SISTEMUL NERVOS

Cristina FURNICĂ
(coordonator)

POLIROM

Scanned with OKEN Scanner

© 2026 by Editura POLIROM

Această carte este protejată prin copyright. Reproducerea integrală sau parțială, multiplicarea prin orice mijloace și sub orice formă, cum ar fi xeroxarea, scanarea, transpunerea în format electronic sau audio, punerea la dispoziția publică, inclusiv prin internet sau prin rețele de calculatoare, stocarea permanentă sau temporară pe dispozitive sau sisteme cu posibilitatea recuperării informațiilor, cu scop comercial sau gratuit, precum și alte fapte similare săvârșite fără permisiunea scrisă a deținătorului copyrightului reprezintă o încălcare a legislației cu privire la protecția proprietății intelectuale și se pedepsesc penal și/sau civil în conformitate cu legile în vigoare.

www.polirom.ro

Editura POLIROM

Iași, Bd. Carol I nr. 4; P.O. BOX 266, 700505
București, Bd. Gheorghe Șincai nr. 9A, bl. 3A,
sc. A, et. 6, ap. 18, sector 4, 040312, O.P. 53

Descrierea CIP a Bibliotecii Naționale a României:

Sistemul nervos / coord.: Cristina Furnică. – Iași: Polirom, 2026
Conține bibliografie
Index

ISBN 978-630-344-355-3

I. Furnică, Cristina (coord.)

61

Printed in ROMANIA

SISTEMUL NERVOS

Cristina FURNICĂ
(coordonator)

POLIROM
2026

Scanned with OKEN Scanner

Scanned with OKEN Scanner

Cuprins

Prezentarea autorilor 7
Cuvânt-înainte 11
Listă de abrevieri 13

Introducere 15
1. Dezvoltarea sistemului nervos (Neurogeneza) (Elena Şapte, Grigore Tinică, Cristina Furnică) 35
2. Meningele cerebral şi spinal (*Meninges*) (Ana Maria Haliciu, Radu-Alexandru Iacobescu, Sever Ştefan Ungureanu) 69
3. Măduva spinării (*Medulla spinalis*) (Petra-Caroline Mayaya, Raluca Ozana Chistol, Anca Maria Damian) 93
4. Trunchiul cerebral (*Truncus encephali*) (Andreea Luduşanu, Liviu Moraru, Andrei Tudor Perianu) 123
5. Cerebelul (*Cerebellum*) (Vlăduţ Mirel Burduloi, Maria-Mădălina Hanganu, Simona-Irina Damian, Alexandru Gabriel David) 159
6. Diencefalul (*Diencephalon*) (Lăcrămioara Perianu, Catherine Teodora Costan, Maria-Mădălina Hanganu) 181
7. Sistemul limbic (*Systema limbicum*) (Andra Irina Bulgaru-Iliescu, Cristina Furnică, Mihaela Perţea) 205
8. Ganglionii bazali (*Nuclei basales*) (Gabriela Dumăchiţă Şargu, Nona Gîrlescu, Beatrice Gabriela Ioan, Ilinca Foia) 227
9. Emisferele cerebrale (*Hemisphaeria cerebri*) (Ana Maria Haliciu, Sofia Mihaela David, Ştefan Victor Socolov) 247
10. Sistemul ventricular (*Systema ventriculorum*) (Vlăduţ Mirel Burduloi, Călin Scripcaru, Ana Isabela Dobrin) 271
11. Vascularizaţia sistemului nervos central (Anca Sava, Cristinel Ionel Stan, Lăcrămioara Perianu) 291
12. Sistemul nervos vegetativ (autonom) (Radu-Alexandru Iacobescu, Dragoş Andrei Chiran, Cristinel Ionel Stan) 311
13. Elemente de histologie a sistemului nervos central (Laura-Adriana Rîşcanu, Klara Brînzaniuc, Anca Sava, Andrei Daniel Timofte) 341
14. Neuromediatorii sensibilităţii nociceptive (Liliana Mititelu-Tarţău, Beatrice-Rozalina Bucă, Cosmin-Gabriel Tarţău, Andra-Melissa Tarţău, Liliana Lăcrămioara Pavel) 369

15. Elemente de neuroanatomie integrată în practica medicală (Alexandra Cristina Rusu, Elena Şapte, Grigore Tinică) 385
16. Disecția creierului și a măduvei spinării (Lavinia-Paraschiva Cornici, Diana Bulgaru-Iliescu, Tatiana Iov, Denis Pârțac) 407

Index 439

Scanned with OKEN Scanner

Prezentarea autorilor

CRISTINA FURNICĂ – profesor universitar abilitat la disciplina anatomie și embriologie, Facultatea de Medicină, Universitatea de Medicină și Farmacie „Grigore T. Popa" din Iași, medic primar în specialitatea medicină legală la Institutul de Medicină Legală din Iași, medic specialist în specialitatea psihiatrie, doctor în științe medicale, a efectuat stagii de pregătire la universități și spitale din Franța și Italia; a realizat numeroase studii în domeniul anatomiei concretizate prin articole publicate în jurnale de profil din țară și din străinătate. Este autoarea mai multor cărți și monografii de anatomie și medicină legală publicate pe parcursul celor peste 25 de ani de activitate medicală.

KLARA BRÎNZANIUC – profesor universitar la disciplina anatomie și embriologie, Facultatea de Medicină, Universitatea de Medicină, Farmacie, Științe și Tehnologie „G.E. Palade" din Târgu Mureș, medic primar în specialitatea medicină sportivă, doctor în științe medicale, a efectuat schimburi de experiență și proiecte comune în spitale și universități din Ungaria, Italia, Coreea de Sud.

BEATRICE-ROZALINA BUCĂ – șef de lucrări la disciplina farmacologie, farmacologie clinică și algeziologie în cadrul Facultății de Medicină, Universitatea de Medicină și Farmacie „Grigore T. Popa" din Iași, medic specialist în specialitatea farmacologie clinică, doctor în științe medicale.

ANDRA IRINA BULGARU-ILIESCU – asistent universitar la disciplina anatomie și embriologie, Facultatea de Medicină, Universitatea de Medicină și Farmacie „Grigore T. Popa" din Iași, medic rezident în specialitatea chirurgie plastică, estetică și microchirurgie reconstructivă; doctorand al Universității de Medicină și Farmacie „Grigore T. Popa" din Iași.

DIANA BULGARU-ILIESCU – profesor universitar abilitat la disciplina medicină legală, Facultatea de Medicină, Universitatea de Medicină și Farmacie „Grigore T. Popa" din Iași, profesor asociat la Facultatea de Drept, Universitatea „Alexandru Ioan Cuza" din Iași, medic primar în specialitatea medicină legală, absolventă a Facultății de Drept, Universitatea „Lucian Blaga" din Sibiu, este doctor în științe medicale și a urmat un masterat în bioetică. A fondat Societatea Română de Bioetică; este director al Institutului de Medicină Legală din Iași și membră a Societății Române de Medicină Legală și semnează că prim autor/coautor peste 80 de articole, cărți și capitole în volume de specialitate.

VLĂDUȚ MIREL BURDULOI – șef de lucrări la disciplina anatomie și embriologie, Facultatea de Medicină, Universitatea de Medicină și Farmacie „Grigore T. Popa" din Iași, medic specialist în specialitatea chirurgie generală la Spitalul C.F. Iași, doctor în științe medicale.

DRAGOȘ ANDREI CHIRAN – șef de lucrări la disciplina anatomie și embriologie, Facultatea de Medicină, Universitatea de Medicină și Farmacie „Grigore T. Popa" din Iași, medic specialist în specialitatea medicină de urgență, doctor în științe medicale, a profesat în Romania și Marea Britanie.

RALUCA OZANA CHISTOL – șef de lucrări la disciplina anatomie și embriologie, Facultatea de Medicină, Universitatea de Medicină și Farmacie „Grigore T. Popa" din Iași, medic primar în specialitatea radiologie și imagistică medicală la Institutul de Boli Cardiovasculare „George I.M. Georgescu" din Iași, doctor în științe medicale, a efectuat stagii de pregătire și a urmat mastere la spitale și universități din Belgia, Franța, Austria și Italia.

Scanned with OKEN Scanner

LAVINIA-PARASCHIVA CORNICI – absolventă a Facultății de Medicină și Farmacie „Grigore T. Popa" din Iași, medic rezident în specialitatea medicină legală la Institutul de Medicină Legală din Iași.

SIMONA-IRINA DAMIAN – conferențiar universitar la disciplina medicină legală, Facultatea de Medicină, Universitatea de Medicină și Farmacie „Grigore T. Popa" din Iași, medic primar în specialitatea medicină legală la Institutul de Medicină Legală din Iași, doctor în științe medicale; absolventă a Facultății de Științe Juridice, Universitatea „Mihail Kogălniceanu" din Iași și a urmat un masterat în științe penale și criminalistică, studii postdoctorale în domeniul eticii politicilor de sănătate la Universitatea de Medicină și Farmacie „Grigore T. Popa" din Iași și cercetător postdoctoral în etică și psihiatrie.

SOFIA MIHAELA DAVID – șef de lucrări la disciplina medicină legală, Facultatea de Medicină, Universitatea de Medicină și Farmacie „Grigore T. Popa" din Iași, medic primar în specialitatea medicină legală la Institutul de Medicină Legală din Iași, doctor în științe medicale.

GABRIELA DUMĂCHIȚĂ ȘARGU – asistent universitar la disciplina anatomie și embriologie, Facultatea de Medicină, Universitatea de Medicină și Farmacie „Grigore T. Popa" din Iași, medic primar în specialitatea obstetrică-ginecologie la Spitalul Clinic „Elena Doamna" din Iași, doctor în științe medicale.

NONA GÎRLESCU – asistent universitar la disciplina anatomie și embriologie, Facultatea de Medicină, Universitatea de Medicină și Farmacie „Grigore T. Popa" din Iași, medic primar în specialitatea medicină legală la Institutul de Medicină Legală din Iași, doctor în științe medicale, a urmat stagii de formare în autopsia virtuală în Leicester, Regatul Unit al Marii Britanii și Irlandei de Nord, și un masterat în criminalistică la Facultatea de Drept, Universitatea „Alexandru Ioan Cuza" din Iași.

ANA MARIA HALICIU – asistent universitar la disciplina anatomie și embriologie, Facultatea de Medicină, Universitatea de Medicină și Farmacie „Grigore T. Popa" din Iași, medic primar în specialitatea obstetrică-ginecologie la Spitalul Clinic „Elena Doamna" din Iași, doctor în științe medicale, a urmat stagii de formare în ultrasonografie ginecologică, histeroscopie, laparoscopie ginecologică, colposcopie și uroginecologie.

MARIA-MĂDĂLINA HANGANU – asistent universitar la disciplina chirurgie, Facultatea de Medicină, Universitatea de Medicină și Farmacie „Grigore T. Popa" din Iași, medic primar în specialitatea chirurgie generală în cadrul Clinicii I Chirurgie, Spitalul Regional de Urgență „Sfântul Spiridon" din Iași, doctor în științe medicale.

RADU-ALEXANDRU IACOBESCU – asistent universitar la disciplina abilități medicale, nursing, departamentul Medicale II, Facultatea de Medicină Generală, Universitatea de Medicină și Farmacie „Grigore T. Popa" din Iași, medic rezident în specialitatea chirurgie toracică la Spitalul de Pneumoftiziologie din Iași, doctorand al Universității de Medicină și Farmacie „Grigore T. Popa" din Iași.

BEATRICE GABRIELA IOAN – profesor universitar abilitat la disciplina medicină legală, Facultatea de Medicină, Universitatea de Medicină și Farmacie „Grigore T. Popa" din Iași, medic primar în specialitatea medicină legală, absolventă a Facultății de Drept, Universitatea „Mihail Kogălniceanu" din Iași, absolventă a Facultății de Psihologie, Universitatea „Alexandru Ioan Cuza" din Iași, este doctor în științe medicale și a urmat masterate în bioetică, științe penale și criminalistică, droit et gestion de la sante.

TATIANA IOV – conferențiar universitar la disciplina medicină legală, Universitatea „Apollonia" din Iași, medic primar în specialitatea medicină legală în cadrul Institutului de Medicină Legală din Iași.

ANDREEA LUDUȘANU – asistent universitar la disciplina anatomie și embriologie, Facultatea de Medicină, Universitatea de Medicină și Farmacie „Grigore T. Popa" din Iași, medic specialist în specializarea chirurgie generală la Spitalul „Providența" din Iași, doctorand al Universității de Medicină și Farmacie „Grigore T. Popa" din Iași.

Scanned with OKEN Scanner

PETRA-CAROLINE MAYAYA – asistent universitar la disciplina anatomie și embriologie, Facultatea de Medicină, Universitatea de Medicină și Farmacie „Grigore T. Popa" din Iași, medic rezident în specialitatea pediatrie, doctorand al aceleiași universități.

LILIANA MITITELU-TARȚĂU – profesor universitar abilitat la disciplina farmacologie, farmacologie clinică și algeziologie, Facultatea de Medicină, Universitatea de Medicină și Farmacie „Grigore T. Popa" din Iași, medic primar în specialitatea farmacologie clinică, medic specialist în specialitatea medicină de familie, doctor în științe medicale.

LIVIU MORARU – conferențiar universitar la disciplina anatomie și embriologie, Facultatea de Medicină, Universitatea de Medicină, Farmacie, Științe și Tehnologie „G.E. Palade" din Târgu Mureș, medic primar în specialitatea chirurgie cardiovasculară la Institutul de Urgență pentru Boli Cardiovasculare și Transplant Târgu Mureș, doctor în științe medicale, a efectuat stagii de pregătire la spitale și universități din Olanda, Germania, Italia și Ungaria.

LILIANA LĂCRĂMIOARA PAVEL – profesor universitar abilitat la departamentul medical, Facultatea de Medicină și Farmacie, Universitatea „Dunărea de Jos" din Galați, medic primar în specialitățile medicină de familie și pediatrie, doctor în științe medicale.

DENIS PÂRȚAC – absolvent al Facultății de Medicină și Farmacie „Grigore T. Popa" din Iași, medic rezident în specialitatea nefrologie la Spitalul Clinic „Dr. C.I. Parhon" din Iași.

LĂCRĂMIOARA PERIANU – șef de lucrări la disciplina anatomie și embriologie, Facultatea de Medicină, Universitatea de Medicină și Farmacie „Grigore T. Popa" din Iași, medic primar în specialitatea chirurgie generală la Spitalul Clinic Județean de Urgențe „Sf. Spiridon" din Iași, cu competență în chirurgia laparoscopică abdominală, doctor în științe medicale.

MIHAELA PERȚEA – conferențiar abilitat la disciplina chirurgie plastică și microchirurgie reconstructivă, departament Chirurgie I, Facultatea de Medicină, Universitatea de Medicină și Farmacie „Grigore T. Popa" din Iași, medic primar în specialitatea chirurgie plastică și microchirurgie reconstructivă, șef de secție la Clinica de Chirurgie Plastică și Microchirurgie Reconstructivă din cadrul Spitalului Clinic Județean de Urgențe „Sf. Spiridon" din Iași.

LAURA-ADRIANA RÎȘCANU – doctor în științe medicale, medic primar în specialitatea anatomie patologică, șef de lucrări la disciplina anatomie, Facultatea de Medicină Generală, Universitatea de Medicină și Farmacie „Grigore T. Popa" din Iași, în prezent activează în cadrul departamentului de histopatologie al Institutului de Medicină Legală din Iași.

ALEXANDRA CRISTINA RUSU – medic specialist în specialitatea oftalmologie Assistance publique – Hapitaux de Paris (AP-HP), doctor în științe medicale, stagii de formare în Franța și Luxemburg.

ANCA SAVA – profesor universitar abilitat la disciplina anatomie și embriologie, Facultatea de Medicină, Universitatea de Medicină și Farmacie „Grigore T. Popa" din Iași, medic primar în specialitatea anatomie patologică la Laboratorul de anatomie patologică al Spitalului Clinic de Urgență „Prof. Dr. N. Oblu" din Iași, doctor în științe medicale și președinte al Societății Române de Anatomie.

CĂLIN SCRIPCARU – profesor universitar abilitat la Facultatea de Drept, Universitatea „Ștefan cel Mare" din Suceava, medic primar în specialitatea medicină legală la Institutul de Medicină Legală din Iași, medic specialist în specialitatea psihiatrie, doctor în științe medicale; membru corespondent al Academiei Oamenilor de Știință din România și al Academiei de Științe Medicale din România, membru fondator al Academiei Balcanice de Științe Forense; membru al multiple societăți naționale și internaționale de medicină legală.

CRISTINEL IONEL STAN – profesor universitar abilitat la disciplina anatomie și embriologie, Facultatea de Medicină, Universitatea de Medicină și Farmacie „Grigore T. Popa" din Iași, doctor în științe medicale, membru în Comitetul Director al Societății Române de Anatomie.

ELENA ȘAPTE – profesor universitar abilitat la disciplina anatomie și embriologie, Facultatea de Stomatologie, Universitatea „Ovidius" din Constanța, doctor în științe medicale, medic primar în specialitatea medicină generală, medic specialist în specialitatea radiologie și

Scanned with OKEN Scanner

imagistică medicală, a urmat un masterat în managementul serviciilor de sănătate, un stagiu de formare la Centre Hospitalier Universitaire (CHU) de Nantes; stagiu de formare în ultrasonografie generală, precum şi multiple cursuri postuniversitare de ultrasonografie; deţine atestate de competenţă în ecografie generală, ultrasonografie vasculară nativă şi cu contrast.

ANDRA-MELISSA TARŢĂU– medic rezident în specialitatea diabet zaharat, nutriţie şi boli metabolice în cadrul Clinicii de Diabet Zaharat, Nutriţie şi Boli Metabolice, Spitalul Clinic Judeţean de Urgenţă „Sf. Spiridon" din Iaşi, doctorand.

COSMIN-GABRIEL TARŢĂU– asistent universitar la disciplina histologie, Facultatea de Medicină, Universitatea de Medicină şi Farmacie „Grigore T. Popa" din Iaşi, medic rezident în specialitatea anatomie patologică în cadrul Serviciului de Anatomie Patologică şi Prosectură, Spitalul Clinic „Dr. C.I. Parhon" din Iaşi, doctorand.

ANDREI DANIEL TIMOFTE – şef de lucrări în cadrul disciplinei histologie, Facultatea de Medicină, Universitatea de Medicină şi Farmacie „Grigore T. Popa" din Iaşi; medic primar anatomopatolog în cadrul Serviciului de Anatomie Patologică şi Prosectură al Spitalului Clinic „Dr. C.I. Parhon" din Iaşi; doctor în ştiinţe medicale, cu expertiză în patologia tumorală prostatică, autor şi coautor al mai multor lucrări ştiinţifice şi prezentări la conferinţe vizând în special diagnosticul şi studiul patologiilor tumorale urogenitale, renale şi ale colului uterin.

GRIGORE TINICĂ – profesor universitar abilitat de chirurgie cardiovasculară la Facultatea de Medicină, Universitatea de Medicină şi Farmacie „Grigore T. Popa" din Iaşi, profesor asociat al Facultăţii de Medicină, Universitatea de Stat de Medicină şi Farmacie „Nicolae Testemiţanu" din Chişinău, *distinguished professor* al Carolinas Heart Institute and Heineman Medical Research, NC, SUA, membru titular al Academiei de Ştiinţe Medicale din România şi al Academiei Oamenilor de Ştiinţă din România, membru de onoare al Academiei de Ştiinţe Medicale a Republicii Moldova, doctor în ştiinţe medicale; a fost preşedinte al Societăţii Române de Chirurgie Cardiovasculară şi al Euro-Asian Bridge Society; a fondat Clinica de Chirurgie Cardiovasculară de la Institutul de Boli Cardiovasculare „George I.M. Georgescu" din Iaşi, unde îşi desfăşoară şi în prezent activitatea în calitate de medic primar şi manager.

CATHERINE TEODORA COSTAN, ANCA MARIA DAMIAN, ALEXANDRU GABRIEL DAVID, ANA ISABELA DOBRIN, ILINCA FOIA, ANDREI TUDOR PERIANU, ŞTEFAN VICTOR SOCOLOV, SEVER ŞTEFAN UNGUREANU – studenţi la Facultatea de Medicină, Universitatea de Medicină şi Farmacie „Grigore T. Popa" din Iaşi.

Scanned with OKEN Scanner

Cuvânt-înainte

Sistemul nervos reprezintă centrul de comandă al tuturor organismelor vii, punct de intersecție între știință și filozofie, care modulează dinamic, stabil, evolutiv, integrativ alcătuirea și funcționalitatea variatelor structuri ale corpului, conturând experiențialitatea, cogniția, emoția și identitatea umane.

Fascinația și curiozitatea argumentează aplecarea grupului nostru de autori către organizarea și funcționarea sistemului nervos în sensul restructurării conceptelor moderne care populează un domeniu cu antecedente istorice, arhetipale, de altfel bine definite, respectiv neuroanatomia umană.

Prin intermediul acestui volum ne asumăm o misiune relativ temerară de a readuce chiar iluzoriu în atenția studenților, a tinerilor specialiști și a medicilor de toate specialitățile aspecte fundamentale privind morfologia structurilor craniocerebrale, în ciuda remodelărilor și schimbărilor continue de paradigmă la care acestea sunt supuse ca rezultat al implementărilor noilor tehnici și tehnologii de cercetare științifică.

Scanned with OKEN Scanner

Listă de abrevieri

a – arteră
ACC – artera carotidă comună
Ach – acetilcolină
ACI – artera carotidă internă
ACTH – hormon adrenocorticotrop
ADP – adenozindifosfat
AGAG – glicozaminoglicani
AINS – antiinflamatorii nesteroidiene
AMP – adenozinmonofosfat
AMPA – acid α-amino-3-hidroxil-5-metil-4-isoxazolepropionic
ASA – arteră spinală anterioară
ASP – arteră spinală posterioară
ATP – adenozintrifosfat
BHE – barieră hematoencefalică
CAM – molecule de adeziune celulară
CCK – colecistokinină
5-HT – 5-hidroxitritamină = serotonină
COMT – catecol-O-transferază
2-AG – 2-arachidonoilglicerol
ECM – matrice extracelulară (*extracelular matrix*)
EC – emisfere cerebrale
GABA – acid gama-aminobutiric
GPCR – *G protein coupled receptor*
IMLN – formațiunea intermediolaterală medulară
LCS – lichid cerebrospinal
LHP – *lateral hinge point*
m – mușchi
MAO-A, MAO-B – monoaminoxidază
MHP – *medial hinge point*
MS – măduva spinării
n – nerv
NCAM – molecule de adeziune celulară neurală
NET – *norepinephrine transporter*
NK1 – neurokinina 1
NMDA – N-metil-D-aspartat
NO – monoxid de azot
NTS – nucleul tractului solitar
PAG – substanță cenușie periapeductală (*periaqueductal gray*)

Scanned with OKEN Scanner

PG – proteoglicani
S – săptămâna de viaţă embriofetală
SNA – sistem nervos autonom
SNC – sistem nervos central
SNP – sistem nervos periferic
SNPS – sistem nervos parasimpatic
SNV – sistem nervos vegetativ
SNVP – sistem nervos vegetativ parasimpatic
SNVS – sistem nervos vegetativ simpatic
SPDT – sistem de proiecţie difuz talamic
TC – trunchi cerebral
v – venă
VIP – *vasoactive intestinal peptide*
VL – ventricul lateral

Scanned with OKEN Scanner

Scanned with OKEN Scanner

INTRODUCERE

Cogito, ergo sum.
René Descartes, 1596-1650

Scanned with OKEN Scanner

Sumar

0.1. Definiție
0.2. Structură
0.3. Modalități generale de clasificare a sistemului nervos
0.4. Simetria bilaterală
0.5. Mecanisme de acțiune a sistemului nervos
0.6. Structuri de protecție a țesutului nervos: meninge și lichid cerebrospinal (LCS)
0.7. Fose și compartimente craniene
0.8. Elemente de histologie nervoasă: neuroni și celule gliale
0.9. Sinapsele
0.10. Fibrele nervoase
0.11. Termeni neuroanatomici orientaționali generali
0.12. Disfuncții ale SNC

Scanned with OKEN Scanner

0.1. Definiție

Sistemul nervos (lat. *systema nervosum*) definește totalitatea structurilor care modulează homeostazia, respectiv activitatea mușchilor, viscerelor, prin intermediul unor formațiuni care recepționează adecvat și prelucrează informațiile primite la nivelul receptorilor senzitivosenzoriali, inițiază și modulează răspunsul adecvat prin intermediul efectorilor, conectând, controlând și coordonând diferitele elemente componente ale sistemelor corpului uman [3, 5] (figura 0.1, tabelul 0.1).

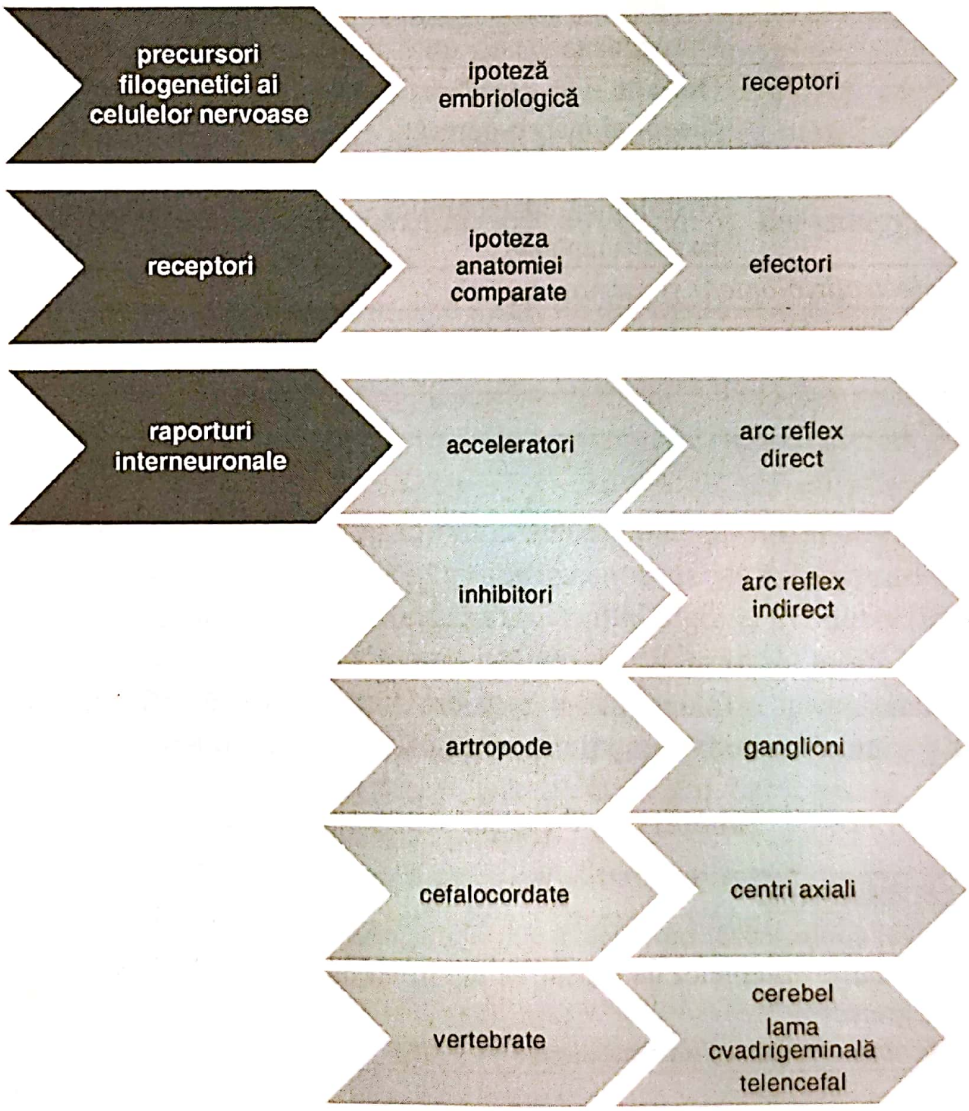

Figura 0.1. Filogenia sistemului nervos central

Tabelul 0.1. Elemente de filogeneză

Etapa filogenetică	*Caracteristici principale*	*Exemplu reprezentativ*
Sistem nervos difuz	Fără centri, reţea nervoasă simplă	Cnidari (meduze)
Sistem nervos ganglionar	Ganglioni interconectaţi, primii centri nervoşi	Viermi
Sistem nervos tubular	Apariţia tubului neural centralizat	Cordate (animale cu notocord)
SNC tripartit primitiv	Prozencefal, mezencefal, rombencefal	Vertebrate primitive
SNC diferenţiat (5 vezicule)	Telencefal, diencefal, mezencefal, metencefal, mielencefal	Embrion uman, vertebrate superioare

Sistemul nervos este cel mai elegant şi mai complex sistem de organe a cărui cunoaştere este esenţială oricărui clinician, indiferent de specialitate (tabelul 0.2).

Tabelul 0.2. Metode de studiu al sistemului nervos central

Comparativă	Filogeneza
Embriologică	Ontogeneza
Anatomică	Disecţie Mezo- şi macroscopică Computerizată Histologică, histochimică, imunologică, imunohistochimică Expertimentală
Fiziologică (electrofiziologică) şi farmacologică	
Anatomopatologică	
Clinică	
Medico-legală	

Sistemul nervos primeşte, integrează, elaborează sau prelucrează informaţii senzitivosenzoriale, controlează şi coordonează activităţi motorii complexe şi elaborează acţiuni într-o manieră deductivă şi logic inductivă, imaginând, planificând, elaborând, analizând şi conturând emoţional informaţia aferentă şi, mutatis mutandis, răspunsul eferent, generalizând, sumarizând şi rafinând într-o manieră supraselectivă informaţii ce nu pot fi asimilate de niciun alt sistem computerizat cunoscut (tabelul 0.3).

Tabelul 0.3. Funcţiile sistemului nervos

- Procesează informaţia.
- Coordonează, controlează, modulează activitatea organelor şi sistemelor de organe.
- Reglează funcţiile sistemelor de organe în raport cu mediul intern şi extern.
- Rol de integrare.
- Sediul diferitelor efecte medicamentoase.

Scanned with OKEN Scanner

0.2. Structură

Activitatea complexă a sistemului nervos este realizată de o rețea de structuri complexe sumarizate după cum urmează [14]:

- clasificare morfologică: *sistem nervos central* (SNC), alcătuit din encefal și măduva spinării, și *sistem nervos periferic* (SNP), format din 12 perechi de nervi cranieni și 31 de perechi de nervi spinali;
- clasificare funcțională: *sistem nervos somatic* (SNS), care inervează elementele murale (mușchi, piele și membrane mucoase), și *sistem nervos autonom* (SNA) (visceral), organizat segmentar în SNC și SNP, structuri care controlează activitatea mușchilor netezi, glandelor, organelor interne și vaselor de sânge și reintegrează central informațiile senzitivosenzoriale. Generic, sistemul nervos periferic este împărțit în *sistem nervos somatic*, *autonom* și *enteric*. *Sistemul nervos somatic* este alcătuit din neuroni senzitivi, care inervează pielea, mușchii și articulațiile, și neuroni motori, care trimit impulsuri spre efectori modulând forța de contracție. *Sistemul autonom* conține neuroni care inervează glandele și musculatura netedă a viscerelor și vaselor de sânge, fiind alcătuit dintr-o componentă simpatică și o componentă parasimpatică, prin care controlează homeostazia. *Sistemul nervos enteric* este format din neuroni care inervează tractul gastrointestinal, funcționează independent, dar sinergic cu sistemul nervos autonom.

Partea centrală a sistemului nervos este alcătuită din măduva spinării, aflată în canalul vertebral, acoperită de meninge spinal, și creier (encefal), aflat în cutia craniană, acoperit de meninge cranian, format din trunchi cerebral, cerebel, diencefal, emisfere cerebrale. Partea rostrală a sistemului nervos (creier anterior) este, din punct de vedere filogenetic, cea mai recentă structură neurală, fiind responsabilă de realizarea unor funcții superioare, complexe (de exemplu, funcții cognitive), în timp ce partea caudală este mai puțin dezvoltată filogenetic, dar îndeplinește funcții esențiale în economia organismului [13].

Creierul anterior (*cerebrum*) este alcătuit din telencefal și diencefal. Telencefalul include cortexul cerebral, respectiv scoarța cerebrală, substanța albă subcorticală și ganglionii (nucleii) bazali, mase de substanță cenușie aflate la baza emisferelor cerebrale. Subdiviziunile majore ale diencefalului sunt talamus, metatalamus, hipotalamus, epitalamus și subtalamus. Trunchiul cerebral este alcătuit din bulb, punte și mezencefal. Cerebelul include vermisul și doi lobi cerebeloși.

În interiorul creierului se află un sistem canalicular, respectiv sistemul ventricular format din doi ventriculi laterali intraemisferici (drept și stâng): ventriculul III (diencefalic) și ventriculul IV (pontin), care comunică între ei prin structuri canaliculare. Caudal, ventriculul IV comunică printr-un canal îngust cu canalul ependimar dispus intraspinal, în comisura cenușie. Sistemul ventricular conține lichid cerebrospinal (LCS, LCR) dispus în spațiul subarahnoidian.

Histologic, sistemul nervos este alcătuit din țesut nervos, format din *neuroni* și *celule gliale* care reprezintă aproximativ 2% din greutatea corpului uman. *Neuronii* sau *celulele nervoase* sunt unități morfologice și funcționale înalt specializate în recepționarea și emiterea de semnale spre alte celule prin prelungiri neurale (fibre nervoase sau axoni). Informația este procesată și codată printr-o secvență de etape chimice sau electrice care

Scanned with OKEN Scanner

se succedă cu viteză rapidă (milisecunde). Majoritatea neuronilor prezintă corpi celulari și axoni. Interneuronii prezintă corpuri celulare de mici dimensiuni și axoni scurți care transmit impulsurile nervoase la nivel local. Neuronii cu funcții similare sunt aglutinați în clustere numite nuclei în nevrax; corpii neuronali din clusterele dispuse extranevraxial sunt denumiți ganglioni [7].

A doua populație celulară a sistemului nervos este reprezentată de *celulele gliale*, structura acestora urmând să fie detaliată în capitolele următoare.

0.3. Modalități generale de clasificare a sistemului nervos

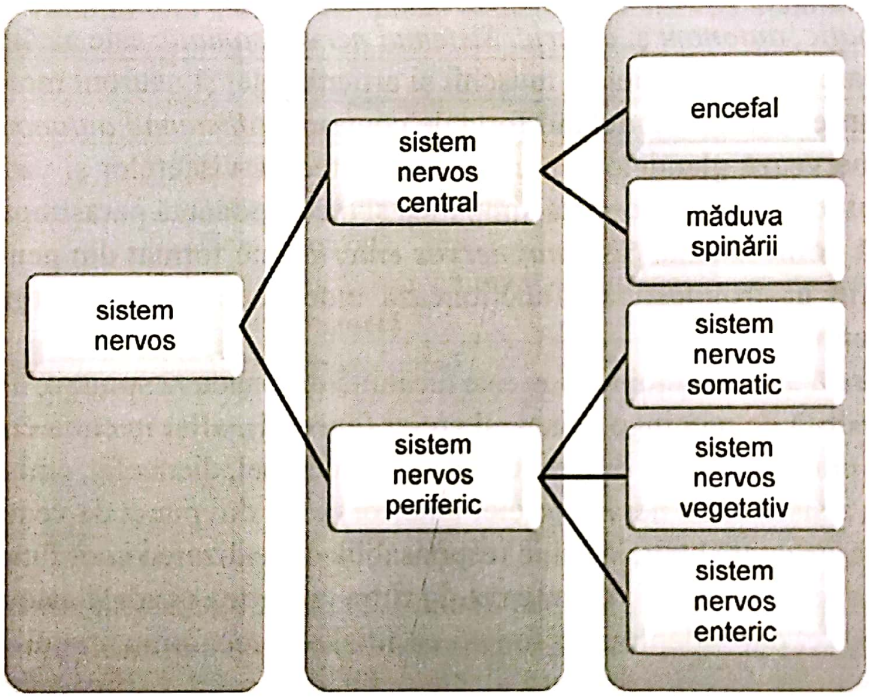

Figura 0.2. Clasificarea sistemului nervos

- *Clasificare morfologică*:
  - *sistem nervos central* (SNC) – format din structuri care alcătuiesc un ansamblu numit generic *nevrax*. Structurile nevraxiale prelucrează informația provenită de la receptori (vizuali, tactili, nociceptivi) și este format din măduva spinării (care ocupă canalul vertebral/rahidian/spinal) și encefal (situat în cutia craniană), structurat în emisfere cerebrale (cerebrum), nuclei (ganglioni) bazali (corpi striați), formațiuni comisurale, diencefal (talamus, metatalamus, hipotalamus, epitalamus și subtalamus), trunchi cerebral (mezencefal, punte, bulb), cerebel (emisfere cerebeloase și vermis) [11];
  - *sistem nervos periferic* (SNP) – format din totalitatea fibrelor nervoase și a ganglionilor extranevraxiali; alcătuit din 31 de perechi de nervi spinali și 12 perechi de nervi cranieni.
- *Clasificare funcțională*:
  - *sistem nervos somatic*;

Scanned with OKEN Scanner

- *sistem nervos vegetativ* (autonom);
  - sistemul nervos simpatic;
  - sistemul nervos parasimpatic;
  - sistemul nervos enteric.

Embriogenetic, primele tracturi de fibre nervoase apar aproximativ în luna a doua de viață intrauterină; tracturile motorii majore, descendente, evoluează începând cu luna a cincea de viață intrauterină. Mielinizarea se derulează din perioada de mijloc a etapei fetale, unele tracturi nervoase fiind aproape complet mielinizate la aproximativ 20 de ani; primele fibre care se mielinizează sunt cele mai vechi filogenetic; tracturile cortico-spinale sunt complet mielinizate la sfârșitul celui de-al doilea an de viață [1].

Creșterea axonilor este ghidată spre țintele specifice prin molecule specifice, de tipul netrinelor și/sau semaforinelor. Există un număr variabil de molecule de ghidaj, cel mai probabil fiecare cu specificitate pentru fiecare tip de axon în parte.

Neuronii transmit informații altor celule (neuroni, celule musculare sau celule secretorii) prin conexiuni specifice numite *sinapse*. Funcțional, se descriu sinapse chimice (neuromediate) și sinapse electrice. Prin integrarea inputurilor excitatorii sau inhibitorii cu originea în surse diferite și producerea de output, fiecare neuron reacționează ca un procesor multiinformațional. În situația în care în procesarea informației intervin doar doi neuroni, răspunsul este de tip monosinaptic, neuronul aferent, senzitiv, fiind conectat direct cu neuronul eferent, motor. Comportamentele neurale complexe necesită circuite neurale polisinaptice, în care intervine un număr variabil de interneuroni între neuronul de input și de output (receptor/efector).

Conexiunile dintre diferite grupuri neuronale din SNC se realizează prin *tracturi* sau *fascicule de fibre nervoase*. Agregarea tracturilor formează *coloane* (*funiculi*). În funcție de sensul de transmitere a informației electrice, tracturile nervoase pot fi ascendente sau descendente, au dispoziție verticală ipsilaterală sau controlaterală, decusează (încrucișează) linia mediosagitală și formează *comisuri* dispuse în plan orizontal sau *decusații* dispuse în plan vertical. Neuroanatomia utilizează termenul „decusație" pentru a descrie încrucișarea tracturilor de fibre nervoase dreapta-stânga. Excepția de la regulă o reprezintă cerebelul, care nu primește și nu trimite informații controlaterale, fiecare emisferă cerebeloasă controlând și coordonând ipsilateral tonusul muscular [6].

0.4. Simetria bilaterală

Un termen general uzitat în neuroanatomie îl reprezintă simetria bilaterală, aparentă la nivelul cerebelului și emisferelor cerebrale, structuri organizate biemisferic, respectiv emisfere cerebrale și emisfere cerebeloase. Anumite funcții corticale înalte, de tipul limbajului, sunt mai bine reprezentate unilateral, chiar dacă emisferele au structură similară bilateral. Structurile nevraxiale dispuse caudal prezintă simetrie bilaterală, mai evidentă comparativ cu cele situate rostral.

Scanned with OKEN Scanner

0.5. Mecanisme de acțiune a sistemului nervos

Funcția reflexă are la bază *actul reflex* (proces fiziologic de răspuns la un stimul care acționează asupra unui anumit câmp receptor), al cărui substrat anatomic îl constituie *arcul reflex*; prin funcția reflexă, sistemul nervos realizează conexiuni între diferite structuri ale organismului și între organism și mediu; funcția reflexă este coordonată de centrii nervoși localizați în substanța cenușie [9].

Componentele arcului reflex sunt:

1. *receptorii* – structuri specializate în recepționarea stimulilor din mediul intern și extern și transformarea lor în impulsuri nervoase;
2. *calea aferentă* (senzitivă, input) – formată din neuroni senzitivi care conduc impulsul/informația spre centrii nervoși;
3. *centrul nervos* – grup de perikarioane care primește informația, o analizează, o integrează și o transformă în senzație și elaborează o comandă sub formă de influx nervos motor, respectiv un răspuns;
4. *calea eferentă* (motorie, output) – neuroni motori ce conduc comanda spre efectori;
5. *efectorii* – mușchi și glande, organe specializate ce primesc și execută o comandă.

Reflexul este un răspuns reproductibil aproape automat, mediat neural, la un anumit stimul. Reflexele pot fi *monosinaptice*, când neuronul aferent sinapsează direct cu neuronul eferent, sau *polisinaptice*, când există un număr variabil de interneuroni, excitatori sau inhibitori între neuronul receptor și efector.

Funcția de conducere se realizează prin fascicule ascendente, descendente, intercomisurale și de asociație care formează generic substanța albă.

Automatismul definește o particularitate a sistemului nervos dobândită genetic sau prin învățare și memorare, în care mișcările corpului sunt organizate succesiv, inconștient, în funcție de un lanț decizional care asociază percepția, analiza și acțiunea. Acțiunea de analiză discriminează arcul reflex de automatism. Informația este transmisă la nivelul SNC, unde este procesată, modulată, integrată și se elaborează un răspuns potențial. Dacă informația este necunoscută sau greu de procesat, analiza necesită un timp mai îndelungat și poate să nu conțină secvențe adaptate acțiunii dorite, devenind indispensabilă în repetarea scenariilor pentru a obține răspunsuri adecvate prin crearea de automatisme.

Plasticitatea cerebrală sau *neuroplasticitatea* definește abilitatea creierului de a-și modifica activitatea prin adaptare și transformare ca răspuns la acumularea de experiență, apariția de leziuni sau acțiunea drogurilor/medicamentelor.

Neuroplasticitatea implică procese celulare complexe, de tipul potențării pe termen lung (LTP) și depresiei pe termen lung (LTD), acțiuni care modifică eficiența comunicării sinaptice. LTP este un proces în care repetarea activării interneuronale modelează sinapsa, facilitând transmiterea impulsurilor nervoase în caz de reactivare. LTD diminuează reactivitatea sinapselor care nu sunt utilizate frecvent, optimizând rețelele neuronale prin eliminarea conexiunilor inutile. Neuroplasticitatea se realizează prin *înmugurire colaterală* (creșterea de noi terminații nervoase), *substituția funcției* (alte regiuni ale creierului preiau funcția celor afectate) și *neurogeneză* (generarea de noi neuroni sau prelungiri neuronale). Aceste mecanisme sunt esențiale pentru procesele de învățare și memorie și permit creierului să își ajusteze funcțiile pentru a se adapta la noi informații și experiențe [12].

Scanned with OKEN Scanner

Principalele tipuri cunoscute de neuroplasticitate sunt: funcțională, structurală, sinaptică și experiențială (dependentă de experiență).

Mapping cerebral: din punct de vedere funcțional, la nivel cerebral se află hărți de reprezentare ale mediului extern și intern (de exemplu, coloanele dorsale care conduc informația senzorială, tact, presiune, de la receptorii din planuri superficiale spre măduva spinării). Axonii coloanei dorsale se aranjează într-o manieră în care spațialitatea diferitelor segmente ale corpului se respectă în proiecția lor corticală, la nivelul cortexului senzitiv, respectiv motor. Majoritatea hărților corticale respectă somatotopia, tonotopia și raporturile geometrice spațiale, oferind proiecții și reprezentări corespunzătoare planului tridimensional. Cunoașterea acestor hărți cerebrale este indispensabilă evaluării sindroamelor clinice și integrării lor terapeutice.

0.6. Structuri de protecție a țesutului nervos: meninge și lichid cerebrospinal (LCS)

Encefalul și măduva spinării sunt protejate de membrane de țesut conjunctiv care formează o structură numită generic *meninge*. În funcție de structurile neurale pe care le acoperă, se descrie *meninge cranian* (cerebral) și *meninge spinal*.

Meningele, cranian sau spinal, este format din trei foițe dispuse de la exterior spre interior după cum urmează:

- *dura mater*: rezistentă, fibroasă, alb-sidefie, bistratificată la nivelul encefalului, unistratificată în restul nevraxului;
- *arahnoida*: membrană conjunctivă suplă, transparentă, avasculară;
- *pia mater*: membrană conjunctiv-fibroasă fină, traversată de vase sanguine, aderentă intim de substanța nervoasă.

Pia mater și arahnoida formează un complex meningeal numit *leptomeninge*.

Între foițele meningeale se descriu următoarele spații: *epidural*, *subdural*, *subarahnoidian* și *cisternele spațiului subarahnoidian, subpial.*

Lichidul cerebrospinal/cefalorahidian (LCS/LCR) se află în interiorul și în jurul măduvei spinării și a encefalului. Descriptiv, țesutul nervos „plutește" în lichid, ceea ce previne compresia sub propria greutate și lovirea de conținătorul osos în caz de traumatisme. LCS contribuie la nutriția țesutului nervos, provine din plasmă prin filtrare la nivel meningeal, fiind un lichid transcelular.

Bariera hematoencefalică (BHE), dezvoltată din timpul vieții embrionare, edificată postnatal, este situată în endoteliul capilar, respectiv în organele circumventriculare. BHE se alterează în infecții sau traumatisme cu interesare nervoasă.

Scanned with OKEN Scanner

0.7. Fose și compartimente craniene

Craniul este alcătuit din elemente osoase (aproximativ 22) care structurează *neurocraniul* (cutia craniană) și *viscerocraniul* (scheletul facial).

Topografic, craniul este format din *baza craniului* și *calvaria*, fiecăreia descriindu-se o suprafață externă (exobaza și exocalvaria) și una internă (endobaza și endocalvaria), alcătuind exocraniul, respectiv endocraniul. Discriminarea structurală între cele două componente reflectă fiziologia craniană, respectiv contenție și protecție, *versus* inserția structurilor osteomusculoligamentare.

Topografic, baza craniului prezintă trei fose: *fosa craniană anterioară*, *fosa craniană mijlocie* și *fosa craniană posterioară*, perforate de șanțuri și foramine de forme și dimensiuni variabile care reprezintă căi de pasaj (structuri de tip port vas, port nerv) ale elementelor vasculonervoase craniocorporeale.

Compartimentele craniului sunt delimitate de pliuri ale *durei mater*, după cum urmează [14]:

- *falx cerebri* – pliu dural inserat pe planul mediosagital, în fisura interemisferică; împarte baza craniului în două jumătăți, dreaptă și stângă;
- *tentorium cerebelli* – pliu dural inserat între cerebel și fața inferomedială a lobilor occipital și temporal; anterior, jumătățile tentoriului formează incizura tentorială, un spațiu de tranziție între *fosa (etajul) supratentorială*, care include diencefalul și creierul, și *fosa (etajul) infratentorială*, care conține trunchiul cerebral și cerebelul.

0.8. Elemente de histologie nervoasă: neuroni și celule gliale

Celulele gliale reprezintă celule de suport/susținere. Descoperite în 1856 de Rudolf Virchow, celulele gliale, de 10 ori mai multe decât neuronii, constituie celule interstițiale ale țesutului nervos cu rol în asigurarea suportului metabolic, structural și funcțional al sistemului nervos. Spre deosebire de neuroni, celulele gliale au capacitatea de a se multiplica prin diviziune, intervin în conturarea BHE, au rol metabolic, intervin în transmisia neurală prin formarea tecii de mielină, controlează și modulează activitatea sinaptică și intervin în procesul de regenerare a fibrelor din SNP.

Nevrogliile au un singur tip de prelungiri, nu fac sinapse și au proprietatea de a se divide.

Structural, nevroglia este formată din macroglie, de origine ectodermică, și microglia, de origine mezodermică.

- *Microglia* sau *mezoglia* (cu origine mezodermică) este o celulă imună cu rol protectiv al substanței nervoase; are dimensiuni mici, formă stelată, se dispune în jurul vaselor de sânge, în substanța cenușie și intervine în neurofagie, determinând apariția de cicatrici gliale; se află în substanța albă și cenușie; disfuncții microgliale apar în caz de fibromialgie, durere neuropatică cronică, tulburări din spectrul autist, schizofrenie etc. [10].
- *Macroglia*:
  - *macroglia periferică* (celula Schwann), localizată la nivelul SNP;

Scanned with OKEN Scanner

- *macroglia centrală*, localizată la nivelul SNC:
  - *astrocite*: colonizează substanța albă și cenușie și intervin în schimburile neuronale, în formarea cicatricilor, în izolarea sinapselor; disfuncții astrocitare caracterizează scleroza laterală amiotrofică, boala Parkinson;
  - *celule ependimare*: tapetează cavitățile SNC, realizând o barieră epitelială între țesutul nervos și LCS, care controlează volumul, secreția și compoziția chimică a LCS; celulele ependimare prezintă la polul apical microvili și intervin în transportul neurohormonilor de la hipotalamus către LCS și sânge și au rol secretor în organul subcomisural;
  - *oligodendroglia*: intră în alcătuirea substanței cenușii perineuronale și albe, intrafasciculare, modulând funcția neurală prin influențarea metabolismului neuronal și a polarizării; sunt celule mici, cu puține prelungiri. Disfuncțiile oligodendrocitelor caracterizează schizofrenia, tulburările bipolare sau sindroamele tumorale (numite oligodendroglioame).

Neuronii sunt celule parenchimatoase ale sistemului nervos, cu dimensiuni variabile cuprinse între 2 și 4 microni (neuroni din scoarța cerebeloasă și cerebrală) și 125 microni (celule piramidale gigante Betz din scoarța cerebrală). Creierul uman conține în medie 86 de miliarde de neuroni, variabili morfologic și funcțional, interconectați printr-o rețea sinaptică majoră, extinsă (aproximativ 150 de trilioane de sinapse) [7].

Neuronul este o celulă completă formată din *nucleu* (*karyon*), *corp celular* (*perykarion*) și *prelungiri/nevrite/neurite* (*axoni și dendrite*). Corpul neuronal este format din citoplasmă (neuroplasmă), nucleu și membrana celulară (neurilema). Citoplasma are structura coloidală și conține granule mici și refringente, lipsite de mișcări browniene, precum și organite citoplasmatice comune și organite specifice, neuronale. Organitele citoplasmatice comune sunt reprezentate de mitocondrii, aparatul Golgi, lizozomi și ribozomi. Centriolii, organitele celulare care intervin în procesul de diviziune, lipsesc teoretic în neuron. Organitele specifice neuronale sunt neurofibrilele și corpusculii Nissl.

Doctrina neuronală a lui Santiago Ramón y Cajal postulează că neuronii sunt unități structurale și funcționale ale sistemului nervos și se susține prin șase aserțiuni [13]:

1. *neuronul – unitate anatomică*: neuronii sunt celule alcătuite din nucleu, pericarion, axoni, dendrite. Pericarionul și neuritele sunt incluse într-o membrană continuă care realizează unitatea anatomică a neuronilor comparativ cu celelalte celule, în raport cu spațiul extracelular;
2. *neuronul – unitate genetică*: neuronii se dezvoltă din celule embrionare independente numite *neuroblaști*. Fiecare neuron conține codul genetic care determină structura, metabolismul și conexiunile sale, variabilitatea neuronală derivând din funcția de învățare, realizată prin programe genetic predefinite;
3. *neuronul – unitate funcțională*: neuronii sunt cele mai mici celule capabile să primească și să genereze un stimul sub forma unui impuls nervos. Aceștia formează circuite neuronale prin conexiuni intercelulare numite *sinapse*, care au rolul de a transmite și a modula impulsul nervos între receptor, centru și efector, pe baza legii „tot sau nimic", impulsul nervos fiind considerat o undă de depolarizare;
4. *neuronul – unitate polarizată*: neuronul stimulat transmite în condiții obișnuite impulsul de la dendrite la pericarion, axon și terminații sinaptice. Stimulul acționează pe membrana neuronală, străbate fanta sinaptică și determină pe membrana postsinaptică o depolarizare care este bidirecțională în mod normal și are originea la locul de

Scanned with OKEN Scanner

stimulare. Sinapsa acționează ca o valvă unidirecțională pentru a transmite impulsul nervos unei alte celule (neuron, celulă glandulară sau fibră musculară). Identificarea sinapselor dendrodendritice și a neuronilor amacrini relevă polaritatea strictă dendroaxonală, regulă aplicabilă tuturor neuronilor;

5. *neuronul – unitate patologică*: fiecare neuron reacționează în mod particular la agresiuni. În cazul afectării componentelor neuronale apare moartea celulară. Populațiile neuronale similare sunt vulnerabile selectiv în funcție de etiopatogenia leziunii – toxică, metabolică, virală sau genetică –, ceea ce poate duce la degenerare sistematică, structurală și metabolică a întregului grup neuronal afectat ca răspuns la acțiunea germenilor specifici sau a alterărilor genetice/metabolice. Procesul degenerării axonilor sau a tecii de mielină se numește degenerare walleriană;
6. *neuronul – unitate regenerativă*: neuronii maturi, generic vorbind, nu se divid, dar pericarionul neuronilor din SNP poate regenera formând axoni motori și senzitivi. În SNC, axonii nu regenerează în mod efectiv, dar în SNP axonii pot regenera dacă pericarionul rămâne intact (figura 0.3).

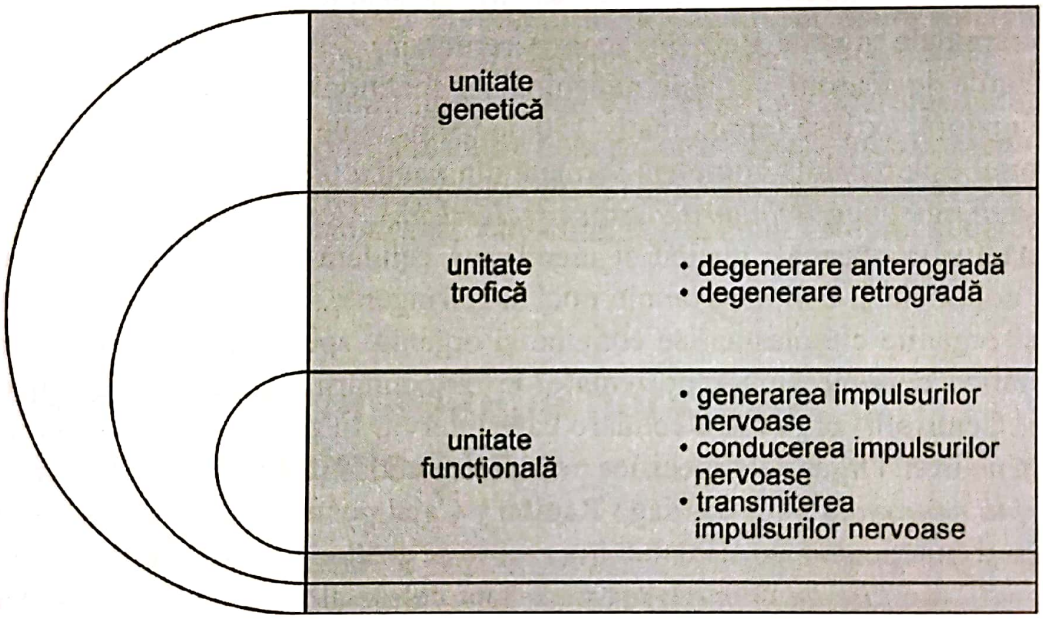

Figura 0.3. Clasificarea funcțională a neuronilor

Clasificarea neuronilor:

- morfologic:
  - după configurația proceselor, neuronii se clasifică în unipolari, bipolari sau multipolari;
  - după lungimea axonilor neuronii se clasifică în Golgi tip I (lungimi de 50-70cm), Golgi tip II și amacrini (anaxonali);
- funcțional, reflectă organizarea de bază a sistemului nervos:
  - neuroni senzitivi primari, uni sau bipolari, care primesc stimuli și transmit impulsuri aferente spre SNC;
  - interneuroni multipolari care formează circuitele neurale nevraxiale; axonii acestor neuroni formează substanța albă;
  - neuroni motori primari, multipolari, care transmit impulsuri eferente din SNC spre SNP pentru a activa efectorii.

Scanned with OKEN Scanner

Tabelul 0.4. Clasificarea neuronilor

După formă	• rotunzi • stelaţi • piramidali • fuziformi
După număr de prelungiri	• unipolari • pseudounipolari • bipolari • multipolari
După dimensiuni	• tip Golgi I – cu axon lung • tip Golgi II – cu axon scurt • celule amacrine/anaxonale, localizate în retină, bulb olfactiv şi corp geniculat lateral
După funcţie	• motori – clasificaţi în neuroni de comandă şi neuroni efectori • senzitivi – transmit informaţii de la organele de simţ (ochi, urechi, gură, nas, piele) spre creier • secretori (exemplu, neuronii din hipotalamus) • de asociaţie/de releu – au un axon mielinic şi ramificat care nu părăseşte nevraxul permit comunicarea neuronilor senzoriali şi motori
După conectivitate	• neuroni eferenţi – preiau mesaje de la SNC şi le transmit celulelor din alte părţi ale corpului • neuroni aferenţi – preiau mesaje din diferite părţi ale corpului şi le transmit către SNC • interneuroni – conectează neuronii nevraxiali

Funcţiile neuronilor. Neuronii comunică prin producerea şi propagarea impulsurilor nervoase, constituind un circuit neuronal similar celui electric (figura 0.4).

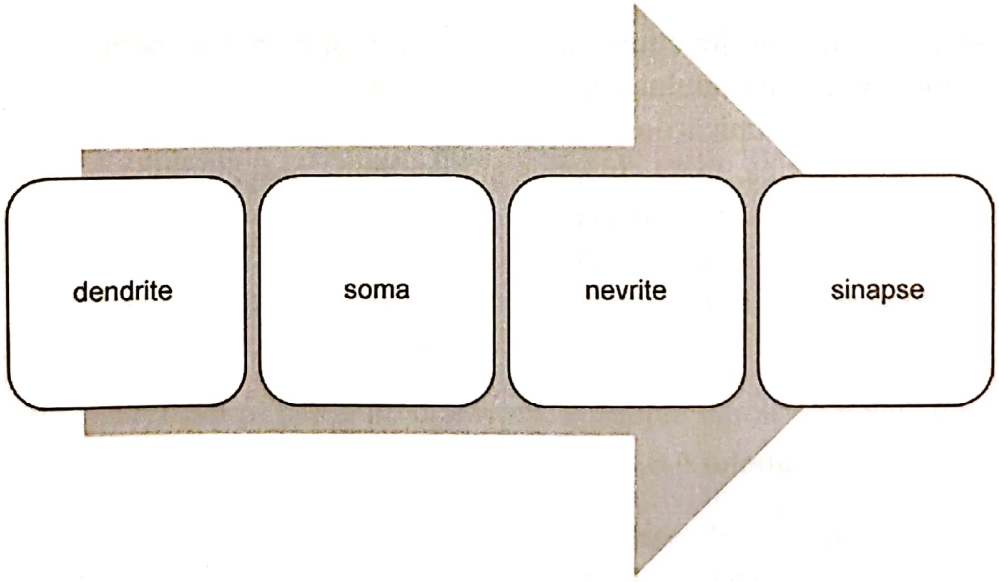

Figura 0.4. Polarizarea dinamică a neuronilor

Stimulul este definit ca o modificare de potenţial care determină impuls nervos.

Potenţialul de repaus defineşte o diferenţă de potenţial cu valori cuprinse între –50 şi –80 mV între cele două suprafeţe ale membranei neuronale polarizată (deci care nu este parcursă de un impuls nervos). Termenul *impuls nervos* descrie orice eveniment biologic şi electric care implică pasajul mesajului neuronal.

Scanned with OKEN Scanner

Potențialul de acțiune este rezultatul acțiunii unui stimul pe membrana celulară și descrie componenta electrică a impulsului nervos.

Sensul de transmitere a potențialului de acțiune este proximodistal, prin și de-a lungul terminațiilor neuronale. Dendritele sunt specializate în recepționarea și inițierea impulsului nervos transmis în sens centripet. Axonii sunt specializați în transmiterea impulsului nervos de la pericarion în sens centrifug.

Un singur neuron este inutil din punct de vedere funcțional, acțiunea sa fiind dependentă de conexiunile pe care le stabilește spațial și temporal cu alte celule.

Regenerarea neuronală. Neuronul matur reprezintă cea mai rafinată celulă din corpul uman din punctul de vedere al funcționalității, care teoretic nu se poate multiplica, dar are capacitate limitată de a regenera prelungiri axonale după moarte. După distrugerea unei părți a creierului, transplantarea de țesut embrionar de același tip permite regenerarea funcțională și explică recuperarea chiar în contextul absenței unei mase cerebrale semnificative. Întreruperea ciclului metabolic neuronal determină moarte neuronală.

Neuronii prezintă o vulnerabilitate selectivă față de diferiți patogeni datorită susceptibilității variate determinată de structura, funcția sau caracteristicile metabolice.

Fiecare tip de neuron este programat genetic în termeni de particularități structurale și căi metabolice critice: neuroni secretori (pigment), excitatori/inhibitori, responsivi la stimuli chimici, electrici, fizici.

Etiopatogenic, neuronii reacționează la hipoxie, defecte genetice, moarte neuronală secundară hiperbilirubinemiei, erori de metabolism și degenerare sistematizată.

0.9. Sinapsele

Sinapsele sunt structuri de joncțiune și contact între membrana axonului unui neuron (axolema) și membrana neuronului sau celulei efectoare cu care este conectat și constituie bazele anatomice ale comunicărilor și conexiunilor interneuronale. Sinapsa este formată din membrana presinaptică, fanta sinaptică și membrana postsinaptică. Sinapsele se pot stabili între un neuron și o altă celulă, care poate fi un alt neuron (sinapse neuroneuronale, axoaxonice, axodendritice, dendroaxonice, dendrodendritice), o celulă musculară (joncțiuni neuromusculare) sau o celulă secretorie (neurosecretorie) [6].

Tipuri de sinapse. Sinapsele sunt chimice (realizate prin neuromediatori de tip excitator sau inhibitor) (tabelul 0.5) sau electrice.

Tabelul 0.5. Clasificarea sinapselor chimice

• Sinapse glutamatergice – eliberează glutamat; excitatorii.
• Sinapse gabaergice – eliberează GABA (acid gama-aminobutiric); inhibitorii.
• Sinapse colinergice – eliberează acetilcolina.
• Sinapse adrenergice – eliberează norepinefrina (noradrenalina).

Sinapsele electrice sunt mai puțin frecvente, se regăsesc în nevrax, funcționează mai rapid decât cele chimice, în structuri care inițiază și coordonează acțiuni rapide, absolut necesare – de exemplu, reflexele de apărare.

Scanned with OKEN Scanner

Sinapsele chimice intervin în declanşarea reacţilor nervoase complexe, dar unidirecţionale, pe când sinapsele electrice pot produce doar răspunsuri simple, dar bidirecţionale.

Tabelul 0.6. Clasificarea neurotransmiţătorilor

Amine biogene	• dopamina • noradrenalina • adrenalina • serotonina • histamina
Aminoacizi şi derivaţi	• acetilcolina • glicina • acid glutamic • acid aspartic • acid gama-aminobutiric (GABA) • taurina
Polipeptide	• endorfine • substanţa P • neurotensina • somatostatina • tromboxani • VIP (*vasoactive intestinal peptide*) • encefalina • bombesina

0.10. Fibrele nervoase

Fibrele nervoase reprezintă prelungiri neuronale prin care circulă influxul nervos intrasau extranevraxial.

Din punct de vedere structural, se descriu următoarele tipuri de fibre nervoase [14]:

- fibre amielinice care nu prezintă teaca adiacentă; prezintă un filament axial, alcătuit din fascicule de neurofibrile, între care se dispune axoplasma;
- fibre amielinice cu teacă Schwann; prezintă în jurul filamentului axial, supraaxolemic, un înveliş celular numit *teaca lui Schwann*, deasupra căreia se dispune un strat continuu numit *teaca Henle*;
- fibre mielinice care prezintă în jurul filamentului axial un manşon lipoidic, de culoare alb-sidefie, numit mielină; se află în substanţa albă a sistemului nervos central şi în majoritatea nervilor cranieni şi spinali.

Nervul constituie calea de conducere a influxului nervos şi este format din fascicule de fibre nervoase de tip axonal sau dendritic. Fiecare fibră nervoasă este înmanşonată în *endonerv*; fiecare 10-15 fibre nervoase formează un fascicul nervos învelit de *perinerv*, iar la exterior grupuri de fascicule nervoase sunt învelite de *epinerv*, care formează integral trunchiul nervului. După sensul de transmitere a impulsului nervos fibrele nervoase care formează un nerv sunt aferente şi eferente. Fibrele aferente conduc influxul nervos

Scanned with OKEN Scanner

de la periferie spre centrii de integrare nervoasă, respectiv fibre somatice sau fibre senzitive. Fibrele eferente conduc influxul nervos de la centrii nervoşi la periferie şi pot fi la rândul lor fibre somatice şi fibre viscerale. Fiecare nerv prezintă origine reală, aflată în centrii sau nucleii nervoşi din substanţa cenuşie, şi origine aparentă, locul de ieşire a nervului din nevrax.

0.11. Termeni neuroanatomici orientaţionali generali

În neuroanatomie se utilizează o serie de termeni topografici care indică orientarea şi localizarea structurilor nevraxiale şi extranevraxiale în raport cu axele corpului/creierului.

Axa SNC este adesea percepută în mod greşit a fi aproape dreaptă, când de fapt prezintă două inflexiuni ventrale (cervicală şi cefalică) şi o inflexiune dorsală (flexura pontină) rezultate în urma dezvoltării embriogenetice diferenţiate veziculelor cerebrale.

Perechile de termeni frecvent utilizaţi în neuroanatomie sunt [1]:

- *dorsal/ventral*: termenul *dorsal* se referă la partea superioară structurilor cerebrale, reprezentată de calvaria; termenul *ventral* se referă la partea inferioară, respectiv baza craniului. Aceşti termeni au fost folosiţi iniţial pentru descrierea generală a corpului animalelor, *dorsum* reprezentând spatele, iar *ventrum*, abdomenul. În ortostatism, aspectul ventral devine anterior, iar aspectul dorsal, posterior. Localizarea capului şi a creierului este deosebită, deoarece se consideră convenţional că gura reprezintă o extensie a feţei ventrale a abdomenului, prin urmare, segmentele creierului aflate aproape de baza craniului şi, prin intermediul acesteia, aproape de cavitatea bucală, se definesc ca fiind *ventrale*, iar celelalte se consideră convenţional *dorsale*, adică în apropierea bolţii craniene. Pentru a evita confuzia, în definirea celor doi termeni se face referinţă la bolta şi baza craniului, ţinând cont de flexurile axiale menţionate mai sus. Termenii *dorsal* şi *ventral* au valoare relativă atunci când se referă la creier, depinzând de locaţia specifică;
- *rostral/caudal*: *rostral* se referă la partea frontală a corpului (lat. *rostrum* = înspre nas), iar *caudal*, la partea posterioară a corpului (lat. *cauda* = înspre coadă). Dimensiunea rostrocaudală a creierului se referă la axa omonimă care reprezintă marginea (inferioară a) flexurilor, de la vârful caudal al măduvei spinării până la zona rostală din apropierea chiasmei optice. În poziţie ortostatică, ceea ce este rostral la animal, la om devine superior, iar ceea ce este caudal la animal, la om devine inferior. Seria vertebratelor dezvoltă la nivelul tubului neural o curbură anatomică pregnantă, care poate fi identificată şi în sistemul nervos central al organismului maturizat, cunoscută sub numele *flexură cefalică*. Aceasta recurbează partea rostrală a SNC la 180° spre partea caudală, la tranziţia dintre prozencefal (axa sa terminându-se rostral cu chiasma optică), trunchiul cerebral şi măduva spinării (axa ultimei fiind aproape verticală, având mici curburi în dreptul flexurilor pontină şi cervicală). Aceste schimbări axiale datorate flexurilor devin problematice când se încearcă descrierea poziţiilor relative şi a planurilor de secţiune ale creierului;

Scanned with OKEN Scanner

- *medial/lateral*: *medial* reprezintă apropierea relativă de linia mediană, iar *lateral* reprezintă îndepărtarea relativă de aceasta.

Planurile anatomice utilizate în neuroanatomie sunt (tabelul 0.7):

- *mediosagital*: împarte corpul şi creierul în două segmente – drept şi stâng; este paralel cu planul median, dar poate glisa pe axa orizontală. Terminologia latină (lat. *sagitta* = săgeată) redă denumirea suturii interparietale, numită *sutura sagitală*;
- *parasagital*: plan vertical dus paralel (dreapta-stânga) cu planul mediosagital;
- *transversal*: este problematic metodologic – până la nivelul creierului, planul transversal este paralel cu pământul (presupunând că subiectul stă în poziţie ortostatică), la nivelul creierului devine perpendicular pe pământ datorită faptului că planul transversal urmează curbura tubului neural formată în timpul morfogenezei;
- *coronal* (paralel cu planul feţei, paralel cu sutura coronală): utilizat doar în cazul structurilor capului;
- *orizontal* (paralel cu orizontul): la majoritatea animalelor, axa principală a corpului este orizontală, secţiunile orizontale derulându-se de-a lungul lungimii măduvei spinării. La om, secţiunile orizontale sunt perpendiculare pe secţiunile transversale şi sagitale. Aceleaşi raporturi topografice se păstrează la nivelul capului, doar că secţiunile transversale sunt înlocuite cu cele coronale.

Tabelul 0.7. Termeni utilizaţi în neuroanatomie

Ventral, anterior	Plan frontal, coronal
Dorsal, posterior	Plan frontal, coronal
Superior, cranial	Plan transversal
Inferior, caudal	Plan transversal
Median	Plan mediosagital
Medial	Plan sagital
Lateral	Plan sagital
Ipsilateral	De aceeaşi parte, homolateral
Controlateral	De partea opusă, heterolateral
Bilateral	Pe ambele părţi

Neuroanatomia regională examinează relaţiile spaţiale dintre structurile cerebrale şi alte componente ale sistemului nervos.

Neuroanatomia funcţională examinează părţi specifice ale sistemului nervos în raport cu activitatea îndeplinită în economia întregului organism. Sistemele funcţionale sunt formate din conexiuni neurale specifice intra- şi interregionale cu formarea de circuite neurale complexe. Scopul neuroanatomiei funcţionale este de a descrie şi a înţelege circuitele neurale care stau la baza comportamentelor de tip uman.

Prin cunoaşterea anatomiei regionale şi funcţionale a structurilor cerebrale, clinicienii pot determina situsul în care apare alterarea neurologică sau psihiatrică subsecventă, respectiv localizarea morfofuncţională.

Scanned with OKEN Scanner

0.12. Disfuncții ale SNC

Orice deviere de la contextul anatomic normal, macro- și/sau microscopic al țesutului nervos se exprimă clinic printr-o patologie care trebuie identificată, definită și tratată corespunzător [2] (tabelul 0.8).

Tabelul 0.8. Tipuri de patologii ale SNC

• Inflamatorie – etiologie infecțioasă sau degenerativă, multifocală, cu semne și simptome neurologice, și evoluție clinică progresivă. • Necrotică – situsuri anatomice bine definite, simetrică, bilateral. • Ischemic-hipoxică. • Demielinizantă. • Degenerativă. • Ocupantă de spațiu – tumori, hematom, abces, hidrocefalie; evoluție spre leziuni sechelare. • Malformativă – nonprogresivă.

Celulele neurale au susceptibilitate variată la leziune, graddingul fiind descrescător după cum urmează: neuroni, oligodendrocite, astrocite, microglii și vase de sânge.

Neuronii au rezerve energetice scăzute, rate metabolice crescute și sunt foarte sensibili la variațiile de oxigen și substanțe nutritive, capacitatea lor regenerativă fiind scăzută.

La nivelul SNC se descriu patru căi de penetrare:

- extensia directă – de exemplu, traumatisme penetrante, infecții ale urechi medii, penetrare prin orificiile lamei cribriforme a osului etmoid, osteomielită bacteriană, propagare retro- sau anterogradă prin orificiile naturale ale bazei craniului;
- hematogenă – germeni infecțioși, metastaze;
- leucopedeză – macrofage, limfocite;
- transport axonal retrograd – virusuri și bacterii.

Tabelul 0.9. Elemente de diagnostic ale afectărilor SNC

• Anamneză. • Semne clinice. • Simptome clinice. • Elemente macroscopice. • Elemente microscopice/histopatologice. • Elemente imagistice. • Elemente genetice. • Elemente imunologice.

Scanned with OKEN Scanner

Bibliografie selectivă

1. Berkowitz A.L. *Lange Clinical Neurology and Neuroanatomy: A Localization-Based Approach*. Ed. 7. New York: McGraw-Hill; 2017.
2. Blumenfeld H. *Neuroanatomy through Clinical Cases*. Sunderland (MA): Sinauer Associates; 2010.
3. Butler A.B, Hodos W. *Comparative Vertebrate Neuroanatomy: Evolution and Adaptation*. Ed. 2. Hoboken (NJ): Wiley-Liss; 2005.
4. Caputy A.J., Fossett D. *Operative Neurosurgical Anatomy*. Stuttgart: Thieme; 2016.
5. Carter R. *The Human Brain Book: An Illustrated Guide to Its Structure, Function, and Disorders*. Londra: DK; 2019.
6. Datta A.K. *Essentials of Neuroanatomy*. New Delhi: Jaypee Brothers Medical Publishers; 2016.
7. Donkelaar H.J, Lammens M., Hori A. *Clinical Neuroanatomy: Brain Circuitry and Its Disorders*. Berlin: Springer; 2020.
8. Goldberg S. *Clinical Neuroanatomy Made Ridiculously Simple*. Miami: MedMaster; 2016.
9. Gould D.J, Patino G. *Clinical Neuroanatomy: A Case-Based Approach*. Ed. 1. New York: Thieme; 2019.
10. Haines D.E. *Neuroanatomy in Clinical Context: An Atlas of Structures, Sections, Systems, and Syndromes*. Ed. 8. Philadelphia: Wolters Kluwer; 2018.
11. Kiernan J.A., Rajakumar N. *Barr's The Human Nervous System: An Anatomical Viewpoint*. Ed. 11. Philadelphia: Wolters Kluwer; 2020.
12. Martin J.H. *Neuroanatomy: Text and Atlas*. New York: McGraw-Hill; 2003.
13. Snell R.S. *Clinical Neuroanatomy*. Philadelphia: Wolters Kluwer; 2010.
14. Standring S. (ed.) *Gray's Anatomy: The Anatomical Basis of Clinical Practice*. Ed. 41. Philadelphia: Elsevier; 2015.

Scanned with OKEN Scanner

Scanned with OKEN Scanner

1. DEZVOLTAREA SISTEMULUI NERVOS (NEUROGENEZA)

Elena Șapte, Grigore Tinică, Cristina Furnică

O minte care se deschide către o nouă idee
nu se va întoarce niciodată la dimensiunea sa originală.
Albert Einstein, 1879-1955

Scanned with OKEN Scanner

Sumar

1.1. Considerații generale
1.2. Morfogeneza neurală timpurie (neurulaţia)
1.3. Citogeneza și histogeneza neurală murală
1.4. Straturile și laminele tubului neural
1.5. Dezvoltarea măduvei spinării
1.6. Dezvoltarea trunchiului cerebral
1.7. Dezvoltarea formațiunii/substanței reticulate
1.8. Dezvoltarea cerebelului
1.9. Dezvoltarea diencefalului
1.10. Dezvoltarea plexurilor coroide
1.11. Dezvoltarea telencefalului
1.12. Dezvoltarea corpilor/nucleilor/ganglionilor bazali
1.13. Dezvoltarea comisurilor (*corpus callosum*, comisura anterioară și comisura hipocampică)
1.14. Dezvoltarea meningelor
1.15. Apoptoza sau moartea cerebrală programată
1.16. Proliferare glială, diferențiere și mielinizare
1.17. Mediul ambiant și epigeneza
1.18. Vascularizația
1.19. Elemente de anatomie clinică

Scanned with OKEN Scanner

1.1. Considerații generale

Dezvoltarea structurilor cerebrale se datorează unor mecanisme programate genetic și develope în etape ontogenetice succesive.

Principiile diferențierii neurale sunt similare celor care modulează și alte procese de embriogeneză, reprezentând o versiune elaborată a problemei majore a biologiei dezvoltării legată de modul în care o singură celulă (zigotul) formează tipuri celulare diferențiate ce concură la alcătuirea organismul matur.

Morfogeneza reprezintă procesul prin care întregul embrion sau o parte a acestuia adoptă o formă specifică în cursul dezvoltării prin fenomene de *citogeneză*, *histogeneză* și *organogeneză* (tabelul 1.1).

Tabelul 1.1. Stadiile morfogenezei

Citogeneza	• formarea gameților • fecundarea • multiplicarea celulară • diferențierea celulară • apoptoza
Histogeneza	• orientarea funcțională a celulelor • sinaptogeneza • migrarea populațiilor celulare • migrarea, multiplicarea, diferențierea • formarea țesuturilor: conjunctiv, vascular
Organogeneza	• organogeneza • morfogeneza externă a organelor • morfogeneza internă a organelor • creșterea și diferențierea somatotipică individuală

Prima etapă majoră a morfogenezei o constituie fenomenul *gastrulației*, ce constă în migrarea coordonată a celulelor cu formarea celei de-a treia foițe embrionare (*mezoblast*) și a *discului embrionar tridermic*, urmată de interacțiuni inductive între mezoblast și ectodermul supraiacent, precum și dezvoltarea consecutivă a structurilor axiale caracteristice de tip uman.

Evenimentul fundamental al organogenezei neuroaxiale constă în înrularea monostratului celular ectodermal cu formarea *tubului neural*.

Evenimentele majore ale organogenezei includ *închiderea tubului neural* (*neurulația*), *segmentarea transversă*, *evaginarea murală*, *flexiunea*, *protruzia*, *fisurarea și sulcația*, urmate de *creșterea* structurilor derivative.

Debutul neurogenezei caracterizează S3, când se individualizează primordiul sistemului nervos, respectiv *placa neurală*, momentul de maximă dezvoltare fiind reprezentat de perioada adolescenței [2].

Producţia neuronală continuă pe tot parcursul vieţii, fenomenul *neurogenezei tardive* fiind demonstrat la nivelul bulbilor olfactivi şi al girusului dentat hipocampic [7] (tabelul 1.2).

Tabelul 1.2. Etape majore ale dezvoltării cerebrale modulate de factori de mediu şi mecanisme epigenetice

- Inducţia neuroectodermului.
- Formarea tubului neural şi a telencefalului.
- Neurogeneza (producţia de progenitori neuronali, apoptoza, producţia de neuroni maturi).
- Migrarea neuronală.
- Apoptoza neuronală.
- Producţia de axoni şi dendrite.
- Eliminarea neuritelor excedentare.
- Sinaptogeneza.
- Eliminarea şi stabilizarea sinaptogenică.
- Gliogeneza (producţia de astrocite şi oligodendrocite).
- Mielinizarea.
- Angiogeneza.

Odată cu apariţia *primordiului neural* se produc trei evenimente fundamentale: *inducţia neurală*, *neurulaţia* şi *modelarea neurală*.

- *Inducţia neurală* reprezintă procesul de specificare în *ectodermul* embrionar a suprafeţei dorsale a embrionului şi a nivelului la care se formează *placa neurală*.
- *Neurulaţia* sau *închiderea tubului neural* constituie a doua etapă majoră a evoluţiei embrionului tridermic în cursul căreia placa neurală formează *tubul neural*, proces morfogenetic care are drept rezultat stabilirea formei şi poziţiei finale ale sistemului nervos în axul dorsal embrionar.
- *Modelarea neurală* constituie cel mai complex proces al neurogenezei timpurii; implică o serie de interacţiuni inductive prin care tubul neural se divide în regiuni distincte din care se formează diferitele segmente ale sistemului nervos. Acest proces organogenetic debutează prin stabilirea *polarităţii* corpului embrionar pe axele anteroposterioară şi dorsoventrală şi se continuă cu *segmentarea* tubului neural, *evaginarea* murală şi apariţia *protuberanţelor*, *flectarea şi formarea scizurilor* scoarţei cerebrale şi cerebelului şi *creşterea* până la dimensiunile specifice creierului de tip adult (tabelul 1.3).

Tabelul 1.3. Stadiile dezvoltării tubului neural

Placa neurală	celulele ectodermice supraiacente notocordului devin cilindrice şi induc formarea plăcii neurale, în opoziţie cu ectodermul adiacent, care produce epidermul.
Şanţ neural	placa neurală se adânceşte craniocaudal şi devine şanţ neural.
Creste neurale	celule ale plăcii neurale se detaşează de tubul neural şi se acolează periferic.
Tub neural	marginile dorsale ale şanţului neural evoluează medial formând tubul neural, alcătuit din celule neuroepiteliale cilindrice dispuse adiacent cavităţii neurale.

Notocordul are acţiune inductorie asupra ectodermului, pe care îl transformă în neuroectoderm, din care se formează *tubul neural* [13] (tabelul 1.4).

Scanned with OKEN Scanner

Tabelul 1.4. Evoluţia structurilor tubului neural

Tubul neural	• SNC format din creier şi măduva spinării
Cavitatea tubului neural (cavitatea neurală)	• sistem ventricular şi canal spinal central
Crestele neurale	• neuroni ai SNP cu corpi neuronali situaţi în ganglioni • neurolemnocite (celule Schwann) • celule adrenergice medulosuprarenaliene, melanocite şi celule ale structurilor faciale

Alterarea oricărei etape de organogeneză cerebrală determină apariţia de malformaţii congenitale, exprimate prin anomalii funcţionale acompaniate de modificări macro- sau/şi microscopice şi/sau de conectivitate, cu/fără exprimări clinice patente. Aceste situaţii definesc malformaţii secundare neurogenezei atipice şi au răsunet funcţional major [19].

Acţiunea factorilor de risc asupra neurogenezei este critică, fiecare structură cerebrală evoluând după un calendar ontogenetic propriu.

1.2. Morfogeneza neurală timpurie (neurulaţia)

Procesele morfologice aflate la baza formării ţesutului neural şi a *placodelor* ectodermice au trăsături comune şi se desfăşoară precoce în procesul de neurogeneză la vertebratelor.

La nivel celular, *ectodermul* se transformă, dintr-un epiteliu embrionar simplu, în neuroepiteliu pseudostratificat, caracteristic *plăcii neurale*.

La nivel tisular, neuroepiteliul suferă mişcări morfogenetice complexe, formând *tubul neural*, care se izolează de ectodermul adiacent şi constituie un primordiu tisular separat. Ca urmare a interacţiunilor inductive dintre regiunile specifice neuroepiteliale şi ectodermul nonneural adiacent, primordiul organelor de simţ suferă mişcări morfogenetice similare, separându-se de ectodermul adiacent plăcii neurale. Aceste *structuri placodale* includ *otocistul* (*vezicula auditivă* sau *otică*), *cristalinul*, *placodele olfactive*, precum şi o serie de neuroni care formează *ganglionii senzitivi* ai nervilor cranieni.

Neurulaţia primară este determinată de mecanisme tisulare complexe rezultate din modificări coordonate între forma şi mişcările celulare de la nivelul subregiunilor neuroepiteliale şi de comportamentul celulelor situate în afara plăcii neurale. În momentul în care *placa neurală* este formată, celulele neuroepiteliale se alungesc pe axul longitudinal (apico-bazal) şi se îngustează circumferenţial. Această modificare a formei celulelor contribuie la îngustarea plăcii neurale pe ax transversal, dar factorul determinant în modificarea configuraţiei plăcii neurale, cu îngustare transversală şi alungire longitudinală (anteroposterioară, A/P), îl constituie procesul activ de rearanjare celulară (extensie convergentă), celulele intercalându-se treptat de-a lungul axului transversal al plăcii neurale. În consecinţă, placa neurală se invaginează axial, iar marginile (*plici neurale*) se ridică şi fuzionează pe linia mediană dorsală, constituind o structură luminală, *tubul neural*.

Pe măsură ce placa neurală se înrulează pentru a forma tubul neural, la nivelul subdomeniilor plăcii neurale apar modificări în comportamentul celular: celulele neuroepiteliale

Scanned with OKEN Scanner

de pe linia mediană se apropie apical şi formează *şanţul neural*, care constituie punctul (*medial hinge point*, MHP) în jurul căruia se inflectează placa neurală şi la nivelul căruia se va forma *placa fundamentală*. Un fenomen similar se produce la nivelul punctelor de inflexiune ale pereţilor laterali ai plăcii neurale (*lateral hinge point*, LHP), pe măsură ce plicile neurale se ridică şi converg una spre cealaltă. Intercalarea celulară din procesul de extensie convergentă şi încurbare a plăcii neurale la nivelul punctelor de flexie determină fuziunea plicilor neurale pe linia mediană dorsală şi edificarea *tubului neural*, care se va separa treptat de ectodermul nonneural. Pe măsură ce tubul neural se formează şi ectodermul supraiacent se reface, celulele *crestelor neurale* migrează de pe suprafaţa dorsală a tubului neural. Închiderea tubului neural se face iniţial în regiunea cervicală inferioară şi toracică superioară. Locul de închidere a *neuroporului anterior* (*rostral*) este marcat de o lamă neuroepitelială subţire care devine lama terminală (*lamina terminalis*), iar cel al *neuroporului posterior* (*caudal*) corespunde segmentelor lombare superioare [20].

Neurulaţia secundară se desfăşoară în regiunea caudală a măduvei spinării, corespunzător ultimelor segmente sacrate şi segmentului coccigian, şi constă în coalescenţa unui lanţ de vezicule ectodermice aflate în continuitate cu lumenul tubului neural, la aproximativ trei săptămâni după închiderea neuroporului caudal.

Nevraxul are la acest moment aspectul unui tub simplu, elongat, obturat la extremităţi.

Defecte de închidere a tubului neural determină forme de disrafism, malformaţii congenitale cu grade variate, de tip mielomeningocel, encefalocel şi anencefalie.

Segmentarea transversală a tubului neural se produce după închiderea neuroporilor. Prima segmentare produce trei vezicule cerebrale primitive: *prozencefal*, *mezencefal* şi *rombencefal*. Prima şi a treia veziculă primitivă se subsegmentează, formând cinci vezicule cerebrale secundare (tabelul 1.5).

Lumenul tubului neural conţine lichid cerebrospinal (LCR).

Evaginarea tubului neural se produce după închiderea neuroporilor şi segmentarea transversală şi implică formarea de recesuri murale: corp pineal, hipofiză, tract optic, emisfere cerebrale, lobi temporali şi tract olfactiv.

Tabelul 1.5. Evoluţia veziculelor cerebrale

Tub neural	Prozencefal	Telencefal	Emisfere cerebrale	Ventriculi laterali
		Diencefal	Diencefal	Ventricul III
	Mezencefal	Mezencefal	Mezencefal	
	Rombencefal	Metencefal	Punte Cerebel	Ventricul IV
		Mielencefal	Medulla oblongata	
			Măduva spinării	Canal ependimar

Corpul pineal se evaginează dorsal, în plan mediosagital, la joncţiunea diencefalo-mezencefalică.

Glanda pituitară (*hipofiză*) se evaginează după cum urmează:

- neurohipofiza (lobul posterior) se evaginează ventral, în plan median, în apropierea joncţiunii diencefalo-mezencefalice;
- neurohipofiza se acolează de punga lui Rathke, proiectată pe plafonul gurii primitive (stomodeum), care devine adenohipofiza (hipofiza anterioară);
- tija neurohipofizară rămâne în continuitate cu restul structurilor nevraxiale;
- tija adenohipofizară involuează, iar adenohipofiza pierde conexiunea cu situsul de origine.

Scanned with OKEN Scanner

Evaginațiile optice se produc de la nivel diencefalic în plan ventral și median, cu formarea de *tracturi optice*. La extremitățile distale ale tracturilor optice se formează *retina*, de pe fața posterioară a căreia se detașează conexiuni nervoase numite *nervi optici*, care sunt înconjurați de o teacă de celule gliale și mielină, de origine oligodendrocitară. Astfel, termenul *nerv optic* este un misnomer embriologic, histologic și patologic. Lumenul tubului neural se extinde în evaginațiile pineală, neurohipofizară și optică.

Evaginațiile olfactive se obliterează în cursul maturării nevraxiale.

Emisferele cerebrale sunt proeminențe laterale ale veziculei telencefalice, separate prin viitoarea fisură interemisferică. Bulbii olfactivi și lobii temporali sunt evaginații caudale ale veziculei telencefalice. Emisferele cerebrale și lobii temporali păstrează lumenul tubului neural sub formă de ventriculi laterali. Lumenul neural extins în evaginațiile olfactive se obliterează odată cu involuția acestora. Odată cu elongarea tubului neural, veziculele cerebrale se flectează pentru a se acomoda în spațiul intracranian.

Flexurile și protuberanțele consecutive explică forma finală a structurilor nevraxiale.

Măduva spinării nu se inflectează și păstrează forma tubulară liniară.

Protuberanțele sunt mase celulare compacte care se detașează din pereții tubului neural și diferă de evaginații prin faptul că nu prezintă lumen. Cea mai largă protuberanță a tubului neural este *cerebelul*, care se dezvoltă pe fața posterioară a metencefalului (punții).

Alte protuberanțe care evoluează din pereții tubului neural sunt *nucleii olivari inferiori bulbari*, *nucleii bazipontini*, *corpii cvadrigemeni superiori și inferiori* și *corpii mamilari diencefalici*.

Procesele morfogenetice derulate în timpul neurulației sunt importante în edificarea diferitelor regiuni nevraxiale. Apare astfel o diferență de formă între extremitatea rostrală a tubului neural (*placa cerebrală*, mai largă, care va constitui *encefalul*) și extremitatea caudală (*placa spinală*, care va forma *măduva spinării*), evidentă înainte de fuzionarea plicilor neurale și care se explică prin faptul că mișcările de extensie convergentă ce îngustează placa neurală sunt mai pronunțate la extremitatea posterioară ca rezultat al remodelării timpurii în axul longitudinal. În plus, tubul neural suferă în anumite regiuni modificări de formă ca urmare a unor mișcări de regionalizare premergătoare apariției segmentelor specifice ale sistemului nervos central, viitoarele diviziuni majore ale *encefalului* fiind vizibile.

Formarea ochiului este evidentă morfologic în cursul neurulației când neuroepiteliul tubului neural de la nivelul viitorului *diencefal* se evaginează bilateral formând *veziculele optice primare*. La limita dintre tubul neural și vezicula optică, straturile neuroepiteliale se acolează, constituind *pedicului optic*. În același timp, vezicula optică formează o excavație la contactul cu suprafața adiacentă a ectodermului și prefigurează *cristalinul*, care devine o *structură placodală* izolată. Suprafața internă a *excavației optice* formează *retina neurală*, iar suprafața externă, *epiteliul pigmentar retinian*. Deci, formarea ochiului implică o serie de procese morfogenetice specializate ce transformă neuroepiteliul într-o structură caracteristică, de care depinde diferențierea ulterioară a retinei.

Modificarea adeziunii celulare în cursul neurulației prin expresia unor molecule precum *caderinele* controlează diferențierea ectodermului în țesut neural și nonneural, formarea, migrarea și diferențierea celulelor *crestelor neurale* prin promovarea tranziției epitelio-mezenchimale. Celulele *plicilor neurale* formate în cursul *neurulației* suferă de-a lungul întregului neuraxis o tranziție epitelio-mezenchimală, dobândind treptat caracterul migrator al celulelor *crestelor neurale*. Au fost identificate și celule cu originea la

Scanned with OKEN Scanner

nivelul plicilor neurale, dar care rămân după neurulaţie pe suprafaţa ectodermului. Ca urmare a debutului migrării celulelor crestelor neurale sub aceste regiuni, ectodermul prezintă o serie de îngroşări localizate care constituie *placodele ectodermice*, majoritatea formând ţesut nervos şi contribuind decisiv la edificarea *sistemului nervos periferic*. Concomitent, se descriu şase placode nonneurale. Sub acţiunea unui stimul inductiv specific, celulele placodale se desprind din ectodermul înconjurător fie printr-un proces de tranziţie epitelio-mezenchimală, fie prin invaginarea întregii regiuni placodale, formând o veziculă sub suprafaţa ectodermică.

Placodele neurogenice suferă procese evolutive, în timp ce placodele nonneurogenice, de tipul *placodelor optice*, se invaginează, formând, sub inducţia *veziculelor optice*, *cristalinul*.

Plica neurală rostrală prozencefalică nu generează creste neurale.

Placodele neurogenice ventrolaterale (*epibranhiale*) apar pe suprafaţa ectodermului, dorsal de locul formării şanţurilor faringiene: *prima placodă epibranhială* este localizată la nivelul primului şanţ faringian şi contribuie la formarea *ganglionului geniculat* (*distal*) al nervului VII; *a doua* şi *a treia placodă epibranhială* se află la extremităţile dorsale ale şanţurilor faringiene 2 şi 4, contribuind la formarea ganglionilor distali ai nervilor cranieni IX (*pietros*) şi X (*nodos*). Aceste placode se îngroaşă, celule placodale începând să se desprindă de la nivelul epiteliului imediat după ce pungile faringiene vin în contact cu ectodermul suprajacent. Aceste celule prezintă semne de diferenţiere timpurie în neuroni, cu apariţia *neuritelor*. Prin asocierea lor cu celulele *crestelor neurale* care străbat regiunile placodale, se formează *ganglionii cranieni senzitivi* care asigură inervaţia *arcurilor faringiene* (*branhiale*) [13].

Placodele neurogenice dorsolaterale sunt reprezentate de *placodele otice*, dispuse lateral de nivelul mielencefalului. Prin invaginare, se formează *excavaţiile otice* din care derivă *veziculele otice sau auditive* (*otocist*) ce constituie *labirintul membranos* al urechii interne. Neuronii ganglionului nervului VIII (*ganglion statoacustic* sau *vestibulocohlear*) se formează pe partea ventromedială a *excavaţiei otice*, iar ulterior se diferenţiază în *ganglionii acustic* şi *vestibular*. Studii recente au demonstrat că celulele placodale formează în întregime *ganglionul acustic*, în timp ce la formarea *ganglionului vestibular* contribuie celulele *crestelor neurale*.

Placodele neurogenice intermediare se află între cele epibranhiale şi dorsolaterale şi sunt reprezentate de *placodele profundă* şi *trigeminală*, care la om fuzionează într-o structură unică. Neuroblaştii migrează de pe suprafaţa ectodermului lateral şi ventrolateral caudal spre *mezencefal* şi rostral spre *metencefal*, contribuind la formarea porţiunii distale a *ganglionului trigeminal*.

În concluzie, sistemul nervos şi organele de simţ au originea la nivelul a trei regiuni specifice neuroectodermice:

- *placa neurală*, care formează *sistemul nervos central*, nervii motori somatici şi fibrele nervoase vegetative preganglionare;
- *celulele crestelor neurale*, care constituie aproximativ întregul *sistem nervos periferic*, inclusiv nervii senzitivi somatici, ganglionii autonomi şi somatici, fibrele nervoase vegetative postganglionare şi celulele cromafine ale medulosuprarenalei şi populaţia celulară mezenchimală de la nivelul capului;
- *placodele ectodermice*, care contribuie la formarea ganglionilor senzitivi somatici ai nervilor cranieni, hipofizei, urechii interne şi cristalinului.

Scanned with OKEN Scanner

1.3. Citogeneza și histogeneza neurală murală

Odată cu închiderea tubului neural, celulele blastice din zona periventriculară a tubului neural se multiplică, producând *neuroblaşti* şi *glioblaşti*. Teoretic, glioblaştii şi neuroblaştii derivă dintr-un precursor comun pluripotent, determinat genetic. După perioada fetală, celulele periventriculare îşi pierd capacitatea de a produce noi neuroblaşti şi glioblaşti, dar unele celule, în special astrocitele, îşi menţin capacitatea de a prolifera. Celulele ependimare care tapetează ventriculii sunt celule mature, cu capacitate proliferativă limitată.

1.3.1. *Formarea crestelor neurale*

Crestele neurale reprezintă o parte integrantă a neuroepiteliului care se separă de la nivelul *plicilor neurale* înainte sau imediat după fuzionarea acestora, cu formarea *tubului neural*. Secundar unor modificări morfogenetice constând în transformarea celulelor epiteliale în celule mezenchimale, celulele crestelor neurale migrează în timp şi spaţiu pe căi bine definite. Studii experimentale au determinat momentul şi căile de migrare a celulelor crestelor neurale, ridicând probleme fundamentale referitoare la mecanismele moleculare care modulează procesul de migrare. O problemă aparte o constituie relaţia dintre direcţia migrării, gradul diferenţierii celulare, substratul biochimic al migrării şi semnalele care pot afecta acest proces. Se pune astfel întrebarea dacă migrarea celulelor crestelor neurale este specificată de stimulii prezenţi la nivelul zonei spre care se produce migrarea sau dacă celulele crestelor neurale sunt precursoare predeterminate care răspund diferenţiat la semnalele exprimate pe căile de migrare. Alte studii recente au demonstrat că procesul de migrare a celulelor crestelor neurale şi dezvoltare a neuritelor este influenţat de stimuli permisivi şi de molecule specifice care îşi exercită efectele prin difuziune sau prin contact intercelular.

1.3.2. *Inducţia crestelor neurale*

Forţele rezultate din creşterea embrionului în axul longitudinal şi motilitatea la nivelul suprafeţei bazale a celulelor epiteliale determină ascensionarea şi acolarea pe linia mediodorsală a plicilor neurale cu formarea *tubului neural* şi refacerea consecutivă a ectodermului suprajacent.

Închiderea tubului neural începe la nivelul joncţiunii dintre prozencefal şi mezencefal, progresează bidirecţional, rostral şi caudal, şi se finalizează până la sfârşitul S3.

Crestele neurale desprinse de la nivelul plicilor neurale reprezintă structuri embrionare tranzitorii cu potenţial migrator şi inductor, ce se constituie într-un aspect unic şi distinctiv al dezvoltării vertebratelor. Experimentele efectuate în etape timpurii ale embriogenezei au urmărit migrarea şi evoluţia celulelor crestelor neurale prin excizia şi translocarea situsurilor de origine, stabilind diferenţa între *crestele neurale cefalice* şi *spinale*. Celulele crestelor neurale cefalice încep să migreze anterior închiderii tubului neural, în timp ce celulele crestelor neurale spinale de la nivelul trunchiului se desprind progresiv, pe parcursul închiderii tubului neural, şi se dispun treptat pe suprafaţa dorsală a acestuia.

Scanned with OKEN Scanner

1.3.3. *Tranziţia epitelio-mezenchimală*

O etapă fundamentală în cursul ontogenezei crestelor neurale o constituie declanşarea migrării celulare ce presupune modificări semnificative ale interacţiunilor celulă – matrice extracelulară şi intercelulare. Deşi factorii care stau la baza migrării celulelor crestelor neurale de la nivelul neuroepiteliului sunt încă insuficient studiaţi şi cuantificaţi ştiinţific, au fost descrise o serie de condiţii esenţiale pentru iniţierea acestui proces.

- *Distrugerea laminei bazale de la nivelul tubului neural dorsal.* Celulele crestelor neurale conţin enzime proteolitice de tipul *activatorului plasminogenului*, care le conferă capacitatea de digestie a *laminei bazale* suprajacente, favorizând detaşarea acestora de la nivelul primordiului neural. Rezultatele experimentale demonstrează că distrugerea laminei bazale constituie un factor important al migrării celulelor crestelor neurale, dar nu explică mecanismul de producere al acestui proces [6].
- *Interacţiuni celulă – matrice extracelulară.* Migrarea celulelor crestelor neurale reprezintă un exemplu semnificativ de control molecular al interacţiunilor celulă – matrice extracelulară. Spre deosebire de cortexul cerebral, la nivelul căruia celulele gliale asigură scheletul necesar migrării neuronale, celulele crestelor neurale migrează în funcţie de structura matricei extracelulare (ECM) sub acţiunea inductorie a fibronectinei, lamininei şi fibrelor de colagen de tip I şi IV.
  Membrana plasmatică este acoperită de un strat de *glicocalix*, sub care se află *lamina bazală* compusă din colagen şi alte molecule, şi apoi *substanţa amorfă interfibrilară* (*ground substance*), care conţine proteine filamentare cu proprietăţi de adezivitate (*fibronectina*, *laminina*, *tenascina*) şi granule bogate în glicozaminoglicani (AGAGs) şi proteoglicani (PGs). Migrarea celulară spre ţinte specifice este asigurată de semnale moleculare coordonate în timp şi spaţiu, structura matricei pe care celulele crestelor neurale o străbat fiind esenţială. De exemplu, migrarea celulelor crestelor neurale este corelată cu apariţia unor cantităţi crescute de *acid hialuronic* (*hialuronan*, HA) [8].
- *Interacţiuni intercelulare.* Adeziunea celulară diferenţiată reprezintă o proprietate semnificativă a ţesuturilor embrionare, care intervine în procesele morfogenetice specifice dezvoltării neurale timpurii, inclusiv în formarea crestelor neurale. În momentul desprinderii de neuroepiteliul plicilor neurale, celulele crestelor neurale îşi pierd proprietăţile epiteliale specifice şi dobândesc proprietăţi de celule mezenchimale migratorii. Se consideră că tranziţia epiteliu-mezenchim necesită remanieri majore ale contactelor intercelulare şi, în particular, inhibarea expresiei moleculelor ce asigură adeziunea celulelor epiteliale. *Caderinele*, glicoproteine de adeziune homotipice Ca-dependente, formează o familie de *molecule de adeziune celulară* (CAMs) care intervine în procesele de recunoaştere celulară, morfogeneză tisulară şi supresie tumorală. Domeniul extracelular conţine un situs de legare pentru celulele adiacente care exprimă acelaşi tip de caderină, în timp ce domeniul intracelular se cuplează la microfilamentele actinice ale joncţiunilor aderenţiale prin intermediul unor proteine numite *catenine*, sau la filamente intermediare de a-actinină şi vinculină ale desmozomilor prin proteine numite *desmoplakine*. Cuplându-se pe ambele suprafeţe ale membranei celulare, caderinele realizează un mijloc de contact între celulele epiteliale. Prin formarea joncţiunilor aderenţiale şi interacţiunea cu microfilamentele actinice ale citoscheletului, aceste molecule reglează contactele celulare de la nivelul ţesutului

Scanned with OKEN Scanner

neural în timpul unor procese morfogenetice precum rearanjarea şi stratificarea (delaminarea) celulară, constituind bazele moleculare ale adeziunii celulare diferenţiate [19]. Migrarea celulelor crestelor neurale de la nivelul tubului neural este modulată prin inhibarea expresiei *moleculelor de adeziune celulară neurală* (NCAM), glicoproteine celulare de suprafaţă homotipice al căror domeniu extracelular prezintă o structură similară imunoglobulinelor. Se cunosc trei tipuri de molecule NCAM: două sunt transmembranare şi au domenii extracelulare identice, dar diferă prin domeniul citoplasmatic; a treia moleculă NCAM nu este o proteină transmembranară, deci nu participă la procesul de semnalizare transmembranară fiind în întregime extracelulară. *N-cadherin* este exprimată de celulele tubului neural, fiind absentă pe suprafaţa dorsală a tubului neural, la nivelul de la care se desprind celulele crestelor neurale. Celulele migratorii ale crestelor neurale exprimă membrii ai familiei caderinelor, cu excepţia *N-cadherin*, a cărei expresie este stimulată în momentul finalizării migrării şi al începerii diferenţierii celulare.

În concluzie, în cursul formării, migrării şi diferenţierii, celulele crestelor neurale trec, din stadiul de epiteliu stabil, la stadiul de mezenchim migrator, proces de tranziţie care depinde de expresia diferitelor caderine şi de alte molecule implicate în interacţiunile celulă-ECM şi intercelulare [11].

1.3.4. *Migrarea celulelor crestelor neurale*

Migrarea celulelor crestelor neurale urmează două direcţii: rostral, spre extremitatea cefalică, şi caudal, spre trunchi.

Celulele crestelor neurale cefalice exprimă un model complex de migrare, dând naştere întregului schelet facial şi hipobranhial şi participând, împreună cu *placodele ectodermice*, la formarea ganglionilor cranieni: neuronii ganglionilor senzitivi cranieni derivă din placodele ectodermice sau din celulele crestelor neurale, cu excepţia ganglionului trigeminal care are origine mixtă, în timp ce nevroglia provine exclusiv din celulele crestelor neurale.

Ganglionii parasimpatici cranieni au originea exclusiv la nivelul crestelor neurale cefalice.

Deşi nu aparţine sistemului nervos periferic, nucleul mezencefalic al nervului V se formează din celule migrate de la nivelul crestelor neurale, din regiunea mezencefalică spre suprafaţa ventriculară, independent de migrarea concomitentă în sens antagonic a celulelor tectumului rezultate din activitatea proliferativă a neuroepiteliului. Acesta reprezintă un caz unic de migrare a două tipuri celulare distincte, în direcţii opuse.

Mezodermul paraxial cranian situat preotic este nesegmentat, deşi prezintă, la nivel electronomicroscopic, *somitomere*. Primele şapte perechi de somitomere nu se transformă în somite, ci se dispersează, participând la formarea bazei craniului şi a muşchilor striaţi ai capului. Formarea muşchilor extrinseci ai globilor oculari este încă controversată: cel mai probabil, celulele mezenchimului precordal, situat lateral în momentul flectării extremităţii cefalice, migrează spre mezenchimul paraxial cranian, edificând muşchii extrinseci ai globului ocular.

Deşi mezodermul paraxial cranian nu se organizează în blocuri segmentare, este evident procesul de segmentare a ganglionilor senzitivi cranieni, echivalentul cefalic al ganglionilor spinali.

Scanned with OKEN Scanner

Segmentarea sistemului nervos periferic cranian nu se datorează unei alternări repetitive a proprietăţilor permisive şi inhibitoare ale mezodermului paraxial caracteristic segmentării nervilor spinali. Celulele crestelor neurale cefalice specifică modelul de dezvoltare al viscerocraniului şi arcurilor faringiene, generând un ţesut nonneural (ectomezenchim). Experimentele au demonstrat că modelul final al derivatelor crestelor neurale cefalice este prestabilit la nivelul tubului neural, unde celulele crestelor neurale sunt specificate înainte de migrarea ventrolaterală spre arcurile faringiene (branhiale). Segmentarea reprezintă un proces fundamental al morfogenezei neurale prin care sistemul nervos central embrionar se împarte longitudinal în segmente iniţiale numite *neuromere*, care dispar pe măsură ce encefalul evoluează, în timp ce organizarea segmentară a măduvei spinării persistă pe tot parcursul vieţii.

Evoluţia encefalului este dependentă de expresia genelor *Hox* şi *Pax*: genele Pax codifică valoarea poziţională de-a lungul axului dorsoventral în aceeaşi manieră în care genele Hox realizează acelaşi lucru pe axul anteroposterior. La nivelul neuroepiteliului rombencefalic apare o secvenţă de opt proeminenţe bilaterale (*rombomere*), reprezentând unităţi metamerice de remodelare locoregională. Genele Hox, *Krox-20* şi receptorii Eph-RTKs sunt implicaţi în controlul segmentării rombencefalului. Factorul de transcripţie MafB este necesar formării rombomerelor *r5* şi *r6*. Citoarhitectonica neuronală timpurie rombencefalică sugerează că rombomerele constituie compartimente de dezvoltare caracterizate printr-un model de expresie al genelor Hox bine definit temporospaţial. Celulele crestelor neurale de la nivelul fiecărui rombomer continuă să exprime acelaşi tip de genă Hox pe măsură ce migrează şi devin indemne. Migrând de la nivelul tubului neural după un model prestabilit, celulele crestelor neurale rombencefalice transmit informaţia poziţională predestinată spre arcurile faringiene corespunzătoare. Expresia combinată a genelor Hox, un cod Hox, controlează programul morfogenetic de modelare al arcurilor faringiene (branhiale) [21].

Crestele neurale rombencefalice prezintă un model de segmentare intrinsecă, fiind dispuse sub forma unor benzi în punctele de emergenţă de la nivelul tubului neural dorsal, ceea ce ar putea reprezenta un mecanism prin care specificarea morfogenetică a celulelor crestelor neurale premigratorii se transmite arcurilor faringiene.

De altfel, celulele crestelor neurale rombencefalice provin de la niveluri segmentare discontinue şi migrează ventrolateral, formând fluxuri celulare migraţionale distincte.

1. Celule ale crestelor neurale de la nivelul *r1* şi *r2* migrează spre primul arc faringian (mandibular, trigeminal) şi contribuie la formarea ganglionului trigeminal.
2. Celule ale crestelor neurale de la nivelul *r4* migrează spre cel de-al doilea arc faringian (hioidian, facial) şi participă la formarea ganglionilor facial şi vestibulocohlear.
3. Celule ale crestelor neurale de la nivelul *r6* şi *r7* migrează spre cel de-al treilea arc faringian şi formează ganglionul superior al nervului IX.
4. Celule ale crestelor neurale de la nivelul rombomerelor *r3* şi *r5* nu migrează, ceea ce sugerează faptul că rombomerele pot avea efect dominant negativ asupra rombomerelor impare, inhibând migrarea celulară.

Această supresie determinată de separarea celulelor crestelor neurale în trei benzi distincte asigură migrarea specifică către arcurile faringiene corespunzătoare şi dezvoltarea corectă a fiecărui ganglion cranian, conservând informaţia de modelare codată în crestele neurale premigratorii şi menţinând modelul faringian prestabilit în timpul transferului spre periferie. Specificarea crestelor neurale se produce înainte de migrarea celulelor de la nivelul plicilor neurale.

Scanned with OKEN Scanner

Arcurile faringiene sunt populate de celulele migrate ventrolateral care îşi păstrează ordinea axială originară la toate nivelurile A, cu excepţia rombomerelor *r3* şi *r5*. Reducerea migrării celulelor crestelor neurale de la nivelul *r3* şi *r5* constituie un mecanism de separare a celulelor provenite de la diferite rombomere în cursul migrării lor. Deşi majoritatea celulelor progenitoare ale crestelor neurale *r3* şi *r5* sunt complet eliminate prin apoptoză, celulele care supravieţuiesc sunt decelate în ganglionii cranieni şi, ulterior, în scheletul hipobranhial. Ganglionii senzitivi dezvoltaţi din ultimele celule migrate şi grupate în regiunea dorsală a fluxului de migrare se localizează în funcţie de nivelurile rombencefalice A/P şi teritoriile corespunzătoare de inervaţie.

Influenţa rombomerelor pare asupra rombomerelor impare adiacente reprezintă un mecanism secundar de stabilire a diferenţelor poziţionale locoregionale [17].

- *Migrarea celulelor crestelor neurale spre trunchi*

  La nivelul trunchiului se descriu două căi majore de migrare:

  - *migrare ventrală* spre tubul neural şi somite, contribuind la formarea unor componente ale sistemului nervos periferic (ganglioni spinali şi simpatici, ganglioni ai sistemului nervos enteric, celule Schwann) şi a celulelor cromafine. Anterior migrării celulelor crestelor neurale, mezenchimul paraxial post-otic se segmentează şi se compactează, organizându-se sub forma *somitelor epiteliale*. Celulele de la nivelul suprafeţei ventromediale a somitelor se transformă epitelio-mezenchimal, formând *sclerotoamele*, restul celulelor mezenchimale edificând *dermomiotoamele* (*plăcile epiteliale ale somitelor*). În S4, celulele sclerotomale migrează spre notocord, se acolează de cele controlaterale şi formează în S6 scheletul axial al corpului (coloana vertebrală şi coastele). De la nivelul dermomiotoamelor rezultă dermul şi musculatura striată a corpului (muşchii hipaxiali şi epaxiali, musculatura membrelor, muşchii limbii şi diafragmul). În momentul tranziţiei epitelio-mezenchimale a somitelor epiteliale, celulele crestelor neurale spinale încep să migreze ventral, localizându-se între tubul neural şi somite, până la nivelul punctelor de emergenţă ale axonilor motori.

    Teoretic se descriu două căi ventrale:

    – *cale primară,* timpurie, corespondentă celulelor care întâlnesc aorta dorsală şi formează ganglionii simpatici, celulele cromafine şi ganglionii enterici;
    – *cale secundară*, tardivă, corespondentă migrării celulelor spre jumătatea rostrală a somitelor, dar nu şi spre jumătatea caudală. Deşi celulele crestelor neurale spinale se desprind uniform de pe suprafaţa tubului neural, migrarea se face segmentar, ca urmare a penetrării doar a jumătăţii rostrale a somitelor, ceea ce modelează dispoziţia metamerică a ganglionilor spinali şi a nervilor periferici, inclusiv a celulelor Schwann [1].

    Până în S8, neuronii ganglionilor spinali trimit neurite spre tubul neural, care realizează sinapse cu neuronii omologi din măduva spinării. Deşi nervii spinali au două surse de origine (fibrele nervoase motorii provin de la nivelul tubului neural, iar fibrele nervoase senzitive derivă din crestele neurale), somitele influenţează specific poziţia acestora în cursul dezvoltării. Dacă o porţiune din tubul neural suferă o rotaţie de 180°, nervii spinali sunt deviaţi pentru a forma porţiunea cranială a somitelor.

    Distribuţia segmentară a ganglionilor spinali este impusă de celulele crestelor neurale spinale printr-un model preexistent la nivelul mezenchimului paraxial somitic, aspect

Scanned with OKEN Scanner

care sugerează faptul că procesul de segmentare are un rol major în modelarea neurală a diferitelor regiuni ale sistemului nervos şi ilustrează principiul general al interdependenţei dintre morfogeneză şi structurile nonneurale adiacente necesară maturării funcţionale şi structurale [3]. La nivelul jumătăţii rostrale a fiecărei somite, se disting mai multe direcţii de migrare: celulele situate iniţial ventrolateral de tubul neural migrează lateral spre sclerotom şi dau naştere celulelor Schwann, care însoţesc axonii; celulele care migrează de-a lungul membranei bazale dintre dermomiotom şi sclerotom pătrund în mezenchimul sclerotomal; restul celulelor traversează sclerotomul rostral. S-a constatat că celulele crestelor neurale spinale preferă iniţial ca substrat migrator lamina bazală a miotomului, dar, pe măsură ce numărul celulelor migrate creşte, acestea penetrează direct sclerotomul.

- *migrare laterală* parcursă de precursorii melanocitelor. Celulele crestelor neurale spinale migrează mediolateral între ectoderm şi somite, formând melanocitele, şi apoi invadează ectodermul.

În concluzie, căile de migrare a celulelor crestelor neurale variază de-a lungul axului anteroposterior al embrionului, iar mediul pe care acestea îl parcurg este determinant în specificarea fenotipică.

Migrarea celulelor crestelor neurale este ghidată de factori permisivi şi inhibitori proveniţi de la nivelul matricei extracelulare. Motilitatea de tip *fibroblast-like* a celulelor crestelor neurale este asigurată de *integrine*, receptori de suprafaţă care fixează o serie de componente ECM (*fibronectina* şi *laminina*), fiind implicaţi în adeziunea celulă-ECM. Blocarea acestor receptori prin utilizarea de anticorpi demonstrează că ECM constituie substratul migrării. Faptul că celulele transplantate între diferite regiuni ale neuraxisului străbat cu uşurinţă spaţiul extracelular relevă proprietăţile permisive ale ECM. Migrarea celulelor crestelor neurale de-a lungul ECM permisive este coordonată de factorii inhibitori proveniţi din structurile învecinate. Celulele postmigratorii ajunse la destinaţie exprimă molecule de adeziune celulară, aparţinând superfamiliei IgCAMs şi caderinelor, urmând, într-o etapă ulterioară, diferenţierea terminală neuronală sau glială.

Precursorii sistemului nervos periferic suferă iniţial un proces de neurogeneză la nivelul plicilor neurale, continuat de proliferarea sau diferenţierea specifică de-a lungul căilor de migrare, conform momentului formării celulelor crestelor neurale, semnalelor întâlnite în cursul migrării şi programelor locale de specificare fenotipică.

- *Derivatele celulelor crestelor neurale*

  Crestele neurale generează o varietate de subtipuri celulare, după cum urmează:

  - componente ale sistemului nervos periferic:
    - ganglioni senzitivi: neuronii senzitivi ai ganglionilor spinali, majoritatea neuronilor ganglionilor senzitivi ai nervilor cranieni V (ganglionul trigeminal), VII (ganglionul rădăcinii nervului facial), IX (ganglionul superior) şi X (ganglionul jugular) şi celulele satelit ale tuturor ganglionilor senzitivi cranieni, inclusiv ganglionii geniculat (VII), otic sau vestibulocohlear (VIII), petros (IX) şi nodos (X);
    - ganglioni vegetativi simpatici şi parasimpatici (neuroni şi celule satelit), celulele SIF (*small intensely fluorescent*) ale ganglionilor simpatici, ganglionii sistemului nervos enteric;
    - celule Schwann ale nervilor periferici;
    - celule receptoare senzoriale corelate cu placodele ectodermice (celulele ciliate auditive, vestibulare şi gustative);

Scanned with OKEN Scanner

- structuri nonneurale:
  - feocromocitele medulosuprarenalei, celulele sistemului APUD, celulele parafoliculare calcitonin-secretante ale glandei tiroide (*C-cells*), celulele de tip I din structurile glomice (glomus jugular), celulele de tip I şi II (*satellite-type cells*) ale corpusculului carotidian; melanocitele;
  - cea mai mare parte a celulelor mezenchimului cranian (ectomezenchim sau mezectoderm); derivatele mezectodermice se formează din crestele neurale cefalice – schelet: frontal, parietal, scuama temporalului, complex sfenoidal (în mică măsură), capsula otică (parţial), schelet facial şi hipobranhial;
  - ţesut conjunctiv: dermul, musculatura netedă şi ţesutul adipos al pielii de la nivelul feţei şi regiunii ventrale a gâtului;
  - musculatura striată a feţei şi gâtului (în mică măsură);
  - ţesut conjunctiv şi musculatura netedă de la nivelul pereţilor arterelor mari derivate din arcurile aortice (tunica medie şi externă);
  - muşchi ciliar, sclera, coroida şi endoteliul cornean; leptomeningele de la nivelul prozencefalului şi mezencefalului (parţial);
  - ţesut conjunctiv al hipofizei, al glandelor derivate din epiteliul faringian (tiroidă, paratiroide şi timus), glandelor lacrimale, nazale, labiale, palatine şi salivare (derivate din epiteliul bucal);
  - dentina din mugurii dentari;
  - ţesut conjunctiv al capului, incluzând cartilaje, ligamente şi tendoane.

Evoluţia celulelor crestelor neurale este progresiv restricţionată de factori de transcripţie care funcţionează ca determinanţi intrinseci ai căilor de migrare, stimulând sau reprimând o serie de programe genetice specifice.

Crestele neurale constituie un sistem în care toate aspectele fundamentale ale neurogenezei sunt prezente: modelarea, determinarea, migrarea direcţionată şi diferenţierea. Introducerea geneticii moleculare a permis recunoaşterea structurii segmentare a sistemului nervos şi identificarea mecanismelor genetice implicate în migrarea celulelor crestelor neurale şi modelarea specifică a derivatelor (de exemplu, morfogeneza craniofacială).

- *Formarea neuroepitelială a neuronilor şi celulelor gliale*

Neuroepiteliul tubului neural formează neuroni, celule gliale (astrocite şi oligodendrocite) şi celule ependimare (adiţional, SNC conţine vase de sânge şi celule microgliale derivate din mezoderm).

Celulele neuroepiteliale au prelungiri orientate spre suprafeţele internă şi externă ale tubului neural şi suferă diviziuni mitotice după cum urmează:

- nucleul (şi pericarionul) se deplasează în timpul interfazei de la nivel cavitar (sinteza ADN);
- nucleul migrează spre cavitatea neurală;
- celulele sferoidale îşi pierd conexiunile cu faţa externă a tubului neural în cursul mitozei.

Această migrare intern-extern se repetă în cursul fiecărei diviziuni celulare. Unele diviziuni celulare se diferenţiază, producând neuroblaşti care formează neuroni sau glioblaşti (spongioblaşti) din care derivă celulele gliale (oligodendrocite şi astrocite). Neuroblaştii şi glioblaştii pierd treptat contactul cu suprafaţa tubului neural şi migrează spre centrul tubului neural.

Celulele microgliale derivă din mezodermul asociat celulelor vasculare.

Scanned with OKEN Scanner

Morfologia neuronilor şi formarea conexiunilor interneuronale depind de interacţiuni celulare complexe. Neuronii maturi dezvoltă dendrite şi axoni, care migrează spre neuronii-ţintă şi secretă factori chimioatractivi sau chemioresponsivi, respectiv molecule aderenţiale cu rol sinaptogenic. Concomitent, aceste molecule au rol de ghidare axonală, fiind interconectate cu receptorii conului de creştere, determinând stimularea sau inhibarea acestuia. Interacţiunea între diferiţi liganzi şi receptori determină modificări calcice la nivelul conului de creştere, intervenind în motilitate şi orientând conul de creştere. Această etapă ontogenetică se desfăşoară majoritar, dar nu exclusiv, în a doua parte a sarcinii şi se extinde pe perioada postnatală.

Proiecţiile comisurale, corticotalamice şi corticospinale sunt generic modulate prin activitatea unor programe genetice de control a mecanismelor moleculare de creştere axonală şi dendritică, în funcţie de elementele experienţiale care sculptează diferitele conexiuni cerebrale prin plasticitate cerebrală.

Proiecţiile corticospinale se dezvoltă precoce din neuroni ai straturilor profunde (V, VI).

Proiecţiile corticotalamice se evidenţiază în straturile profunde şi populează straturile corticale profunde.

Proiecţiile corticocorticale apar tardiv [1], postnatal.

1.4. Straturile şi laminele tubului neural

Neuroblaştii şi glioblaştii se acumulează şi formează *stratul de manta*, o zonă cu densitate celulară crescută a peretelui tubului neural. Celulele care tapetează cavitatea neurală se numesc celule ependimare şi formează *stratul ependimar*.

În jurul zonei de manta se diferenţiază celule care formează *zona marginală*.

Stratul de manta devine substanţa cenuşie cerebrală, iar stratul marginal devine substanţa albă a SNC.

Peretele lateral al tubului neural este împărţit în două regiuni (lame).

Indentaţia bilaterală în cavitatea neurală (*sulcus limitans*) este un marker al segmentării peretelui lateral în placă alară (dorsală) şi placă bazală (ventrală). Median, regiunile dorsală şi ventrală constituie plafonul şi planşeul.

Placa bazală conţine neuroni eferenţi care trimit axonii în SNP.

Placa alară conţine neuroni care primesc input din SNP.

1.5. Dezvoltarea măduvei spinării

Peretele tubului neural prezintă trei straturi concentrice:

- strat extern, ependimar, cu celule stem proliferative;
- zona de manta cu neuroblaşti şi glioblaşti;
- zona marginală cu fibre nervoase şi celule gliale.

După închiderea tubului neural, peretele neural este alcătuit dintr-un singur tip de celule care formează stratul neuroepitelial. Din celulele neuroepiteliului se formează

Scanned with OKEN Scanner

neuroblaşti care proliferează periferic, formând stratul intermediar, respectiv zona de manta. Neuroblaştii superficiali proveniţi din zona de manta formează stratul marginal care se mielinizează şi formează substanţa albă a măduvei spinării. Datorită adăugării continue de neuroblaşti la nivelul zonei de manta, se formează, dorsal şi ventral, îngroşări ale peretelui neural numite plăci sau coloane celulare: două ventrale, bazale, mai groase, şi două dorsale, alare, mai subţiri.

Concomitent, ca urmare a flectării craniocaudale a corpului embrionar, se formează *curbura cervicală* şi *curbura cefalică*.

Plăcile/laminele bazale sunt unite ventral din L2 prin *substanţa* (*lama*) *fundamentală* ce conţine neuroni somatici şi viscerali care formează aria motorie a măduvei spinării (cornul ventral). Axonii acestor neuroni străbat membrana limitantă şi formează rădăcinile ventrale ale nervilor spinali. Dezvoltarea plăcilor bazale se face predominant în regiunile cervicale şi lombare ale coloanei vertebrale, emergenţa rădăcinilor nervilor spinali formând, corespunzător intumescenţelor cervicale şi lombare, plexurile brahial şi lombar.

Plăcile/laminele alare care se diferenţiază mai tardiv, se unesc dorsal prin lama dorsală sau placa tectală, şi conţin neuroni ai căror axoni nu părăsesc nevraxul, formând aria senzitivă (cornul dorsal al măduvei spinării). La nivelul plăcilor alare se descriu neuroni de asociaţie care sinapsează cu fibre eferente la nivelul neuronilor senzitivi ai ganglionilor de pe traiectul rădăcinilor posterioare ale nervilor spinali. Axonii acestor neuroni fie sinapsează cu neuroni motori ipsilaterali, fie decusează, având traiect ascendent spre ariile corticale.

Plăcile alare se extind spre planul mediosagital, formând *comisura cenuşie*.

Plăcile alare sunt separate de *şanţul median ventral* al măduvei spinării la nivelul plăcii fundamentale. La nivelul stratului marginal sunt limitate de invaginarea membranei limitante externe sub forma *septului median dorsal.*

Plăcile alare şi bazale sunt separate printr-un şanţ longitudinal numit *şanţ limitant* (*sulcus limitans*).

Asociat rădăcinilor ventrală şi dorsală ale măduvei spinării, există un grup de neuroni care formează rădăcina intermediară, de dimensiuni reduse la nivelul măduvei toracale şi în segmentele superioare ale măduvei lombare şi care conţine neuroni simpatici aparţinând sistemului nervos autonom.

În L3, embrionul măsoară 30 mm de la vertex la coccis, măduva spinării ocupă întregul canal rahidian, iar rădăcinile nervilor spinali părăsesc foraminele intervertebrale corespunzător originii lor.

Pe măsură ce corpurile vertebrale evoluează, extremitatea caudală a canalului spinal (conul medular) suferă un proces de contracţie aparentă, ceea ce face ca, la naştere, măduva spinării să se termine la nivelul vertebrei lombare L3, iar la adult corespunzător vertebrei L2, de unde se continuă cu *filum terminale* înconjurat de rădăcinile nervilor spinali, datorită ritmului diferit de dezvoltare a măduvei spinării faţă de canalul vertebral. *Filum terminale* este o structură fibroasă dezvoltată ca urmare a atrofiei caudale a tubului neural între zilele 41 şi 50, care ancorează măduva spinării de prima vertebră coccigian. Segmentul *filum terminale* cuprins între S2 şi C1 se numeşte *ligament coccigian*. Fibrele nervoase situate sub L2 formează *cauda equina* sau coada de cal.

Scanned with OKEN Scanner

1.6. Dezvoltarea trunchiului cerebral

Trunchiul cerebral (TC) se dezvoltă din polul caudal al tubului neural, eversia laterală a lamelor alare fiind concomitentă cu apariţia curburii pontine şi caracterizând etapa de embrion de 6 m. Mezencefalul se dezvoltă din vezicula mezencefalică, puntea din metencefal, iar bulbul rahidian din mielencefal.

Bulbul rahidian prezintă două plăci bazale care conţin neuroni eferenţi somatici şi viscerali şi două plăci alare, cu neuroni aferenţi somatici şi viscerali.

Metencefalul prezintă două plăci bazale (eferente) şi două plăci alare (aferente), evoluează dorsal, şi formează *cerebelul*, cu rol în coordonarea mişcărilor şi menţinerea posturii, şi *puntea*, străbătută de fibre nervoase care conectează măduva spinării la cortexul cerebral şi cerebelos.

Mezencefalul este asemănător măduvei spinării în ceea ce priveşte dispoziţia plăcilor bazale şi alare. Plăcile alare ale mezencefalului formează *coliculii superiori* şi *inferiori*, cu rol de releu în cadrul arcurilor reflexe vizuale şi auditive.

Dispoziţia substanţei cenuşii în planşeul viitorului ventricul patru (V_{IV}) determină formarea şi organizarea columnară a nucleilor nervilor cranieni, de la interior spre exterior, după cum urmează:

- nucleii motori ai nervilor cranieni derivă din lamele bazale;
- nucleii senzitivi şi motori autonomi derivă din şanţul limitant;
- nucleii senzitivi şi senzoriali derivă din lamele alare.

Lamele fundamentale sunt constituite din neuroni multipolari grupaţi în nuclei motori ai nervilor cranieni, dispuşi în coloane longitudinale, după cum urmează:

- coloana mediană, care continuă cranial cornul ventral spinal; regrupează neuroni somatomotori care inervează miotoamele occipitale şi viitoarea musculatură a limbii (nucleul n. XII);
- coloana intermediară, paramediană, regrupează corpi neuronali visceromotori şi inervează muşchii derivaţi din arcurile branhiale (nucleii XI, X, IX ambiguu);
- coloana laterală regrupează corpi neuronali ai sistemului nervos parasimpatic destinaţi glandelor salivare, viscerelor toracice şi tubului digestiv (nucleu salivator inferior şi cardiopneumoenteric).

Lamele alare se repartizează mai multor contingente neuronale, după cum urmează:

- coloana paraxială, viscerosenzitivă (n. dorsal al vagului);
- coloana intermediară, viscerosenzitivă (nucleul solitar);
- coloana laterală, somatosenzitivă (nucleul V şi VIII).

Posterior, capilarele meningelui primitiv invadează plafonul ependimar formând *vălul* (*pânza*) *coroidian inferior.*

Neuroblaştii lamei alare migrează anterior şi formează *nucleii pontini.*

Scanned with OKEN Scanner

1.7. Dezvoltarea formațiunii/substanței reticulate

În timpul prozencefalizării (zilele 25-30), între nucleii derivați din lama fundamentală și cei ai lamei alare rămâne un strat în zona de manta ocupat de un contingent de corpi neuronali (neuroblaști și spongioblaști) care, prin prelungirile lor, formează substanța/formațiunea reticulată, dispusă pe toată lungimea trunchiului cerebral, centru de releu cu proiecții ascendente și descendente care intervine în controlul nociceptiv, motricitate, ritmul nictemeral.

Mielinizarea și formarea sinapselor complexe continuă în etapa postnatală, celulele gliale din rețea maturându-se în primii doi-trei ani de viață. Acest model de dezvoltare menține funcțiile integrative ale substanței reticulate.

1.8. Dezvoltarea cerebelului

Dezvoltarea cerebelului se derulează în intervalul S5 și până în al doilea an de viață postnatal, în regiunea metencefalică din placa romboidă. Începând cu ziua 30 după fecundare, o populație neuroblastică migrează dorsal, formând protuberanțe rombice care fuzionează pe linia mediană și conturează *mugurele cerebelos*.

Din S12 se dezvoltă rapid *placa cerebeloasă*, cu un ritm de creștere heterogen și apariția a două expansiuni laterale, *emisferele cerebeloase*, care încadrează un relief voluminos, *vermisul*. În același timp, celule derivate din lamele alare migrează superficial și constituie un strat de substanță cenușie, *cortexul cerebelos*. În această etapă, cortexul cerebelos este tristratificat, prezentând un strat granular extern, dens, un strat molecular, dispersat, și un strat profund.

În cursul L5-L6, prin unde migratorii celulare succesive, se formează viitorul cortex cerebelos din celule Purkinje, celule stelate și celule Golgi, precum și neuroni ai nucleilor cerebeloși.

Evoluția embriogenetică a cerebelului poate fi sumarizată în patru etape:

1. organizarea teritoriului cerebelos;
2. stabilirea progenitorilor cerebeloși (GABAergici și glutamatergici);
3. migrarea celulelor granulare;
4. formarea nucleilor cerebeloși și conturarea circuitelor cerebeloase.

Aferențele corticale ale cerebelului au releu în nucleii pontini, iar ulterior formează *pedunculii cerebeloși mijlocii*.

Majoritatea eferențelor intră în alcătuirea *pedunculilor cerebeloși superiori* (*brachium conjonctivum*).

Fibrele spinocerebeloase provenite de la nucleii vestibulari (vestibulocerebeloase) și de la oliva inferioară (olivocerebeloase) formează *pedunculii cerebeloși inferiori*, sau *corpii restiformi* și *juxtarestiformi*, localizați între bulb și cerebel.

Superpoziția repliurilor scoarței cerebeloase cu datele filogenetice cunoscute determină schematizarea a trei teritorii funcționale cerebeloase:

- *arhicerebel* cu lob floculonodular situat pe fața inferioară și nucleu fastigial, centrul de control al echilibrului vestibular;

Scanned with OKEN Scanner

- *paleocerebel* cu lob ventral, partea dorsală a vermisului şi nucleu interpositus (emboliform şi globulos), centrul de control tonusului postural al muşchilor striaţi;
- *neocerebel* cu lob dorsal (cea mai mare parte a emisferelor cerebeloase) şi nucleu dinţat, centrul de control al coordonării mişcărilor automate.

Cerebelul atinge maturitatea anatomică la 9-12 luni postnatal, continuând neurogeneza şi sinaptogeneza pentru modularea funcţiilor cerebrale (coordonarea mişcărilor voluntare şi echilibru).

1.9. Dezvoltarea diencefalului

În S5 începe evoluţia diencefalului, concomitent cu a telencefalului din porţiunea mediană a veziculei prozencefalice, ca o structură impară de tranziţie între telencefal şi mezencefal. Acest proces implică patterning molecular, compartimentare, diferenţiere celulară sub coordonarea unor factori de semnalizare precum *Sonic hedgehog* (Shh), *Fibroblastic Growth Factor* (FGF), Wnt şi BMP, care stabilesc identitatea regională şi induc formarea de nuclei specifici. Cavităţile telencefalice sunt conectate la lumenul diencefalic prin foraminele interventriculare (Monro).

Diencefalul este format din plafon, două plăci alare şi două plăci bazale. Diencefalul este limitat rostral de un plan tangent la chiasma optică, care înconjură foramenul Monro, iar dorsal de un plan ce trece prin corpii mamilari şi glanda pineală. Rostral, diencefalul se termină la nivelul chiasmei optice şi laminei terminalis, iar caudal se extinde deasupra epifizei şi a corpilor mamilari.

Prin expansiune, emisferele cerebrale se inflectează deasupra structurilor diencefalice, formând împreună cu acestea o unitate anatomică.

Diencefalul embrionar derivă din trei unităţi segmentare definite prin expresia genică distinctă care determină soarta celulară în organizarea mediană ulterioară: *prosomere 3, 2, 1*, numerotate în sens rostrocaudal. Fiecare prosomer prezintă o componentă bazală şi una alară. Regiunile alare ale prosomerelor sunt pretalamusul, talamusul şi pretectumul. Componentele bazale, mai mici, formează în fiecare prosomer o subregiune tegmentală, considerată parte a mezencefalului. Regiunea alară care separă mezencefalul de talamus se numeşte *regiune pretectală* şi reprezintă un cluster neuronal dispus în jurul comisurii cenuşii.

Natura neuromerică a prosomerului 1 este dificil de apreciat din cauza deformării morfogenetice a structurilor derivative, pe de o parte, şi a structurilor provenite din prosomerul 2, pe de altă parte.

Talamusul este cea mai largă structură diencefalică, cei doi nuclei componenţi fuzionând parţial pe linia mediană a ventriculului III. Toate căile senzoriale, exceptând cea olfactivă, se termină în nucleii talamici, fiecare nucleu senzorial având o proiecţie corticală. Prosomerul 3 diencefalic formează nucleii pretalamici, dispuşi în jurul marginilor talamice rostrală, laterală şi ventrală. Talamusul este o structură evolutivă determinantă care se formează ca o staţie de releu pe calea opticomezencefalică, dar devine gradual o conexiune multisenzorială interpusă între receptorii senzoriali şi cortex. După proliferare, talamusul se extinde în lumenul dinencefalic, cele două mase talamice fuzionând mediosagital pentru a forma *massa intermedia* sau *conexiunea interthalamică*. Zona

Scanned with OKEN Scanner

interthalamică (ZLI) acţionează ca un organizator central, emiţând semnale (Shh) ce reglează specificarea şi patternul nuclear. Ariile nucleare talamice formează două grupe nucleare distincte: un grup nuclear dorsal, important în recepţia şi transmiterea impulsurilor vizuale şi auditive, şi un grup ventral, zonă de tranziţie spre centrii superiori.

Diencefalul contribuie la formarea neurohipofizei (lobul posterior) şi din punga lui Rathke se formează adenohipofiza, lobul intermediar şi partea tuberală. Plafonul diencefalului constă într-un monostrat de celule ependimare acoperite de mezenchim vascular (meninge). Cele două straturi vasculare se acolează şi formează *plexurile coroide* ale ventriculului III (diencefalic). Partea caudală a plafonului nu participă la formarea plexurilor coroide, dar formează corpul glandei pineale sau *epifiza*, care apare iniţial ca o îngroşare epitelială mediosagitală. În S7, începe să se evagineze, formând un organ parenchimatos cu structură şi funcţie mixtă, neurală şi glandulară. Uneori, plafonul formează a doua evaginare, în apropiere de foraminele Monro, structură numită *parafiză*, care poate persista uneori postnatal sub forma unor mici chisturi vestigeale. Planşeul formează *epitalamusul*, un grup nuclear situat de o parte şi de alta a liniei mediane, în apropierea glandei pineale, cu originea din placa alară. Regiunea epitalamică, largă iniţial, regresează ulterior şi se formează o arie mică în care se localizează *nucleii habenulari*, conectaţi prin *tija olfactivă* de calea olfactivă, şi de cei controlaterali prin *comisura habenulară*. Posterior de corpul pineal se află *comisura posterioară*, care conectează nucleii epitalamici paramediani.

Plăcile alare de la nivelul pereţilor laterali şi planşeului diencefalic formează *şanţul hipotalamic* cu dispoziţie longitudinală, care împarte placa alară într-o regiune ventrală şi una dorsală, respectiv *talamusul* şi *hipotalamusul*.

Hipotalamusul reprezintă centrul de coordonare şi execuţie a funcţiilor autonome, diferenţiindu-se în mai multe grupe nucleare care reglează funcţiile viscerale, somn, digestie, temperatura şi comportamentul emoţional.

Corpii mamilari sunt proeminenţe rotunjite evidenţiate pe faţa ventrală a hipotalamusului, simetric, bilateral, de o parte şi de alta a liniei mediosagitale, şi conectează hipotalamusul superior de centrii rinencefalici şi inferior de centrii bulbari.

Peretele lateral al diencefalului prezintă *pallidum*, o structură intracerebrală striată cu origine diencefalică.

Plafonul diencefalului formează primordiile neurale ale ochilor, iar între acestea se află *infundibulum* şi *lobul neural al hipofizei*.

1.10. Dezvoltarea plexurilor coroide

La embrionul de 6-8 mm se dezvoltă, în mezenchimul adiacent tubului neural, o reţea capilară bogată, care prefigurează modelul plexurilor coroide. Plafonul telencefalului şi rombencefalului este subţire, format din ependim (zona germinală), care va fi invadat treptat de structuri capilare ce formează împreună cu *pia mater plexurile coroide*. Plexurile coroide apar iniţial ca evaginări ale epiteliului neuroectodermal în regiunile dorsale ale ventriculilor cerebrali, sub acţiunea inductorie a unor proteine morfogenetice osoase (BMP) şi Gdf 7, care reglează specificarea şi inducţia epiteliului plexiform.

Scanned with OKEN Scanner

Specificația celulară este urmată de proliferarea și diferențierea celulelor epiteliale care formează o barieră selectivă între sânge și LCS. În paralel, angioblaștii invadează stroma generând o rețea de capilare fenestrate, celulele stromale contribuind la organizarea structurală. Plexurile coroide produc LCS, care, începând cu L3, umple ventriculii laterali, după care drenează în spațiul subarahnoidian prin orificiile laterale (Luschka) și medial (Magendie) ale ventriculului IV. Maturarea plexului implică modificări structurale, cu diversificarea subtipurilor epiteliale și adaptarea funcțiilor de barieră și secreție pe parcursul dezvoltării.

1.11. Dezvoltarea telencefalului

Procesul de dezvoltare telencefalică debutează prin specificarea neuroectodermului anterior, patternul regional fiind controlat de centre de semnalizare care emit FGF, Shh, BMP și Wnt, determinând axele dorsoventrală și rostrocaudală, induc proliferarea progenitorilor și diferențierea subtipurilor neurale. Transcripția genelor FOX G1, PAX 6, LHX 6 și ASCL 1 modulează soarta celulară și fenotipurile neuronale. La sfârșitul S5, telencefalul este alcătuit din două evaginații laterale, *emisferele cerebrale*, și o porțiune mediană, *lamina terminală* (*lamina terminalis*), structură la nivelul căreia se încrucișează fibrele comisurale interemisferice.

În primele trei-patru luni de viață fetală se descrie o creștere asimetrică a veziculelor telencefalice în favoarea extremității caudale, cu rotația subsecventă după axul lenticuloinsular. Aceste fenomene determină apariția *lobilor temporal* și *parietal*, separați prin *șanțul lateral*, înfundarea insulei și modelarea emisferelor cerebrale sub forma de potcoavă. Pe linia mediană, fețele interne ale veziculelor telencefalice se apoziționează, dar rămân separate prin *fisura interemisferică*.

În interior, veziculele telencefalice rămân cavitare, prefigurând viitorul sistem ventricular alcătuit din coarne anterioare (frontale), posterioare (occipitale) și inferioare (temporale).

La jumătatea L2, porțiunile bazale ale emisferelor se dezvoltă rapid, proemină în lumenul ventriculului lateral corespunzător, și formează *corpul striat* care se divide timpuriu în două segmente:

- o parte dorsomedială numită *nucleu caudat*;
- o parte ventrolaterală numită *nucleu lentiform*.

Această segmentare se datorează axonilor neuronilor corticali care străbat masa nucleară a corpului striat și formează *capsula internă*.

Peretele medial al emisferelor cerebrale și peretele lateral al diencefalului se apoziționează, nucleul caudat venind în contact cu talamusul.

Dezvoltarea ulterioară a derivatelor telencefalice determină lobulația emisferică și, în ultima parte a vieții intrauterine, girația și apariția de șanțuri și/sau fisuri.

Din L6, dintr-o structură numită *pallium*, se dezvoltă *cortexul cerebral*. Filogenetic, cortexul cerebral prezintă două regiuni: *arhipallium*, situat lateral de corpul striat, și *neopallium*, localizat între hipocamp și *paleopallium*. La naștere, cortexul cerebral are aspect striat datorită depunerii stratificate a celulelor, primii neuroni formați localizându-se în profunzimea cortexului, iar cei mai noi, inferior de *pia mater*.

Scanned with OKEN Scanner

Cortexul motor conține neuroni piramidali, iar structurile corticale senzoriale, neuroni granulari.

Histogeneza neurală presupune două evenimente majore [15]:

- dezvoltarea cortexului cerebral sau *pallium* prin migrarea dirijată de celulele gliale radiare dinspre zona de manta spre stratul marginal;
- acumularea de neuroblaşti în zona de manta de la baza veziculelor telencefalice ducând la formarea nucleilor bazali.

Pe fețele ventrale ale viitoarelor emisfere se dezvoltă două proeminențe ce prefigurează *bulbii olfactivi* şi celelalte structuri asociate simțului olfactiv, respectiv *tracturile olfactive*.

Concomitent, celulele murale ale telencefalului se divid şi se diferențiază în mai multe structuri; treptat, se formează *substanța albă* corticală, structurată în *corpul calos* şi *capsula internă*, şi *substanța cenuşie*, cu formarea scoarței cerebrale.

Expansiunea cortexului se derulează în două etape paralele: un prim proces de expansiune laterală, care permite creşterea suprafeței corticale, urmat de un proces secundar de expansiune, cu creşterea corticală în grosime. Numărul total de neuroni generați într-un creier de tip uman este estimat între 62 şi 100 de miliarde. Cortexul este descris inițial ca un monostrat de celule proliferative neuroepiteliale cu dispoziție radiară acolate la pereții ventriculilor laterali. În S7, apare a doua zonă de proliferare cerebrală, zona subventriculară internă, formată din precursori ai zonei ventriculare care nu respectă conformația radiară. Recent a fost identificată în cursul S11 o a treia zonă de proliferare neocorticală, zona subventriculară externă. Aceste zone corticale proliferative situate în partea dorsală a ventriculilor laterali formează neuroni excitatori (glutamatergici) care colonizează variate straturi corticale şi o subpopulație minoră de neuroni inhibitori (interneuroni GABAergici). Restul neuronilor inhibitori derivă din eminența ganglionară, structură proliferativă situată pe fața laterală a ventriculilor laterali, care reprezintă originea neuronilor talamici. Neuronii migrează pe o traiectorie radiară determinată de celulele radiare şi vin în contact cu celule gliale specializate. În sens invers, neuronii originari din eminența ganglionară au traiectorie tangențială, independentă de glia radiară. După ce au terminat ciclul mitotic, neuronii migrează din zonele proliferative spre viitorul cortex. Prima undă de neuroni migratori formează *placa corticală primitivă* sau *preplaca*. A doua undă de neuroni migratori segmentează în S7 placa corticală primitivă în două diviziuni, formând o structură tristratificată care prezintă: strat I ce conține *neuronii Cajal-Retzius* situați sub meninge, strat VI, care conține neuronii ce au terminat migrația, şi *zona de infraplacă*, o structură tranzitorie situată sub viitorul neocortex. Unde consecutive de neuroni migratori străbat infraplaca, zonele corticale deja localizate şi se opresc sub stratul I, formând succesiv straturile V, VI, III şi II, după un gradient intern-extern.

Studii recente arată că migrarea neuronală nu se termină în S24, după cum se considera tradițional, neuronii GABAergici migrând până spre finalul sarcinii. Naşterea prematură poate afecta acest tip de migrație tardivă corticală în cursul căreia se identifică numeroase molecule implicate în migrarea şi specializarea neuronală, respectiv:

- molecule ale citoscheletului cu rol determinant în inițierea şi progresia migrării neuronale, de tipul filaminei A (se cuplează cu actina şi intervine în heteropiile periventriculare nodulare) şi Arfgef2 (intervine în traficul vezicular, fiind implicată în determinismul heteropiilor periventriculare nodulare asociate unei microcefalii);

Scanned with OKEN Scanner

moleculele citoscheletice controlează progresia migrării prin prezența dublucortinei, o proteină asociată microtubulilor – MAP, implicată în dublu cortex, Lis1 (MAP lisencefalia de tip 1 și sindrom Miller-Dieker) și alfa-tubulina1 (formarea heterodimerilor tubulinei);

- molecule de semnalizare care intervin în laminare și includ reelină (glicoproteină implicată într-un sindrom ce asociază lisencefalia și hipoplazia cerebeloasă);
- molecule de modulare a glisării care emit un semnal tip *stop* neuronilor aflați în migrare. Aceste molecule includ POMT1, o proteină asociată sindromului Walker-Warburg, POMGnT1, proteină implicată în maladia mușchi-ochi-creier și fukutina, o glicoziltransferază implicată în distrofia musculară Fukuyama. Cele trei maladii se asociază cu lisencefalia de tip 2.

Cele trei grupuri principale de molecule, dacă se asociază cu alți factori, pot modula migrarea neuronală, acțiunea unor neuromodulatori (glutamat și GABA), molecule derivate din metabolismul peroxizomal sau anumiți factori ambientali de tip etanol și cocaină.

Filogeneza emisferelor cerebrale descrie:

- *archipallium* – cel vechi filogenetic, primul care se dezvoltă pe fața internă a veziculelor telencefalice, evoluează prin edificarea formațiunii hipocampice;
- *paleopallium* – se dezvoltă în partea ventrală a veziculei telencefalice, formează cortexul piriform și cortexul entorinal;
- *neopallium* – cel mai recent filogenetic, ocupă majoritatea feței dorsale a emisferelor cerebrale, deplasează hipocampul spre interior.

1.12. Dezvoltarea corpilor/nucleilor/ganglionilor bazali

Nucleii bazali se repartizează într-o manieră simetrică, de o parte și de alta a liniei mediane, evoluând în cursul L3, din subpalliumul ventral telencefalic, în special corespunzător eminențelor ganglionare medială și laterală. Progenitorii gliali radiari din aceste regiuni se diferențiază sub influența factorilor de semnalizare de Shh care modulează patternul dorsoventral și induc specificarea neuronală distinctă striatului (din eminența laterală) și *globus pallidus* (din eminența medială).

Corpul striat este format din doi nuclei, *nucleul caudat* și *nucleul lenticular*, separați prin fibre ale capsulei interne (fibre ascendente, talamocorticale, și descendente, corticopontine și corticospinale). *Nucleul caudat* are formă de potcoavă; recurbată, în jurul talamusului și prezintă cap, corp și coadă. *Nucleul lenticular* are formă piramidală și se înscrie în concavitatea nucleului caudat, fiind segmentat de lama medulară laterală într-un segment lateral, *putamen*, de origine telencefalică, și un segment medial, *globus pallidus*, de origine diencefalică. Din punct de vedere funcțional, acești nuclei reprezintă centrii modulatori ai activității corticale motorii. Nucleul caudat și putamenul constituie o unitate numită *neostriat*, interpusă între cortex, ariile extrapiramidale și *globus pallidus* (acțiune inductorie). *Globus pallidus* este format din neuroni ai căror axoni formează căile eferente ale corpilor striați spre talamus și, prin intermediul său, spre cortex și centrii subiacenți (nucleii subtalamici, substanța neagră).

Scanned with OKEN Scanner

Corpul amigdaloid este un nucleu cenuşiu care aparţine arhistriatului, dispus sub nucleul lentiform şi anterior nucleului caudat. Corpul amigdaloid are origine mixtă, telencefalică şi diencefalică, şi aparţine funcţional sistemului limbic.

Nucleul subtalamic este situat între talamus, corpul striat şi nucleul ventral al mezencefalului, fiind alcătuit din neuroni cu acţiune excitatorie asupra neuronilor din *globus pallidus*.

Zona incerta aparţine unei regiuni difuze cu neuroni mici aflaţi în continuitate cu formaţiunea reticulară a trunchiului cerebral [10].

Maturarea nucleilor bazali continuă în etapa postnatală, prin remodelare volumetrică şi funcţională, reflectată în evoluţia conexiunilor corticosubcorticale şi în segregarea circuitelor frontostriatale.

Disfuncţii ale dezvoltării nucleilor bazali se asociază cu tulburări de mişcare şi variate afectări neuropsihice.

1.13. Dezvoltarea comisurilor (*corpus callosum*, comisura anterioară şi comisura hipocampică)

Comisura anterioară se dezvoltă în S7, la nivelul peretelui anterior al ventriculului III, şi conectează bulbii olfactivi de ariile olfactive ale lobului temporal.

Fornixul (*comisura hipocampică*), cea mai veche comisură cerebrală, se dezvoltă în S9 din *neopallium* şi prezintă neuroni ai căror axoni se dezvoltă în *lamina terminalis*.

Comisura anterioară şi fornixul formează *arhipallium* prin mecanisme distincte faţă de cele ale corpului calos.

Placa comisurală (*comisura posterioară*) se dezvoltă progresiv, spre porţiunea posterioară a corpului calos şi fornixului.

Meningele primitiv cuprins între corpul calos şi pânza coroidiană superioară/vălul coroidian superior formează *velum interpositum* (fanta lui Bichat).

Corpul calos, masă voluminoasă de substanţă albă, are formă arcuată şi dispoziţie longitudinală, constituind planşeul scizurii interemisferice şi plafonul ventriculilor laterali. Corpul calos aparţine neopalliumului şi apare în S10, conectând simetric şi bilateral ariile corticale: frontală, parietală şi temporală segmentar. Extremitatea cefalică este efilată şi se continuă cu *lamina terminalis*. Extremitatea caudală a corpului calos este în raport cu fornixul.

1.14. Dezvoltarea meningelor

Dezvoltarea meningelor este un proces complex şi coordonat care implică diferenţiere mezenchimală, specificare, formare de barieră şi conexiuni celulare cu encefalul şi calvaria, modulate de mecanisme moleculare şi celulare care determină maturarea fiecărei structuri componente.

Scanned with OKEN Scanner

Dura mater este o membrană conjunctivă dură, fibroasă, rezistentă, care se dezvoltă din mezenchimul adiacent. În cursul L3, *dura mater* fetală produce pliuri fibroase numite septuri care separă diferitele părți ale creierului și conțin sinusurile venoase ale *durei mater*: *falx cerebri* și *tentorium cerebelli*. La nivelul canalului vertebral, *dura mater* este separată de periost prin spațiul epidural și penetrează foraminele intervertebrale corespunzător metamerelor, prelungindu-se în segmentele proximale ale nervilor spinali. Caudal de vertebra L2 formează o dilatație numită sac dural în care se află filamentele cozii de cal.

Arahnoida este o structură meningeală derivată din crestele neurale și formează cu *pia mater* un monostrat numit generic *leptomeninge*. La nivel cranian, arahnoida este separată de *dura mater* prin spațiul subdural mezenchimatos, puternic capilarizat. Celulele leptomeningeale formează travee conjunctive care circumscriu cisternele cu LCS din spațiul subarahnoidian. La nivelul canalului vertebral, arahnoida este aplicată pe fața axială al *durei mater* și se prelungește în spațiile intervertebrale din jurul rădăcinilor spinale, al ganglionului spinal și al segmentelor proximale ale nervilor spinali.

Ansamblul spațiilor subarahnoidiene formează compartimentul extraventricular al LCS și al vaselor sanguine nevraxiale.

Pia mater, stratul meningeal profund, derivă începând cu L3 din crestele neurale și aderă intim la substanța cerebrală subiacentă. La extremitatea caudală a măduvei spinării acoperă structurile *filum terminale* și ale cozii de cal, cuprinse în sacul dural.

1.15. Apoptoza sau moartea cerebrală programată

Apoptoza în sistemul nervos reglează dimensiunea populației neuronale, elimină populațiile celulare formate în exces și modelează circuitele neurale, asigurând conectivitatea și funcționalitatea acestora.

Moartea celulară programată este un mecanism complex care implică un balans între semnalele apoptotice și semnalele de supraviețuire, adică între efectorii și inhibitorii apoptotici. În funcție de zona topografică cerebrală interesată, aproximativ 15-50% din neuronii produși inițial dispar prin apoptoză, 70% încă din S28-S41 de sarcină. Sub influența unei combinații de factori endogeni și exogeni, se activează programe genetice specifice, care depășesc în intensitate mecanismele de apărare naturală neuronală. Celula aflată în etapa postapoptotică este rapid fagocitată de celule gliale vecine, fără a beneficia de procese inflamatorii sau de cicatrizare subsecvente. Activarea în cascadă a caspazelor (enzime proteolitice) este o etapă-cheie, finalizată cu fragmentarea ADN-ului și moartea neuronală. Activitatea electrică neurală constituie un factor critic în supraviețuirea neuronală. În timpul perioadei de maximă creștere neuronală administrarea de substanțe blocante electrice accentuează apoptoza în regiuni cerebrale specifice. Aceste substanțe sunt inhibitori ai receptorilor NMDA (MK-801 sau ketamină), agoniști ai receptorilor GABA, antiepileptice (fenitoină, fenobarbital, diazepam, clonazepam, vigabatrin sau acid valproic) și anestezice (combinație de midazolam, oxid nitric și izofluran).

Scanned with OKEN Scanner

În timpul neurogenezei, apoptoza reglează numărul de celule prin două valuri (unde migratorii):

- prima undă afectează precursorii proliferativi;
- a doua undă vizează neuroni postmitotici în funcție de suportul neurotrofic și de integrarea sinaptică.

La adult, apoptoza este suprimată pentru a menține supraviețuirea neuronală, dar se poate activa în contextul unor afecțiuni neurodegenerative, în cazul leziunilor traumale ischemice, contribuind la pierderea neuronală progresivă.

Changeux și Edelman au propus conceptul „stabilitate sinaptică", prin care elimină sinapsele instabile. Schematic, în timpul neurogenezei se descriu faze succesive de supraproducție sinaptogenică labilă, cu stabilirea aleatorie de conexiuni redundante, prin mecanisme modulate genetic. Fiecare val de supraproducție neuronală este urmat de o perioadă de stabilizare sinaptică cu valoare funcțională și de eliminarea conexiunilor inutile și redundante. Această perioadă de stabilizare și eliminare sinaptică este puternic influențată de stimuli ambientali și experiențiali. În cadrul acestui model evolutiv, modificarea graduală a anumitor gene implicate în sinaptogeneză determină formarea unui strat celular bazal semnificativ și conturarea unor conexiuni din ce în ce mai complexe [4].

La nivel neocortical se descriu aproximativ cinci valuri succesive de sinaptogenetică, derulate într-o cronologie bine definită, după cum urmează:

- faza 1 – între S6 și S8, limitată la straturile profunde;
- faza 2 – între S12 și S17, cu apariția unui număr redus de sinapse corticale;
- faza 3 – debutează la mijlocul sarcinii, este maximală la opt săptămâni postnatal, cu formarea de aproximativ 40.000 de neosinapse;
- faza 4 – până la pubertate, cu accentuarea sinaptogenezei;
- faza 5 – se derulează continuu, dar legăturile sinaptice se atenuează parțial și chiar dispar odată cu vârsta.

Primele două faze nu sunt influențate de deprivarea senzorială, dar a treia fază este puternic dependentă de stimuli senzoriali. Derularea intrinsecă a fazei a patra este condiționată strict de prezența stimulilor senzoriali, iar faza a cincea este o etapă mai puțin importantă în termeni cantitativi, dar determinantă în menținerea plasticității rețelei neuronale pe tot parcursul vieții [9].

1.16. Proliferare glială, diferențiere și mielinizare

Astrocite. Astrocitele neocorticale au două origini embrionare: la finalul migrării neuronale, celulele gliale radiare (celule suşă neurale care ghidează migrarea neuronală) se transformă în astrocite, care colonizează straturile corticale profunde și substanța albă. În contrapartidă, astrocitele straturilor corticale superficiale derivă din precursori gliali care se multiplică în S5 și migrează în cortex.

Teoretic, proliferarea astrocitară în cortexul uman debutează în jurul S24 și atinge un maxim între S26 și S28. Momentul definitivării producției astrocitare nu este cunoscut, dar cel mai probabil corespunde sfârșitului sarcinii.

Scanned with OKEN Scanner

Astrocitele joacă mai multe roluri, respectiv ghidarea axonală, stimularea creşterii neuronale, sinaptogeneza, transferul de metaboliţi între vasele de sânge şi neuroni, stabilirea modelului arhitectural al anumitor structuri cerebrale, producţia componentelor matricei extracelulare, producţia de factori trofici, susţinerea supravieţuirii neuronale, mielinizarea, formarea barierei hematoencefalice [14].

Studii recente de transcriptomică şi RMN funcţional sugerează că astrocitele pot atinge diferite fenotipuri în funcţie de contextele fiziologice şi patologice cu care sunt confruntate. Aceste fenotipuri pot fi benefice sau toxice pentru celulele neuronale adiacente.

Cunoaşterea intervalului de maxim astrocitar este importantă în cazul nou-născuţilor prematuri, în aprecierea statusului lor cognitiv.

Oligodendrocitele şi *mielinizarea*. În funcţie de gradul de maturare, se descriu patru tipuri de oligodendrocite:

- precursori din ZSV bipolari, mitotic activi, produşi în ultimele luni de gestaţie şi în perioada postnatală precoce; diferenţierea în preoligodendrocite survine în cursul migrării în substanţa albă;
- celule multipolare păstrează capacitatea proliferativă; se dispun predominant în substanţa albă periventriculară în timpul celei de-a doua jumătăţi a sarcinii;
- oligodendrocite imature, multipolare apar în trimestrul III de sarcină; înconjură axonii în timpul mielinizării;
- oligodendrocite mature, mielinizante, multipolare.

Precursorii preoligodendrocitari, varietate celulară predominantă în creierul nou-născutului prematur, sunt vulnerabili la stresul oxidativ, la cascada excitotoxică şi la agresiunile hipoxic-ischemice.

Moartea preoligodendrocitară este implicată în leziuni de leucomalacie cavitară periventriculară. Acest tip de leziuni, severe iniţial, se diminuează progresiv şi se exprimă vestigial sub forma unor leziuni difuze.

Mielinizarea se derulează pe o perioadă prelungită şi se finalizează la scurt timp înainte de naştere. Cronologia şi gradul de mielinizare variază în funcţie de zona cerebrală studiată, procesul debutând în emisferele cerebrale în jurul momentului naşterii şi se completează în jurul vârstei de 2-3 ani. Înainte de S7 nu există mielinizare identificabilă la nivel prozencefalic, procesul continuând spre maturitate. Mielinizarea este mai intensă în telencefal în cursul trimestrului III de sarcină şi în etapa postnatală. Căile olfactivă, auditivă şi cortexul senzitivomotor sunt primele structuri mielinizate, ultimele fiind căile de proiecţie şi cortexul de asociaţie.

Microglia constituie 5-15% din numărul total de celule cerebrale care derivă din precursori monocitari cu origine amniotică. În primul trimestru de sarcină, microgliile au morfologie amiboidală şi evoluează progresiv spre un fenotip intermediar, imatur, cu corp celular mic şi prelungiri lungi. La mijlocul sarcinii, populaţia microglială este identificabilă la nivelul fasciculelor de substanţă albă, capsulei interne, corpului calos şi intersecţiei axonale. La nivelul acestor regiuni dense microgliale, nou-născuţii prematuri mari prezintă leziuni de substanţă albă. Inflamaţia sistemică frecventă a prematurilor mari se propagă cerebral prin microglii şi distruge central neuroni, neurite şi sinapse excedentare (fenomene de remodelare sinaptică şi neuritică) în timpul dezvoltării cerebrale şi modelării funcţiei cerebrale. În context inflamator, microgliile produc molecule toxice care fagocitează bacteriile sau virusurile (care nu colonizează fiziologic creierul în timpul dezvoltării fetale), remodelând activitatea cerebrală, evenimente determinante

Scanned with OKEN Scanner

în cadrul viitoarelor deficite neurocognitive şi comportamentale (defecte din spectrul autist sau tulburări de atenţie), identificabile la nou-născuţii prematuri mari [12].

Urmând modelul astrocitar, microgliile recunosc diferite fenotipuri în funcţie de regiunile cerebrale în care se localizează şi de condiţiile patologice. Există fenotipuri benefice pentru creierul în dezvoltare, în timp ce alte fenotipuri contribuie la modelarea structurilor cerebrale, într-o manieră benefică sau intruzivă, generând leziuni cerebrale precoce, încă din prematuritate. Trebuie menţionată prezenţa macrofagelor perivasculare, cu caracteristici similare celor periferice, dispuse la interfaţa cu structurile vasculare subiacente, care conturează bariera hematoencefalică.

1.17. Mediul ambiant şi epigeneza

Programele epigenetice controlează şi modulează diferitele etape ale dezvoltării cerebrale, fără a interveni în modificarea secvenţei ADN. Mecanismele epigenetice decodează metilarea ADN, modifică histonele, remodelează cromatina, decodează ARN-ul mesager, mecanisme care, împreună, orchestrează timingul, specificitatea şi plasticitatea expresiei genice în etapa neurodezvoltării intrauterine şi, ulterior, în modelarea neuroplasticităţii postnatale. Experienţa sau mediul ambiant pot stimula, adapta şi rafina modelul neurogenetic iniţial. Aceste procese adaptative sunt expresia unei plasticităţi cerebrale iniţiate în cursul neurogenezei şi permit achiziţionarea de noi competenţe în timpul micii copilării şi a adolescenţei. Controlul epigenetic intervine în toate etapele neurogenezei: proliferarea progenitorilor neurali, migrarea neoneuronilor, creşterea şi ghidarea axonilor şi dendritelor, sinaptogeneza, plasticitatea neuronală. Importanţa controlului epigenetic se reflectă prin incidenţa maladiilor de neurodezvoltare asociate mutaţiilor sau variantelor genice codante ale actorilor epigenetici, grupaţi sub numele generic de cromatinopatii (de exemplu, sindromul Rett, sindromul Rubinstein-Taybi sau diferite tulburări din spectrul autist) [18].

Plasticitatea neuronală, procesele de învăţare şi memorare se bazează pe evenimente epigenetice şi pe activitatea neuronală modificată, în special sub acţiunea metilării ADN şi accesibilităţii la cromatină. Similar, uneori convergent susceptibilităţii epigenetice, mediul ambiant poate avea efecte inhibitorii asupra maturării cerebrale.

Nou-născutul prematur este expus la stimuli variabili care nu afectează un făt aflat la aceeaşi vârstă gestaţională, cum ar fi stimularea senzorială excesivă şi repetată, stimularea algică, stresul, administrarea de medicamente neuroactive sau pierderea factorilor materno-placentari [20].

Mediul şi drogurile au efecte cerebrale variabile, susceptibile să influenţeze dezvoltarea cerebrală în diferite etape. Medicamentele majore, printre care şi factorii de mediu, pot altera maturarea cerebrală prin evenimente epigenetice care controlează organizarea, compactarea genomului şi expresia genelor. Date recente indică faptul că aproximativ 20% din secvenţele codante sau regulatoare care identifică genomul prezintă markeri epigenetici susceptibili de modificare prin factori de mediu, în timp ce restul de 80% au epigenomul dictat de propria secvenţă de ADN [16].

Scanned with OKEN Scanner

1.18. Vascularizația

Circulația aferentă a SNC se prefigurează în cursul L1 de viață intrauterină, concomitent cu individualizarea veziculelor cerebrale și a măduvei spinării: prozencefalul primește ramuri ale arterei carotide interne, iar rombencefalul și mezencefalul sunt vascularizate prin trunchiul bazilar. În L2, când se formează părți ale emisferelor cerebrale, cerebelul și trunchiul cerebral, arterele se localizează în poziție anatomică: ramurile arterei carotide interne și cercul arterial al lui Willis pentru 2/3 anterioare ale creierului, respectiv sistemul vertebrobazilar pentru 1/3 posterioară, trunchiul cerebral și cerebelul. Artera carotidă internă vascularizează hipofiza prin artera hipofizară superioară, care formează un prim plex capilar hipotalamic, în care drenează și vase prin tija pituitară, apoi un al doilea sistem de capilare la nivelul lobului anterior, care este drenat prin venele hipofizare.

La nivelul măduvei spinării, circulația aferentă se realizează prin arterele spinale (una ventrală și două dorsale), cu dispoziție longitudinală, reunite printr-un cerc anastomotic, alimentat prin ramuri din arterele vertebrale și ramuri arteriale de origine intercostală care însoțesc traiectul rădăcinilor nervilor spinal și traversează spațiile intervertebrale.

Circulația eferentă este asigurată prin sinusurile venoase ale *durei mater* la nivelul cortului și tentoriului și prin venele encefalice care drenează într-o rețea anastomotică dezvoltată în L3 de viață intrauterină.

1.19. Elemente de anatomie clinică

Defectele de embriogeneză neurală au expresie clinică pleiomorfă.

Teratogeneza este definită ca un ansamblu de factori extrinseci care pot influența dezvoltarea embrionară, în special în perioada critică cuprinsă între S3 și S8 [5].

1.19.1. *Anomalii de închidere a tubului neural (S4)*

Disrafismul reprezintă un defect de fuziune între jumătățile simetrice ale structurilor anatomice și include, fără a se limita la, spina bifida. Cea mai severă formă de disrafism afectează regiunea lombosacrală S1-S2 și este adesea asociată cu mola, angiom, lipom și creșteri anormale ale pilozității.

Spina bifida reprezintă o malformație secundară unor defecte de închidere a tubului neural, manifestându-se prin mai multe forme clinice:

- *spina bifida occulta* apare în cazul defectului de fuziune a unuia sau mai multor arcuri vertebrale, fără să afecteze evoluția normală a celorlalte straturi. Nu este vizibilă la inspecție, poate fi asimptomatică, dar de obicei nu interesează structuri nevraxiale;
- *spina bifida aperta* sau *meningomielocelul* apare în caz de fuziune incompletă a pielii, cu sau fără formarea de chisturi. Măduva spinării este acoperită de arahnoidă, menținând spațiul subarahnoidian și protejând astfel strucutrile nervoase;

Scanned with OKEN Scanner

- *spina bifida cistica* este cea mai severă formă de disrafism, caracterizată prin hernierea măduvei spinării şi a membranelor meningeale sub formă chistică, pacienţii dezvoltând incontinenţă fecală sau urinară; aproximativ 80% dintre leziuni sunt localizate în regiunea lombosacrată.

Meningocelul este o malformaţie caracterizată prin hernierea membranelor din jurul măduvei spinării, care păstrează locaţia intracanaliculară. Frecvent, nu se acompaniază de alterări funcţionale.

Meningoencefalocelul constă în hernierea ţesutului cerebral şi a meningelor prin defecte la nivelul oaselor frontal, etmoid sau occipital.

Rahischizisul este un defect de fuziune şi inflexiune a tubului neural, cu absenţa sau evoluţia defectuoasă a acestuia, SNC fiind expus.

Anencefalia este un defect de închidere rostrală a tubului neural, caracterizat prin absenţa craniului şi a emisferelor cerebrale. Numit şi exencefalie, expune creierul şi este frecvent intratabilă şi fatală.

Schizencefalia este o malformaţie neurogenetică rară, caracterizată prin prezenţa unor dehiscenţe uni- sau bilaterale care conţin LCR, secundar unor defecte genetice; în formele unilaterale, poate fi asociată cu paralizie controlaterală, microcefalie şi epilepsie.

Microencefalia se caracterizează prin encefal de volum redus, secundar defectelor de dezvoltare. Poate apărea la naştere sau în primii ani de viaţă şi se caracterizează prin retard mental, defecte de vorbire şi epilepsie.

Malformaţia Arnold-Chiari este un defect congenital care apare la joncţiunea dintre encefal şi măduva spinării în regiunea occipitală. Simptomele sunt variabile în funcţie de segmentele neurale interesate [15].

1.19.2. *Anomalii ale prozencefalului*

Holoprozencefalia rezultă din alterarea sagitalizării structurilor liniei mediane şi poate interesa neurocraniul sau structuri ale viscerocraniului.

Agenezia de corp calos este una dintre cele mai frecvente malformaţii congenitale neurale şi poate fi izolată sau asociată cu alte malformaţii.

1.19.3. *Anomalii ale mezencefalului şi cerebelului*

Exemple de anomalii de dezvoltare mezencefalică şi cerebeloasă includ *stenoza de apeduct a lui Sylvius*, *agenezia de cerebel* şi *hipoplazia cerebeloasă*.

1.19.4. *Anomalii de histogeneză*

Exemple de anomalii ale histogenezei includ *lisencefalia* şi *microcefalia*.

1.19.5. *Anomalii de LCR*

Un exemplu de anomalie a formării lichidului cefalorahidian (LCR) este *hidrocefalia*.

Scanned with OKEN Scanner

Tabelul 1.6. Terminologie generală

Substanță cenușie	Termen generic pentru un cluster de corpi neuronali în SNC
Cortex	Cluster neuronal ce formează un strat fin la suprafața creierului
Nucleu	Masă de neuroni cu dispoziție profundă
Substantia	Grup de neuroni dispuși profund, cu margini mai puțin distincte decât nucleii
Locus	Grup mic de neuroni
Ganglion	Grup de neuroni în SNP
Nerv	Grup de fascicule nervoase axonale în SNP
Substanță albă	Termen generic pentru un grup de axoni în SNC
Tract	Grup de axoni cu origine și traiect comune
Fascicul	Grup de axoni cu traiect comun, dar fără origine/destinație comună
Capsulă	Colecție de axoni care conectează creierul de trunchiul cerebral
Comisură	Colecție de axoni ce conectează două situsuri controlaterale
Lemniscus	Tract în SNC

Bibliografie selectivă

1. Ball G., Boardman J.P., Aljabar P., Pandit A., Arichi T., Merchant N. *et al.* The influence of preterm birth on the developing thalamocortical connectome. *Cortex*. 2013; 49(6): 1711-1721.
2. Bhaduri A., Andrews M.G., Kriegstein A.R. Human neurogenesis. În: Rubenstein J.L.R., Rakic P., Chen B., Kwan K.Y. (eds.). *Patterning and Cell Type Specification in the Developing CNS and PNS*. Ed. 2. Amsterdam: Elsevier; 2020, pp. 751-767.
3. Bokobza C., Van Steenwinckel J., Mani S., Mezger V., Fleiss B., Gressens P. Neuroinflammation in preterm babies and autism spectrum disorders. *Pediatr Res*. 2019; 85(2): 155-165.
4. Bourgeron T. From the genetic architecture to synaptic plasticity in autism spectrum disorder. *Nat Rev Neurosci*. 2015; 16(9): 551-563.
5. Cho K.O., Hsieh J. Adult neurogenesis in epileptogenesis and comorbidities. În: Vezzani A., Scharfman H.E. (eds.). *Jasper's Basic Mechanisms of the Epilepsies*. Ed. 5. New York: Oxford University Press; 2024, pp. 523-538.
6. De los Rios M.E. Reflections on neurogenetic challenges to human dignity and social doctrine of the Catholic Church. În: Clayton N. (ed.). *Interreligious Perspectives on Mind, Genes and the Self*. Abingdon: Routledge; 2019, pp. 112-116.
7. Flor-García M., Terreros-Roncal J., Moreno-Jiménez E.P., Ávila J., Rábano A., Llorens-Martín M. Unraveling human adult hippocampal neurogenesis. *Nat Protoc*. 2020; 15(2): 668-693.
8. Garnett S. Generating a proteomic profile of neurogenesis, through the use of human foetal neural stem cells [dissertation]. Cape Town (ZA): Faculty of Science; 2019. Disponibil online: http://hdl.handle.net/11427/31143
9. Gong J., Kang J., Li M., Liu X., Yang J., Xu H. Applications of neural organoids in neurodevelopment and regenerative medicine. În: Organoids [Working Title]. Londra: *IntechOpen*; 2022.
10. Guarnieri G. Human cholinergic neurons from nucleus basalis of Meynert: A new promising tool to study pathogenetic mechanisms affecting neurogenesis [dissertation]. Siena (IT): Università di Siena; 2019. Disponibil online: http://hdl.handle.net/11365/1072770
11. Kessaris N. Human cortical interneuron development unraveled. *Science*. 2022; 375(6579): 383-384.

Scanned with OKEN Scanner

12. Liddelow S.A., Guttenplan K.A., Clarke L.E., Bennett F.C., Bohlen C.J., Schirmer L. *et al.* Neurotoxic reactive astrocytes are induced by activated microglia. *Nature*; 2017, 541(7638): 481-487.
13. Lucassen P.J., Toni N., Kempermann G., Frisén J., Gage F.H., Swaab D.F. Limits to human neurogenesis – really? *Mol Psychiatry*; 2019. 25(10): 2207-2209. Disponibiol online: doi:10.1038/s41380-018-0337-5
14. Matcovitch-Natan O., Winter D.R., Giladi A., Vargas Aguilar S., Spinrad A., Sarrazin S *et al.* Microglia development follows a stepwise program to regulate brain homeostasis. *Science*; 2016. 353(6301): aad8670.
15. Mustafin R.N., Khusnutdinova E.K. Postnatal neurogenesis in the human brain. *Morfologiia*; 2022. 159(2): 37-46.
16. Passemard S., El Ghouzzi V., Nasser H., Verney C., Vodjdani G., Lacaud A. *et al.* VIP blockade leads to microcephaly in mice via disruption of Mcph1-Chk1 signaling. *J Clin Invest*; 2011, 121(9): 3071-3087.
17. Pigeon J. The role of NEUROG2 T149 phosphorylation site in the developing human neocortex [dissertation]. Paris (FR): Sorbonne Université; 2024. Disponibil online: http://www.theses.fr/2024SORUS092
18. Porcino C. Neurotrophins, Trk-receptors and calcium binding protein localization in mechanosensory systems and retina of Nothobranchius guentheri. În: *Dubai International Conference on Research in Life Science & Healthcare*; 2024, feb. 22-23; Dubai, UAE. Global Research & Development Services; 2024.
19. Proshchina A., Kharlamova A., Godovalova O., Grushetskaya E., Saveliev S. Immunophenotypic profiles of neurogenesis in the development of the human cerebral cortex. În: *XX International Interdisciplinary Congress Neuroscience for Medicine and Psychology*; 2024; Sudak, Crimea. Moscova: LCC MAKS Press; 2024, pp. 230-231.
20. Sachan N., Mutsuddi M., Mukherjee A. Notch signaling: from neurogenesis to neurodegeneration. În: Mallik M., Mukherjee A. (eds.). *Insights into human neurodegeneration: Lessons learnt from Drosophila*. Singapore: Springer; 2019, pp. 185-221.
21. Schang A.L., Saberan-Djoneidi D., Mezger V. The impact of epigenomic next-generation sequencing approaches on our understanding of neuropsychiatric disorders. *Clin Genet*; 2018, 93(3): 467-480.
22. Turski CA, Ikonomidou C. Neuropathological sequelae of developmental exposure to antiepileptic and anesthetic drugs. *Front Neurol*; 2012, 3:120.
23. Verney C., Rees S., Biran V., Thompson M., Inder T., Gressens P. Neuronal damage in the preterm baboon: Impact of the mode of ventilatory support. *J Neuropathol Exp Neurol*; 2010, 69(5): 473-482.
24. Yu C. Heparan sulfate proteoglycans in human models of neurogenesis [dissertation]. Brisbane (AU): Queensland University of Technology; 2020. Disponibil online: https://eprints.qut.edu.au/203960

Scanned with OKEN Scanner

2. MENINGELE CEREBRAL ȘI SPINAL (*MENINGES*)

Ana Maria Haliciu, Radu-Alexandru Iacobescu,
Sever Ștefan Ungureanu

Fiți atenți la gândurile voastre:
ele sunt începutul faptelor.
Lao Zi, 579-499 î.e.n.

Scanned with OKEN Scanner

Sumar

2.1. Considerații generale
2.2. Dezvoltarea meningelor
2.3. Morfologie meningeală
2.4. Lichidul cefalorahidian/cerebrospinal (LCR/LCS)
2.5. Vascularizația meningelor
2.6. Inervația meningelor
2.7. Elemente de anatomie clinică și chirurgicală

Scanned with OKEN Scanner

Scanned with OKEN Scanner

2.1. Considerații generale

Sistemul nervos central (*systema nervosum centrale*) este localizat în interiorul unor structuri osoase care delimitează cavitatea craniană și cavitatea rahidiană/vertebrală, oferind protecție. Un complex de trei membrane, dispuse aproximativ concentric, denumite generic *meninge* (*meninges*), acoperă și protejează structurile nevraxiale de structurile osoase adiacente [1].

Prin poziția lor, structurile meningeale protejează osul de eventuale eroziuni și sistemul nervos de acțiuni traumatice. Meningele au rolul de a proteja sistemul nervos central și de a menține un mediu stabil în jurul creierului și măduvei spinării, menținând, de exemplu, o presiune constantă a lichidului cefalorahidian/cerebrospinal.

Meningele sunt formate din trei membrane conjunctive dispuse aproximativ concentric:

- *dura mater* (*dura mater*) – stratul extern, format din țesut conjunctiv dens, slab vascularizat, care aderă intim la endocraniu și la canalul rahidian;
- *arahnoida* (*arachnoid mater*) – stratul intermediar, situat între *dura mater* și *pia mater*, format din țesut conjunctiv avascular, aderent la *dura mater*, care formează o barieră protectoare prin care circulă lichidul cefalorahidian;
- *pia mater* (*pia mater*) – stratul interior, subțire, aflat în contact direct cu creierul și măduva spinării, format din țesut conjunctiv vascularizat, aderent la structurile nervoase.

În funcție de topografie, se descriu *meningele cranian* și *meningele spinal*.

Dura mater este un înveliș opac, alb-sidefiu, relativ rezistent, slab vascularizat, constituit din țesut conjunctiv colagenos neregulat, dens; asigură compartimentarea incompletă a cavității craniene și conține sinusurile venoase durale (*sinus durae matris*).

Arahnoida este foița intermediară, constituită dintr-un țesut conjunctiv, avascular, aderent la *dura mater*, mai subțire.

Pia mater este foița internă ce conține vase arteriale, fiind cea mai subțire și transparentă dintre cele trei membrane. Arahnoida și *pia mater* formează *leptomeningele* (*leptomeninx*).

Arahnoida este situată la mijloc și se aseamănă cu o pânză de păianjen, aspectul acesteia fiind și motivul pentru care poartă acest nume.

Între *dura mater* și arahnoidă se descrie *spațiul subdural* (*spatium subdurale*) mai îngust, iar între arahanoidă și *pia mater*, *spațiul subarahnoidian* (*spatium subarachnoideum*), variabil dimensional, cele mai dilatate porțiuni fiind numite *cisterne subarahnoidiene* (*cisternae subarachnoideae*). La nivelul spațiului subarahnoidian se găsesc *plexurile coroide* ale sistemului cerebroventricular care secretă *lichid cefalorahidian* (*liquor cerebrospinalis*). LCR/LCS circulă în acest spațiu subarahnoidian, fiind reabsorbit continuu

în sistemul venos prin *granulaţiile arahnoidiene*, corpusculii Pacchioni (*granulationes arachnoideae*), şi se drenează în sinusurile venoase durale.

Lichidul cefalorahidian (LCR), pe lângă rolul de protecţie a ţesutului nervos faţă de traumatisme, are rol nutritiv şi de transport al unor hormoni, participând la formarea *barierelor hematoencefalică* şi *hematolichidiană*.

2.2. Dezvoltarea meningelor

Dezvoltarea embriologică a structurilor meningeale are loc timpuriu, spre începutul L2. În acest moment, în jurul porţiunii rahidiene şi cefalice a tubului neural apare din mezenchimul somitic, un ţesut conjunctiv embrionar care evoluează iniţial spre extremitatea ventrală, ulterior pe părţile laterale şi mai tardiv spre extremitatea caudală a tubului neural.

În a doua jumătate a L2, adiacent tubului neural se diferenţiază două straturi celulare: stratul intern şi stratul extern, care devine mai dens şi formează *pahimeningele*, din care se dezvoltă *dura mater*. După o diferenţiere ulterioară, din stratul intern se dezvoltă *arahnoida* şi *pia mater* (tunica vasculară).

Structurile leptomeningeale au origine comună şi evoluţie funcţională comună, deci prezintă şi o interesare patologică similară.

2.3. Morfologie meningeală

2.3.1. *Dura mater*

Formată în principal din fascicule dens împachetate de *fibre de colagen* organizate în lamele, *dura mater* este predominant *acelulară* şi oferă rezistenţă. Fasciculele străbat lamelele adiacente, formând o structură reticulară evidentă mai ales la nivelul cortului cerebelos şi în jurul defectelor care apar uneori în porţiunea anterioară a coasei creierului, zonă în care se pot forma şi perforaţii.

Dura mater craniană (*dura mater cranialis*) diferă de *dura mater spinală* (*dura mater spinalis*) în principal prin raporturile cu structurile osoase înconjurătoare, restul fiind similar structurii şi rezistenţei. Structural, *dura mater* prezintă spre exterior *stratul endosteal*, care aderă la structurile osoase, iar spre interior, *stratul meningeal*, între care se dispun *sinusurile venoase* omonime. Aceste straturi se acolează, sunt în contact intim, cu excepţia nivelului la care încorporează sinusurile venoase ce drenează sângele venos al structurilor cerebrale (tabelul 2.1).

Scanned with OKEN Scanner

Tabelul 2.1. Sinusurile venoase ale *durei mater*

Sinusuri impare	*Sinusuri pare*
Sinus sagital superior (*sinus sagittalis superior*)	Sinus transvers (*sinus transversus*)
Sinus sagital inferior (*sinus sagittalis inferior*)	Sinus sigmoid (*sinus sigmoideus*)
Sinus drept (*sinus rectus*)	Sinus pietros superior (*sinus petrosus superior*)
Sinus occipital (*sinus occipitalis*)	Sinus pietros inferior (*sinus petrosus inferior*)
Sinus intercavernos (*sinus intercavernosus*)	Sinus cavernos (*sinus cavernosus*)
	Sinus sfenoparietal (*sinus sphenoparietalis*)
	Sinus bazilar (*sinus basilaris*)

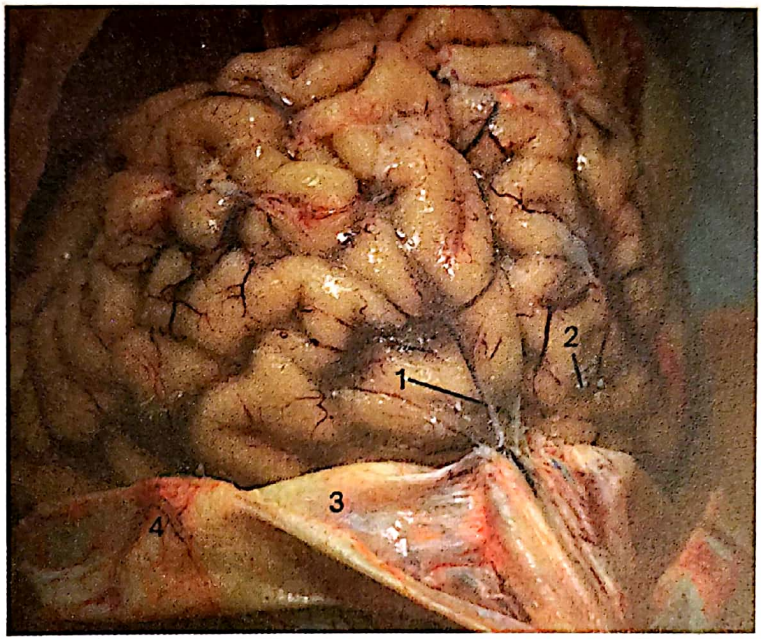

Figura 2.1. *Dura mater* – morfologie externă: 1 – v. anastomotică Trolard, 2 – granulație Pacchioni, 3 – *dura mater*, 4 – a. meningee mijlocie (Colecția Institutului de Medicină Legală Iași)

Din punct de vedere histologic, ambele straturi durale craniene conțin *fibroblaste*, însă stratul endosteal conține și *osteoblaste* implicate în formarea osului, prin sinteza de sialoproteină osoasă. *Dura mater*, prin intermediul stratului endosteal, aderă intim la suprafețele interne ale oaselor craniene, atât la nivelul suturilor, cât și al bazei craniului și în jurul găurii occipitale mari (*foramen magnum*). Benzile fibroase au dispoziție transversală și pătrund din dură în structurile osoase, devenind dificilă decolarea *durei mater* la nivelul liniilor de sutură la craniile tinere (de multe ori imposibilă). Odată cu înaintarea în vârstă, liniile de sutură fuzionează, dura se separă de acestea, se îngroașă, devine mai puțin maleabilă și mai aderentă la suprafața internă a craniului, mai ales la nivelul calvariei. Stratul endosteal al *durei mater* fuzionează cu *pericraniul*, periostul de pe suprafața externă a craniului, la nivelul suturilor și orificiilor craniene, și cu *periorbita* (periosul orbitei) la nivelul fantei sfenoidale. Stratul meningeal intern formează, la emergența din cutia craniană, tunici tubulare nervilor cranieni, care fuzionează cu *epinervul* (stratul extern dens de țesut conjunctiv neregulat care înconjoară un nerv periferic). La acest nivel, tunica durală a nervului optic se continuă cu sclera oculară. *Dura mater* craniană fuzionează cu tunica adventice a vaselor mari, respectiv arterele vertebrală și carotidă internă, la nivelul unde acestea perforează membrana durală pentru a pătrunde în cavitatea craniană [2].

Scanned with OKEN Scanner

Stratul meningeal al *durei mater* formează falduri dispuse sub formă de *septuri* care compartimentează parțial cavitatea craniană, în plan longitudinal și transversal.

În plan mediosagital, se descriu *coasa creierului* (*falx cerebri*) și *coasa cerebelului* (*falx cerebelli*), iar în plan transversal, *cortul cerebelului* (*tentorium cerebelli*) și *diafragma șeii turcești* (*diaphragma sellae*) [2-4].

Coasa creierului (*falx cerebri*) este formată din prelungirea stratului meningeal al *durei mater*, de formă semilunară, situată în plan sagital, care ocupă fisura longitudinală interemisferică. Anterior se îngustează și se fixează la *crista galli*, posterior se lărgește progresiv, se acolează cu cortul cerebelului, unde se localizează sinusul drept.

Figura 2.2. *Dura mater* și *falx cerebri*
(Colecția Institutului de Medicină Legală Iași)

Marginea superioară, convexă, este *fixată* de suprafața internă a calvariei, în regiunea mediană, iar posterior se extinde până pe suprafața protuberanței occipitale interne.

Sinusul sagital superior (*sinus sagittalis superior*) se dispune într-un șanț cranian intradural, coasa creierului fiind atașată de buzele șanțului, pe care îl transformă într-un canal.

Marginea inferioară a coasei creierului este *liberă*, concavă și conține *sinusul sagital inferior* (*sinus sagittalis inferior*).

Coasa cerebelului (*falx cerebelli*) este o prelungire mediană, de dimensiuni mici, a *durei mater*, situată sub nivelul cortului cerebelos, în etajul posterior al craniului, care se proiectează în incizura cerebeloasă posterioară, între emisferele cerebeloase.

Baza este orientată cranial și se inseră pe linie mediană în partea posterioară a suprafeței inferioare a cortului cerebelului, de care aderă.

Marginea posterioară conține *sinusul occipital*, este convexă și se inseră pe creasta occipitală internă.

Vârful coasei cerebelului, orientat vertical, se împarte în două falduri mai mici, care dispar în apropierea *foramen magnum*.

Diafragma selară (a șeii turcești; *diaphragma sellae*) este o prelungire scurtă, circulară și orizontală a *durei mater*, care formează peretele superior al șeii turcești și care, deseori, acoperă aproape în totalitate glanda pituitară.

Scanned with OKEN Scanner

La acest nivel, infundibulul şi tija pituitară trec în fosa pituitară printr-un orificiu de dimensiuni variabile, situat central.

În trecut, chirurgia hipofizei folosea ca reper important diafragma selară, deoarece extinderea cranială a unui neoplasm hipofizar constituia reper pentru abordul subfrontal prin craniotomie.

În prezent, abordarea transsfenoidală este opţiunea preferată, indiferent dacă există sau nu extensie supraselară.

Cortul cerebelos (tentorium cerebelli) are dispoziţie orizontală şi se interpune între faţa superioară a cerebelului şi faţa inferioară a lobilor occipitali, împărţind cavitatea craniană în *compartimentul supratentorial* şi *infratentorial*, care conţin structuri derivate din *prozencefal* şi, respectiv, *rombencefal* (figura 2.3).

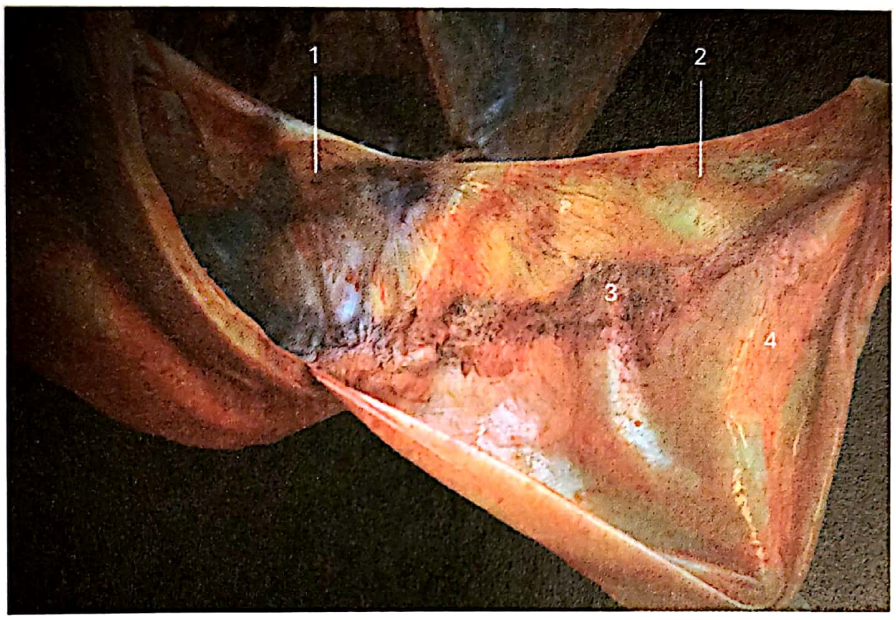

Figura 2.3. *Tentorium cerebelli*: 1 – *tentorium cerebelli*, 2 – *falx cerebri*, 3 – sinusul sagital superior, 4 – *dura mater* reflectată (Colecţia Institutului de Medicină Legală Iaşi)

Marginea anterioară, concavă, este separată de *spătarul* (lama verticală) *şeii turceşti* (*dorsum sellae*, lama patrulateră) a osului sfenoid prin *incizura tentorială*, ocupată de mezencefal şi partea anterioară a peretelui superior al vermisului, liberă la acest nivel.

Posterior, cortul cerebelos închide *sinusul transvers*, inserându-se pe buzele şanţului transvers al osului occipital şi pe unghiurile posteroinferioare ale oaselor parietale.

Lateral, se continuă până la marginile superioare ale porţiunii pietroase a osului temporal, conţinând la acest nivel *sinusurile pietroase superioare* [2].

Cortul cerebelos formează un *reces* (*cavum Meckeli*, peştera lui Meckel) între straturile endosteal şi meningeal, ce conţine rădăcinile şi ganglionul nervului trigemen, în apropierea vârfului stâncii temporalului, în imediata apropiere a sinusului pietros superior. Stratul meningeal fuzionează rostral cu partea anterioară a ganglionului trigeminal, fiind la acest nivel evaginat anterolateral [1-2].

Sistemul sinusurilor venoase durale formează o reţea complexă, interconectată de canale venoase, care drenează sângele structurilor encefalice. Sinusurile venoase se găsesc între straturile endosteal şi meningeal ale *durei mater*, prezentând caracteristici specifice (căptuşite de endoteliu, neprevăzute cu valve, pereţi lipsiţi de ţesut muscular).

Scanned with OKEN Scanner

La adult, majoritatea sinusurilor durale păstrează mai mult sau mai puțin aranjamentul inițial de tip plexiform. În primii ani de viață, structura sinusurilor venoase craniene, modelul plexiform și conexiunile cu venele cerebrale și cerebeloase variază considerabil, dar aceste variații nu pot fi detaliate într-un context general și trebuie evaluate pentru fiecare individ prin angiografie, în situații clinice bine definite [2].

Sinusuri durale comunică între ele și realizează transportul sângelui venos, drenând sângele encefalului, venele emisare și LCR din spațiul subarahnoidian și bulbul superior al *venei jugulare interne*, localizat în foramenul jugular.

În funcție de localizare și de felul în care drenează, sinusurile venoase durale sunt grupate în două categorii majore:

- *grup superoposterior* (sagital superior și inferior, drept, transvers, sigmoidian, pietroscuamos, occipital);
- *grup inferoanterior* (cavernos, intercavernos anterior și posterior, sfenoparietal, pietros superior și inferior, plexul bazilar) [1-2].

Sinusul sagital superior (*sinus sagittalis superior*) este încorporat în marginea superioară, convexă, a *falx cerebri*, într-un șanț ce se continuă de pe *crista galli* a osului frontal pe marginile mediale ale oaselor parietale și ajunge pe partea scuamoasă a osului occipital, la nivelul protuberanței occipitale interne, descriind un traseu semicircular. Originea sinusului sagital superior este în fosa craniană anterioară, pe linia mediană, la câțiva milimetri posterior de *foramen caecum*, primind *venele frontale ascendente*.

Sinusul sagital superior are formă triunghiulară pe secțiune transversală și este străbătut de benzi de dimensiuni variabile, provenite de la pereții durali, care împart lumenul într-un canal superior și unul inferior.

La extremitatea anterioară, în porțiunea inițială, sinusul sagital superior este îngust și se lărgește treptat posterior, datorită afluxului venos, ajungând la aproximativ 1 cm diametru.

La extremitatea posterioară, în porțiunea distală, sinusul sagital superior pătrunde în confluența sinusurilor, situată de obicei în dreapta protuberanței occipitale.

Sinusul sagital superior primește *venele cerebrale superioare* și comunică prin orificii mici cu lacunele venoase situate adiacent în *dura mater*, pe fiecare parte a liniei mediane, denumite după osul la nivelul căruia se găsesc *lacune frontale* (cele mai mici), *lacune parietale* (cele mai mari) și *lacune occipitale* (intermediare ca dimensiune). Aceste spații venoase sunt complexe, aproape plexiforme, datorită benzilor fibroase care le străbat și a numeroaselor *granulații arahnoide* care se proiectează la nivelul lor. Lacunele drenează *venele diploice* și *meningeale*. La bătrânețe, lacunele tind să conflueze, constituind două lacune alungite de o parte și de alta a liniei mediane.

În apropierea extremității posterioare, sinusul sagital superior primește vene de la pericraniu, care cresc debitul sanguin (figura 2.4).

Sinusul sagital inferior (*sinus sagittalis inferior*) este localizat în jumătatea posterioară a marginii libere a *falx cerebri*, crescând caudal în dimensiuni, prin acumularea de vene mici; se termină în *sinusul drept*, colectând vene de la coasa creierului și, uneori, de pe fețele mediale ale emisferelor cerebrale.

Scanned with OKEN Scanner

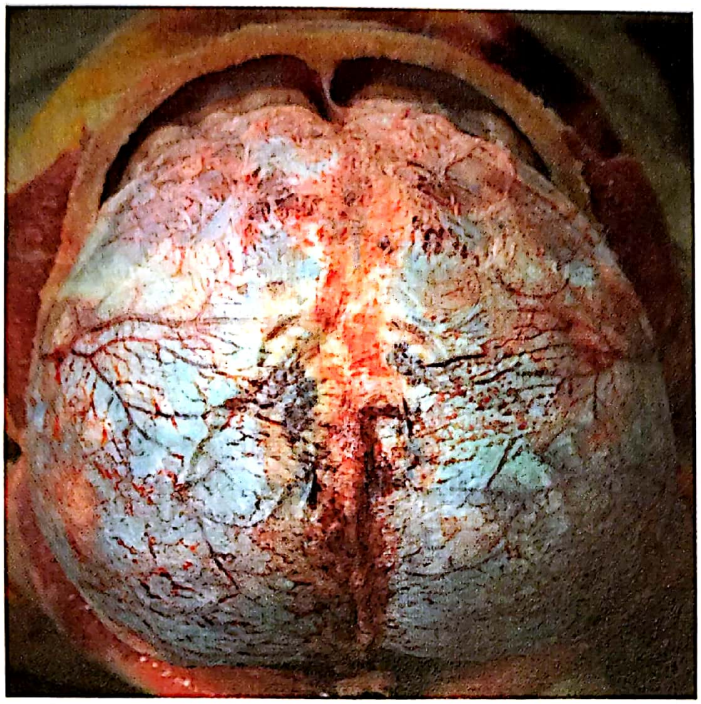

Figura 2.4. Sinusul sagital superior: 1 – a. meningee mijlocie, 2 – sinusul sagital superior (Colecția Institutului de Medicină Legală Iași)

Sinusul drept (*sinus rectus*) se află la joncțiunea dintre *falx cerebri* şi *tentorium cerebelli*, pe secțiune transversală având formă triunghiulară. Descrie un traiect posteroinferior, ca o continuare a sinusului sagital inferior, şi drenează în *sinusul transvers*. Tributarele sinusului drept sunt: *vena cerebrală mare* şi câteva *vene cerebeloase superioare*.

Sinusurile transverse (*sinus transversus*) au originea la nivelul protuberanței occipitale interne, continuând sinusul sagital superior. Sinusul transvers drept este continuarea sinusului sagital superior, iar controlateralul are traiect lateral, continuând sinusul drept. Pe ambele părți, sinusurile transverse continuă traiectul în marginea posterioară a *tentorium cerebelli*, fixată la os, inițial pe scuama osului occipital şi apoi pe unghiul mastoidian al osului parietal. Fiecare sinus inflectează anterolateral, spre partea posterolaterală a stâncii temporalului, se orientează caudal sub forma *sinusului sigmoidian*, care drenează celelalte sinusuri, şi, în cele din urmă, se continuă cu vena jugulară internă, la nivelul golfului venei jugulare. Sinusurile transverse sunt inegale în dimensiuni, cel care drenează sinusul sagital superior fiind mai voluminos, triunghiular pe secțiune transversală. În sinusurile transverse drenează venele cerebrale inferioare, cerebeloase inferioare, diploice şi vena anastomotică inferioară, la nivelul în care se continuă cu sinusurile sigmoidiene şi sinusurile pietroase superioare.

Sinusurile sigmoidiene (*sinus sigmoideus*) se găsesc în continuarea sinusurilor transverse, la emergența din *tentorium cerebelli*. Fiecare sinus sigmoidian se inflectează inferomedial abordând un şanț dispus pe fața internă a procesului mastoidian, ajunge la nivelul procesului jugular al osului occipital şi se orientează rostral spre bulbul jugular superior. Anterior, o lamă subțire de os separă partea superioară a sinusului de antrul mastoidian şi de celulele aerice ale etmoidului. Prin intermediul venelor emisare mastoidiană şi condiliană, sinusurile sigmoidiene realizează anastomoze cu venele pericraniene.

Sinusul pietroscuamos (*sinus petrosquamosus*) se orientează posterior, pătrunde într-un şanț care devine canal, pe lungimea joncțiunii porțiunilor scuamoasă şi pietroasă

Scanned with OKEN Scanner

ale osului temporal şi se deschide în sinusul transvers. Anterior, se anastomozează cu vena retromandibulară la nivelul foramenului postglenoidal sau scuamos.

Sinusul occipital (*sinus occipitalis*) se găseşte la nivelul inserţiei posterioare a *falx cerebelli* şi este cel mai mic din toate sinusurile venoase. Se formează în apropierea foramenului magnum prin anastomoza mai multor canale mici, dintre care unul se alătură extremităţii terminale a sinusului sigmoidian, şi stabileşte conexiuni cu plexurile vertebrale interne. Se termină în confluenţa sinusurilor venoase craniene, la nivelul protuberanţei occipitale interne.

Sinusurile cavernoase (*sinus cavernosus*) se găsesc pe fiecare faţă laterală a corpului osului sfenoid, începând la fisura orbitală superioară şi continuând spre vârful stâncii temporalului, pe o lungime de aproximativ 2 cm şi o lăţime de 1 cm, formând astfel două plexuri venoase mari. În conţinutul fiecărui sinus cavernos se disting porţiunile cavernoase ale arterei carotide interne, asociate plexurilor simpatice perivasculare, şi nervi cranieni care se orientează anterior pentru a pătrunde în orbită prin fisura orbitală superioară (respectiv nervii oculomotor comun, trohlear şi abducens). La nivelul sinusului cavernos se descriu trei spaţii majore situate posterosuperior, anteroinferior şi medial de porţiunea cavernoasă a arterei carotide. Sinusul sfenoidal şi glanda pituitară sunt dispuse medial, iar uncusul lobului temporal, lateral de sinusul cavernos. Peştera trigeminală (*cavum trigemini*) (Meckel) se află pe peretele lateral al sinusului, în apropierea părţii inferoposterioare şi se extinde posterior, pentru a închide ganglionul trigeminal [1-2].

Nervii oculomotor şi trohlear şi diviziunile oftalmică şi maxilară ale nervului trigemen se găsesc la nivelul peretelui extern al sinusului cavernos.

Nervul abducens perforează *dura mater*, aproape de marginea superioară a vârfului stâncii temporalului, şi pătrunde în sinusul cavernos, inferior de ligamentul pietrosfenoid, prin tunelul dural (canalul lui Dorello). La acest nivel, artera carotidă internă se găseşte medial de nervul abducens, nervul oftalmic este lateral şi nervul nazociliar superior şi lateral.

Tributarele sinusului cavernos sunt: vena oftalmică superioară, vena oftalmică inferioară, uneori doar un ram al acesteia, vena cerebrală mijlocie superficială, venele cerebrale inferioare şi sinusul sfenoparietal. Mai puţin frecvent, în sinusul cavernos drenează vena centrală a retinei şi tributara frontală a venei meningeale mijlocii.

Sinusul cavernos drenează în sinusul transvers prin sinusul pietros superior; vena jugulară internă drenează prin sinusul pietros inferior şi un plex venos asociat arterei carotide interne; plexul pterigoid drenează prin vene care traversează orificiul sfenoidal emisar, gaura ovală şi gaura ruptă; vena facială drenează prin vena oftalmică superioară [2].

Sinusurile intercavernoase (*sinus intercavernosus*), interconectate, în număr de două, sunt dispuse anterior şi posterior de sinusul bazilar. Sinusurile intercavernoase se găsesc în marginile anterioară şi posterioară a diafragmei selare şi astfel, în ansamblu completează un sinus venos cu dispoziţie circulară, în jurul diafragmei selare.

Există un număr variabil de sinusuri neregulate mici situate inferior de glanda pituitară care drenează în sinusurile intercavernoase, fără importanţă deosebită.

Conexiunile intersinusale nu prezintă valve, astfel că orientarea fluxului de sânge este reversibilă.

Sinusul sfenoparietal (*sinus spenoparietalis*). Anatomia venelor situate în zona aripii mici a sfenoidului prezintă importanţă clinică în diagnosticul, clasificarea şi tratamentul fistulelor arteriovenoase durale locoregionale. Sinusul sfenoparietal este un canal venos dural, de dimensiuni mici, care trece pe sub aripa mică a osului sfenoid, la nivelul

Scanned with OKEN Scanner

marginii posterioare a acesteia. Traiectul continuă medial şi se termină la nivelul părţii anterioare a sinusului cavernos, primind câteva vene tributare de la *dura mater* adiacentă şi uneori ramul frontal al venei meningeale medii. În porţiunea mijlocie a traiectului, poate primi ramuri de la vena cerebrală mijlocie superficială, vene de la lobul temporal şi vena diploică temporală anterioară. Sinusul sfenoparietal se poate prezenta sub forma unui canal mare, când aceste conexiuni sunt bine dezvoltate.

„Sinus sfenoparietal" este considerată o sintagmă improprie, care ar trebui abandonată pe baza faptului că nu este o entitate anatomică, ci o combinaţie artificială de două vase meningeale independente, reprezentate de porţiunea parietală a ramului anterior al venelor meningeale medii şi sinusul aripii mici a sfenoidului.

Sinusul pietros superior (*sinus petrosus superior*) realizează drenarea sinusului cavernos în sinusul transvers pe fiecare parte. Părăseşte partea posterosuperioară a sinusului cavernos, se orientează anterolateral în marginea inserată pe os *a tentorium cerebelli*, trece peste nervul trigemen şi se dispune într-un şanţ pe marginea superioară a stâncii temporalului, alăturându-se sinusului transvers, în locul unde acesta se încurbează caudal, luând denumirea *sinus sigmoidian*. În sinusul pietros superior drenează venele cerebelose, cerebrale inferioare şi timpanice. Sinusul pietros superior realizează anastomoze cu sinusul pietros inferior şi sinusul bazilar.

Sinusul pietros inferior (*sinus petrosus inferior*) reprezintă segmentul care drenează sinusul cavernos în vena jugulară internă, în apropierea golfului venei jugulare. Sinusul pietros inferior are originea în partea posteroinferioară a sinusului cavernos şi se orientează caudal, în şanţul dintre porţiunea pietroasă a temporalului şi clivusul osului occipital. Sinusul pietros inferior drenează în bulbul jugular superior, trecând prin partea anteromedială a foramenului jugular, împreună cu ramul meningeal al arterei faringiene ascendente, şi coboară oblic, înapoi. Uneori drenează în plexul vertebral suboccipital, prin intermediul unei vene din canalul hipoglosului. Frecvent, sinusul pietros inferior este plexiform, datorită numeroaselor aferenţe. Primeşte ca afluenţi venele labirintice (prin canaliculul cohlear şi apeductul vestibular) şi afluenţi venoşi de la nivelul bulbului, punţii şi feţei inferioare a cerebelului. Sinusul pietros inferior drenează sângele din aria sfenopietroclivală, prin intermediul fluxului provenit din compartimentul selar lateral al sinusului cavernos, medial din plexul bazilar şi lateral din sinusul pietros superior.

Plexul şi *sinusul bazilar* (*plexus basilaris*) constau într-o serie de canale interconectate între straturile *durei mater*, dispuse la nivelul clivusului, pe faţa anterioară a trunchiului cerebral. Plexul venos bazilar interconectează sinusurile pietroase inferioare şi se anastomozează cu plexul venos vertebral intern. De obicei, în partea anterioară al sinusului bazilar stabileşte conexiuni cu sinusurile cavernos şi pietros superior.

Sinusul marginal (*sinus marginalis*) înconjoară gaura occipitală mare, comunică anterior cu plexul bazilar şi posterior cu sinusul occipital, drenând spre sinusul sigmoidian sau bulbul jugular prin sinusuri intermediare, mai mici. Extracranian, în regiunea suboccipitală, sinusul marginal se poate conecta cu plexul venos vertebral intern, venele paravertebrale sau cervicale profunde [2, 5].

În unele regiuni ale craniului, *dura mater* poate fi diferenţiată de suprafaţa internă a osului, însă la baza craniului, în jurul foramenului magnum, cele două straturi fuzionează şi aderă intim la structurile osoase. Distal de gaura occipitală mare, în coloana vertebrală, *dura mater* se distinge de ţesuturile care tapetează canalul vertebral, prin *spaţiul epidural*, bine delimitat la nivelul coloanei vertebrale.

Scanned with OKEN Scanner

Dura mater spinală (*dura mater spinalis*) prelungeşte inferior *dura mater* craniană sub forma unui tub, de la nivelul găurii occipitale mari, la feţele posterioare ale corpurilor vertebrelor C2 şi C3. Se continuă prin benzi fibroase cu ligamentul longitudinal posterior, mai ales în extremitatea caudală a canalului vertebral. Tubul dural se îngustează progresiv până la marginea inferioară a vertebrei S2, unde căptuşeşte *filum terminale* al măduvei spinării, şi se acolează de periostul coccisului.

Spaţiul epidural se interpune între *dura mater* spinală şi ţesuturile care tapetează canalul vertebral, lăsând un spaţiu liber. Superior este obturat prin fuziunea durei spinale cu marginea foramenului magnum şi inferior este închis de ligamentul sacrococcigian posterior, la nivel S2. Spaţiul epidural conţine ţesut conjunctiv, grăsime, un plex venos, ramuri arteriale mici, limfatice, ligamentele meningovertebrale, sub forma unor benzi fibroase fine, mai bine reprezentate în părţile anterioară şi laterale. De asemenea, a fost descrisă o bandă similară mediană, care porneşte din partea posterioară a *durei mater* şi se termină la ligamentul nucal, corespunzător articulaţiilor atlantooccipitală şi atlantoaxoidiană. Plexul venos epidural este format din lanţuri vasculare cu dispoziţie longitudinală, care prezintă „inele" venoase circumdurale, interconectate. Vasele aflate în partea anterioară primesc venele bazivertebrale.

Forma spaţiului epidural este neuniformă, caracteristică, fiecărui segment spinal, cu zone mai înguste şi zone mai dilatate, cu toate că modelul segmentar se repetă metameric.

În regiunea lombară, pentru a se realiza deplasarea sacului dural în timpul mişcărilor, *dura mater* este aplicată anterior pe peretele canalului vertebral şi fixată prin ţesut conjunctiv.

Ţesutul adipos este dispus posterior, în recesurile dintre ligamentul flavum şi *dura mater*.

Ţesutul conjunctiv se extinde, prin găurile intervertebrale, de-a lungul tecilor trunchiurilor nervilor spinali.

2.3.2. *Arahnoida*

Arahnoida, stratul mijlociu al meningelui, se află dispusă direct sub *dura mater*, de care este separată prin spaţiul subdural. Este un strat subţire aflat între *dura mater* şi *pia mater*. Nu conţine vase de sânge sau nervi, prezentând un aspect asemănător unei pânze de păianjen („arahnoida" înseamnă păianjen) deoarece prezintă proiecţii de ţesut conjunctiv prin care se ataşează de *pia mater*. Între arahnoidă şi *pia mater* se află *spaţiul subarahnoidian*, care conţine lichidul cefalorahidian, ce ajută la protecţia creierului.

Convenţional, se descriu trei straturi arahnoidiene:

- *strat extern*, superficial, aflat la interfaţa dura-arahnoidă, format din cinci-şase straturi de celule unite prin numeroşi desmozomi. În ansamblu, formează o barieră care previne scurgerea LCR prin arahnoidă în spaţiul subdural, aspect important în circulaţia normală a LCR;
- *strat mijlociu*, aplicat pe stratul extern, constituit din celule poligonale alăturate prin desmozomi şi joncţiuni gap;
- *strat intern*, format din celule şi fascicule de colagen continuate cu trabecule care străbat spaţiul subarahnoidian [2].

Arahnoida cerebrală urmează acelaşi traiect ca *dura mater* cerebrală: nu urmăreşte conturul creierului şi astfel, peste şanţuri, spaţiul subarahnoidian devine mai larg decât peste girusuri. În anumite zone ale creierului, arahnoida deviază larg de la *pia mater*, formând aşa-numitele *cisterne subarahnoidiene* (*cisternae subarachnoideae*), care conţin LCR (tabelul 2.2).

Scanned with OKEN Scanner

Tabelul 2.2. Cisternele meningeale

Cisternele fosei laterale cerebrale	• pare, simetrice • conţin artera silviană
Cisternele pericaloase	• raport cu faţa superioară a corpului calos
Cisterna lamei terminale	• anterior de lamina terminalis şi comisura albă anterioară • dispusă între cisterna chiasmatică şi cisterna pericaloasă
Cisterna chiasmatică	• anterior de chiasma optică • conţine arterele cerebrale anterioare şi artera comunicantă anterioară
Cisterna interpedunculară	• cuprinsă între chiasma optică (anterior) şi faţa anterioară a punţii şi mezencefalul (posterior) • conţine ACI în segmentul terminal AC posterioare
Cisterna mezencefalică (ambiens)	• în jurul mezencefalului
Cisterna cvadrigeminală	• situată între emisferele cerebrale, limitată superior de corpul calos, inferior de faţa superioară a pedunculilor cerebrali şi lama cvadrigemina anterior
Cisterna pontină (bazilară)	• situată între punte (posterior) şi osul occipital (anterior)
Cisterne cerebromedulare laterale	• în raport cu olivele bulbare
Cisterna cerebromedulară posterioară (cisterna magna)	• impară • limitată superior de vermis şi anteroinferior de faţa posterioară a bulbului • conţine vasele cerebeloase

Cisterna magna reprezintă, după cum sugerează şi numele, cea mai mare dintre cisternele subarahnoidiene. Cisterna magna este situată între cerebel şi suprafaţa dorsală a bulbului rahidian, la nivelul şi deasupra foramenului magnum. LCR produs în sistemul ventricular drenează în cisterna magna din ventriculul IV prin deschiderea mediană (a lui Magendie) şi deschiderile laterale (a lui Luschka) [1-2].

Prin partea laterală a cisternei trec:

- artere vertebrale;
- artere cerebeloase posterioare inferioare (PICA);
- nerv glosofaringian (CN IX);
- nerv vag (CN X);
- nerv accesor spinal (CN XI).

Cisterna pontină este mai mică decât cisterna magna, localizată la nivelul feţei ventrale a punţii, şi comunică cu spaţiul subarahnoidian al măduvei spinării. Cisterna pontină este străbătută de *artera bazilară.*

Cisterna interpedunculară este relativ lată, cu formă conică şi ocupă fosa interpedunculară. Este situată la confluenţa spaţiului subarahnoidian supra- şi infratentorial dintre cei doi lobi temporali. Cisterna este înconjurată de pedunculii cerebrali şi conţine următoarele:

- bifurcaţia arterei bazilare;
- părţile proximale ale arterelor cerebrale posterioare, împreună cu unele dintre ramurile lor perforante;
- părţile proximale ale arterelor cerebeloase superioare;
- nervii oculomotori, care trec printre artera cerebrală posterioară şi artera cerebeloasă superioară;
- corpii mamilari, care se găsesc în zona anterioară a porţiunii profunde a cisternei.

Scanned with OKEN Scanner

Cisterna interpedunculară se continuă cu *cisterna chiasmatică* şi, frecvent, cele două sunt considerate o cisternă unică numită *cisterna bazală*, deşi *chiasma optică* este intercalată între ele. Cisterna interpedunculară este traversată de *arterele cerebrale posterioară* şi *medie*, precum şi de *cercul arterial cerebral*, în timp ce *artera cerebrală anterioară* traversează cisterna chiasmatică.

Cisterna cvadrigeminală cunoscută sub numele de cisternă superioară, cisternă ambiantă sau cisternă a venei cerebrale mari, este localizată între spleniul corpului calos şi suprafaţa superioară a cerebelului, adică dorsal faţă de mezencefal. Cisterna se extinde lateral în jurul mezencefalului, de la vena cerebrală mare până la al treilea ventricul şi conţine:

- glanda pineală;
- o parte a nervilor trohleari (nervul cranian IV);
- vena cerebrală mare;
- a treia porţiune a arterelor cerebrale posterioare, împreună cu unele dintre ramurile perforante;
- a treia porţiune a arterelor cerebeloase superioare, împreună cu unele dintre ramurile perforante.

Porţiunea infratentorială conţine artera cerebrală posterioară şi nervul IV cranian (nervul trohlear) care inervează muşchiul oblic superior (mişcă ochiul în jos şi în afară), vulnerabil la deteriorare în cazul presiunii intracraniene crescute datorită traiectului său lung şi sinuos din spatele trunchiului cerebral până la fisura orbitală superioară, precum şi calibrului său relativ subţire (figura 2.5).

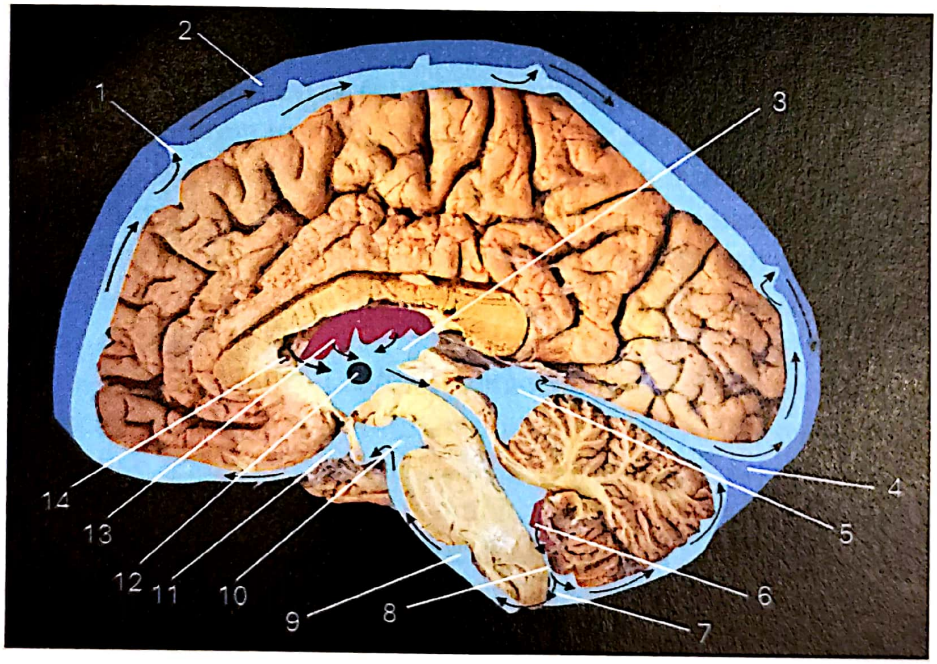

Figura 2.5. Cisternele meningeale: 1 – sinusul sagital superior, 2 – granulaţie Pacchioni, 3 – ventriculul III, 4 – confluenţă a sinusurilor, 5 – cisternă cvadrigeminală, 6 – plexurile coroide ale ventriculului IV, 7 – cisterna magna, 8 – foramen Magendie, 9 – cisternă prepontină, 10 – cisternă interpedunculară, 11 – cisternă chiasmatică, 12 – *adhesio interthalamica*, 13 – plexurile coroide ale ventriculului III, 14 – foramen Monro (Colecţia Institutului de Medicină Legală Iaşi)

Granulaţiile arahnoide, cunoscute sub numele de vilii arahnoidieni, sunt evaginaţii vizibile macroscopic ale arahnoidei, care protruzionează în lumenul sinusurilor durale şi realizează reabsorbţia lichidului cefalorahidian. În lacunele venoase se află cele mai multe

Scanned with OKEN Scanner

granulaţii arahnoidiene, care drenează sângele amestecat cu LCR în sinusul sagital superior. Centrul unei granulaţii arahnoidiene, compus din trabecule arahnoide, se continuă în spaţiul subarahnoidian şi este înconjurat de stratul epitelial al arahnoidei, fiind în contact intim cu aceasta. În lacuna venoasă, evaginaţiile arahnoidei sunt tapetate de elemente celulare şi colagenoase ale *durei mater* înconjurate de endoteliul vaselor sanguine, formând un perete de dimensiuni reduse. Lichidul cefalorahidian din spaţiul subarahnoidian pătrunde în miezul granulaţiei şi, prin osmoză, trece prin stratul epitelial şi endoteliu, drenând în fluxul sanguin. Prin urmare, granulaţiile arahnoide modulează transportul LCR, produs în plexurile coroide ale ventriculilor creierului, spre sistemul vascular venos [1].

Arahnoida spinală devine continuă cu arahnoida cerebrală pe măsură ce traversează *foramen magnum* şi se termină la nivelul vertebrei S2, care este în contact direct, dar nu aderă la faţa internă a *durei mater*, de care este separată printr-o peliculă subţire de limfă. Arahnoida trimite numeroase procese subţiri, asemănătoare pânzei, sau trabecule, prin spaţiul subarahnoidian cu lichid cefalorahidian, spre *pia mater* subiacentă. Acestea formează un sept median posterior incomplet pe linia mediană posterioară a măduvei spinării.

2.3.3. *Pia mater*

Pia mater cerebrală, cel mai profund strat al meningelui, este compus din două foile care urmează contururile şanţurilor sau girusurilor. Stratul exterior al *piei*, denumit strat epipial, conţine fibre de colagen; stratul interior, sau *intima pia*, conţine fibre elastice şi reticulare. În timp ce celulele mezoteliale ale stratului epipial se conectează la arahnoida prin intermediul trabeculelor arahnoidiene, pia aderă la stratul exterior al ţesutului neural, cunoscut sub numele de membrană glială. *Pia mater* cerebrală formează teci în jurul vaselor de sânge care intră şi ies din creier perpendicular pe meninge, în special din spaţiul subarahnoidian, până în interiorul parenchimului cerebral. Această teacă creează un spaţiu umplut cu lichid interstiţial, cunoscut sub numele de spaţiu perivascular sau Virchow-Robin, localizat între pereţii vaselor şi *pia mater* [1-2].

În regiunea craniană există o matrice subpială, care se găseşte şi la nivelul măduvei spinării, însă aici este mai groasă şi se află în continuare cu miezul colagenos al ligamentului dinţat.

Pia mater spinală continuă *pia mater* cerebrală şi aderă intim la suprafaţa externă a măduvei spinării.

Ligamentul dinţat se dispune între rădăcinile spinale ventrale şi dorsale, pe fiecare parte a coloanei vertebrale. Marginea medială este în continuitate directă cu ţesutul conjunctiv subpial, iar marginea laterală are forma unui proces triunghiular, al cărui vârf este fixat la *dura mater*. De regulă, sunt 21 de ligamente dinţate pe fiecare parte, primul ligament încrucişând posterior artera vertebrală, de care este separat prin rădăcina ventrală a nervului C1. Acesta se fixează la *dura mater*, deasupra marginii foramenului magnum, între nervul hipoglos, situat anterior, şi nervul accesor spinal, dispus posterior. Nervul accesor spinal se dispune inferior şi posterior de vertebra T12 sub forma unei benzi fibroase, înguste, dispuse oblic, descendent, cu traiect lateral faţă de conul medular.

Coloana vertebrală prezintă modificări de formă şi poziţie a ligamentelor dinţate în timpul mişcărilor, demonstrate prin cineradiografie.

Inferior de conul medular, *pia mater* se termină, prin contiguitate, cu o structură denumită *filum terminale* [1-2].

Scanned with OKEN Scanner

2.4. Lichidul cefalorahidian/cerebrospinal (LCR/LCS)

2.4.1. *Considerații generale*

Lichidul cefalorahidian/cerebrospinal (LCR/LCS) este un fluid limpede care circulă în compartimentele intracraniene și spinale. În condiții normale, compoziția LCR rămâne constantă. Cu toate acestea, în diverse boli neurologice, în special acute, compoziția, cantitatea și presiunea acestuia pot fi modificate. Prin măsurarea nivelurilor diferitelor componente ale LCR folosind tehnici relevante, se pot stabili diagnosticul, severitatea și prognosticul afecțiunilor neurologice, precum infecțiile, hemoragiile subarahnoidiene, afecțiunile demielinizante, afecțiunile de tip tumoral etc.

Lichidul cefalorahidian (LCR) este un lichid cu funcții biomecanice și biochimice esențiale, conținut în sistemul ventricular al creierului și spațiile subarahnoidiene cranian și spinal (tabelul 2.3).

Tabelul 2.3. Rolurile LCR

• Trofic.
• Înconjurat de „pernuța" LCR, creierul „plutește", iar factorii traumatici externi diminuă.
• Greutatea reală – circa 125-150 mg.
• Constanța presiunii intracraniene și osmotice în țesutul nervos.
• Transportul substanțelor metabolice.
• Homeostazia hidrică și electrolitică în țesutul nervos.
• Procese neuroendocrine și neurohormonale.
• Similar unui sistem limfatic cerebral și spinal.
• Reglează mecanismele hormonale homeostatice.

2.4.2. *Embriogeneză*

Teoretic, nu se poate descrie momentul debutului secreției de LCS, plexurile coroide fiind vizibile aproximativ în ziua 32 de viață intrauterină. Vilii arahnoidieni se formează aproximativ din S35 de viață intrauterină și continuă să se dezvolte pe parcursul primelor 18 luni de viață postnatală.

2.4.3. *Structură*

În mod normal LCR este transparent și are o greutate specifică de 1,005. Comparativ cu plasma, LCR conține concentrații mai mari de sodiu, clorură și magneziu, cu concentrații mici de potasiu și calciu. În LCR sunt prezente doar urme de celule, proteine și imunoglobuline, spre deosebire de plasmă. Niciun element celular nu trece direct prin bariera hemato-LCR, deși un număr mic de leucocite pot pătrunde în LCR prin mecanisme indirecte. Numărul normal de celule din LCR este de obicei sub 5 celule/ml. În ciuda

Scanned with OKEN Scanner

fluctuaţiilor compoziţiei sângelui şi a perfuziei cerebrale, compoziţia LCR rămâne stabilă, păstrând un mediu intraventricular constant, esenţial pentru funcţia neuronală normală. Pe parcursul unei zile se produc aproximativ 550 ml de LCR, înnoindu-se la fiecare şase ore, adică de patru-cinci ori în 24 de ore. În caz de hidrocefalie, cantitatea de LCR produsă în 24 de ore poate ajunge până la 800-1.000 ml (tabelul 2.4).

Tabelul 2.4. Caracteristici chimice ale LCS

- Rata de secreţie: 500 ml/zi.
- Greutate: 125-150 ml.
- Poate fi înlocuit total la fiecare 7,5 ore.
- Densitate: 1.003-1.008 g/cm^3.
- Culoare: transparent, clar ca „apa de stâncă".

2.4.4. *Formare*

LCR este secretat continuu, având o compoziţie stabilă şi strict reglată, menţinând homeostazia în mediul intracranian. Propulsia LCR de-a lungul SNC, de la locurile de secreţie la locurile de absorbţie, are loc în principal prin unda pulsatorie sistolică ritmică transmisă de arterele coroidiene. Factorii determinanţi mai puţin importanţi ai fluxului LCR includ frecvenţa respiratorie, postura corporală, presiunea venoasă jugulară, efortul fizic şi variaţia circadiană.

Locurile primare de secreţie sunt plexurile coroidiene situate în ventriculii cerebrali, cu ventriculii laterali drept principalii contribuitori. Modelul clasic atribuie aproximativ 80% din producţia de LCR plexului coroidian şi aproximativ 20% endoteliului BHE. Modelele revizuite descriu surse extracoroidiene suplimentare. Aceste mecanisme includ influxul transendotelial de fluid prin BHE, condus de cotransportori de ioni şi soluţii care creează gradienţi osmotici. Suprafaţa capilară extinsă din parenchimul cerebral susţine intrarea semnificativă de fluid extracelular, o parte din acesta drenându-se în sistemul ventricular. Arteriolele din spaţiul subarahnoidian exprimă canale de apă de tip aquaporină şi cotransportorul 1 de sodiu-potasiu-clorură, sugerând un rol pentru secreţia localizată de LCR dincolo de sursele ventriculare clasice.

2.4.5. *Transport*

LCR străbate prin sistemul ventricular într-o manieră unidirecţională, rostral-caudală. Fluxul începe în ventriculii laterali, trece prin foramenul interventricular în ventriculul III, continuă prin apeductul cerebral în ventriculul IV şi iese prin deschiderea mediană (foramenul lui Magendie) şi foramenul lateral pereche al lui Luschka în spaţiul subarahnoidian de la baza creierului.

Spaţiul subarahnoidian, situat între membrana arahnoidiană şi *pia mater*, conţine LCR extern sistemului ventricular propriu-zis. Membrana arahnoidiană aderă la *dura mater*, formând limita exterioară a spaţiului subarahnoidian. Această membrană este formată din fibroblaste conectate prin joncţiuni strânse compuse din claudina-11, care au rolul de a sigila compartimentul LCR. Trabeculele arahnoidiene se extind în spaţiul subarahnoidian şi se unesc cu *pia mater* subiacentă.

Scanned with OKEN Scanner

2.4.6. *Bariera hematoencefalică (BHE)*

În vederea protecţiei creierului împotriva factorilor nocivi, elementele care produc LCR sunt permeabile pentru unele substanţe, reţinând altele.

BHE are numeroase roluri, printre care modularea activităţii creierului şi intervenţia în activitatea psihică, capacitatea mintală, dispoziţie şi diverse stări patologice, roluri descoperite în secolul XIX şi care sunt în continuare studiate.

Principalele funcţii ale BHE sunt reprezentate de:

- funcţia trofică – BHE nu permite pătrunderea în interiorul creierului a substanţelor fiziologice neadecvate pentru funcţionarea normală a SNC, fie ele substanţe exogene sau endogene;
- funcţia de reglare – BHE asigură trecerea selectivă a hormonilor, metaboliţilor şi fermenţilor necesari pentru funcţionarea normală a SNC.

Structura BHE include neuroglia şi plexurile vasculare (coroidiene), ceea ce îi dă unicitate faţă de alte bariere histohematice.

BHE este formată din următoarele elemente structurale:

- endoteliul capilarelor arteriale, care prezintă un număr redus de organite şi vezicule micropinocitare;
- endoteliul nefenestrat;
- membrana bazală uniformă.

BHE funcţionează într-un sistem unic, în care substanţele din sânge ajung spre neurocite pe două căi: hematogenă (principală) şi prin licvor (auxiliară).

Din punct de vedere neuroanatomic se descriu două bariere:

- BHE (bariera hematoencefalică) localizată între sânge şi ţesutul nervos; este asigurată de endoteliul capilar care prezintă joncţiuni strânse (etanşe) între membrana bazală şi celulele gliale pericapilare ale spaţiilor Virchow-Robin.
- BHL (bariera hematolichidiană) localizată între sânge şi LCR, asigurată de plexurile coroide tapetate de endoteliu capilar cu joncţiuni fenestrate, dar şi de ţesut conjunctiv de origine pială şi de epiteliu carioidian ependimar cu jocţiuni strânse. Astfel creierul, care recepţionează informaţia despre starea lucrurilor în organism şi asigură controlul tuturor organelor şi sistemelor, este protejat şi în acelaşi timp izolat de restul organismului prin bariera imunologică, care asigură autonomia relativă a ţesutului nervos.

2.5. Vascularizaţia meningelor

2.5.1. *Vascularizaţia arterială*

Arterele meningeale craniene sunt situate predominant la nivel periostal. Teritoriilor de distribuţie sunt oasele şi măduva hematopoetică, *dura mater* propriu-zisă fiind vascularizată doar prin intermediul unor ramuri foarte fine arteriale aflate în stratul endosteal dural.

În fosa craniană anterioară, *dura mater* este vascularizată prin ramurile meningeale anterioare ale arterelor etmoidală posterioară şi carotidă internă, precum şi de un ram al arterei meningee mijlocii (figura 2.6).

Scanned with OKEN Scanner

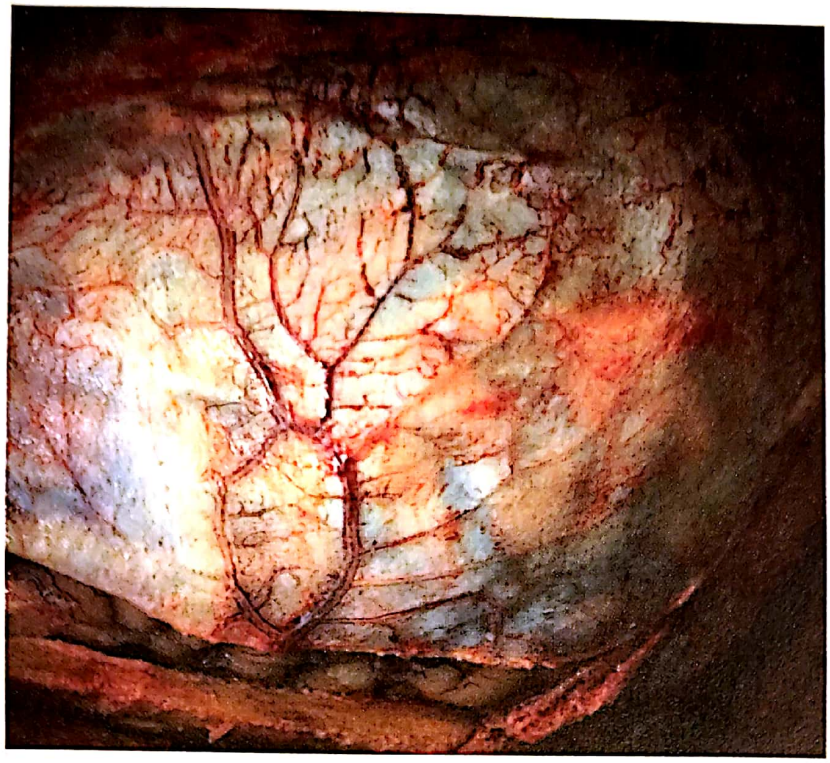

Figura 2.6. Artera meningee mijlocie
(Colecția Institutului de Medicină Legală Iași)

În fosa craniană mijlocie, *dura mater* este vascularizată de ramuri ale arterei meningee accesorii și ale arterei maxilare, ramuri din artera faringiană ascendentă (care pătrunde prin gaura ruptă), ramuri din artera carotidă internă și un ram recurent din artera lacrimală.

În fosa craniană posterioară, *dura mater* este vascularizată de ramuri meningeale ale arterei occipitale, din care unul pătrunde în cutia craniană prin foramenul jugular, iar celălalt prin foramenul mastoidian, de ramurile meningeale posterioare ale arterei vertebrale și, ocazional, de câteva ramuri din artera faringiană ascendentă (care pătrund prin foramenul jugular și canalul hipoglosului).

2.5.2. *Vascularizația venoasă*

Venele meningeale au originea în vasele plexiforme de la nivelul *durei mater*, și drenează în vasele eferente, ale stratului dural extern, care comunică cu sinusuri craniene prin lacune vasculare asociate.

Principalele vene sunt reprezentate de venele meningee medie și diploice.

Venele emisare intermediază legătura dintre venele intracraniene și cele extracraniene.

2.5.3. *Vascularizația plexurilor coroide*

Vascularizaţia plexurilor coroide ale ventriculilor laterali este realizată prin:

- artera coroidiană anterioară (*arteria choroidea anterior*) (ram din artera carotidă internă);
- artera coroidiană posterioară (*arteria choroidea posterior*) (ram din artera cerebrală posterioară).

Scanned with OKEN Scanner

Sângele arterial care vascularizează plexurile coroide ale ventriculului III provine din două perechi de artere coroidene posteromediale (ram din artera cerebrală posterioară).

Sângele arterial care vascularizează plexurile coroide ale ventriculului IV provine din două perechi de artere cerebeloase posteroinferioare.

2.6. Inervația meningelor

Meningele sunt inervate în principal de nervii vag și trigemen, unii nervi spinali cervicali contribuind într-o măsură mai mică. *Dura mater* din fosa craniană anterioară este inervată în principal de ramurile nervoase etmoidale anterioare și posterioare ale diviziunii oftalmice a nervului trigemen, iar *dura mater* din fosa craniană mijlocie este inervată de o ramură a diviziunii maxilare a nervului trigemen. Tentoriul cerebelului și treimea posterioară a *falx cerebri* sunt inervate în principal de nervul tentorial, ramură a diviziunii oftalmice a nervului trigemen. Primii trei nervi spinali cervicali, împreună cu trunchiul simpatic cranian, inervează în principal dura infratentorială a fosei craniene posterioare.

Nervii meningeali conțin o componentă simpatică postganglionară, care provine fie de la ganglionul simpatic cervical superior, fie din conexiunea cu extensiile intracraniene perivasculare.

Inervația vegetativă a *durei mater* craniene are semnificație incertă [2].

2.7. Elemente de anatomie clinică și chirurgicală

Cel mai frecvent, patologia meningeală este de tip infecțios.

Infecțiile SNC pot fi clasificate în două mari categorii:

- encefalite, limitate la parenchimul cerebral;
- meningite, care implică meningele.

Termenul *meningită* definește inflamația meningelui și este clasificată fie ca aseptică, fie ca bacteriană. *Meningita aseptică* poate rezulta din infecții fungice, reacții adverse la medicamente sau malignitate metastatică, în timp ce infecția virală reprezintă majoritatea cazurilor. Simptomele clasice includ febră, rigiditate nucală și fotofobie. Diagnosticul se stabilește prin analiza LCR obținută prin puncție lombară. Testarea reacției în lanț a polimerazei LCR îmbunătățește sensibilitatea diagnostică pentru cauzele virale. Tratamentul pentru meningita aseptică este de obicei de susținere, concentrându-se pe gestionarea antipiretică și analgezică a simptomelor.

Meningita bacteriană apare mai puțin frecvent decât meningita aseptică, dar este asociată cu morbiditate și mortalitate crescute. Vaccinarea pe scară largă a dus la o scădere substanțială a incidenței acestei afecțiuni. Simptomatologia se suprapune cu meningita aseptică, dar evoluția clinică este de obicei mai severă. Alte constatări pot include stare mentală alterată, convulsii și deficite neurologice focale. Diagnosticul se confirmă,

Scanned with OKEN Scanner

de asemenea, tot prin puncţie lombară. LCR apare adesea tulbure şi prezintă de obicei hipoglicorahie, împreună cu o coloraţie Gram pozitivă sau o cultură. Administrarea empirică de antibiotice cu spectru larg este necesară în toate cazurile suspectate. Terapia antimicrobiană trebuie ajustată în consecinţă, odată ce rezultatele microbiologice devin disponibile. Pacienţii necesită internare în unitatea de terapie intensivă pentru monitorizare continuă. Majoritatea persoanelor cu meningită bacteriană se recuperează fără complicaţii pe termen lung atunci când sunt tratate corespunzător şi fără întârziere.

Meningita virală este o formă rară, mai puţin severă, care se rezolvă în general fără tratament specific. Agentul etiologic cel mai des implicat este reprezentat de enterovirusurile transmise pe cale fecal-orală sau respiratorie. Oreionul, infecţiile cu herpesvirusuri, mononucleidoza infecţioasă (virusul Epstein-Barr), herpesul orofacial/genital (virusuri herpes simplex de tip 1, respectiv tip 2), varicela (virusul varicelo-zoosterian), rujeola (virusul rujeolic) pot determina, de asemenea, infecţii virale care duc la afectare meningeală. Ca manifestări clinice, apar febra cu debut spontan, cefalee, torticolis, asociate cu greţuri şi vărsături, lipsa poftei de mâncare, fotofobie, confuzie, simptome care de obicei sunt autolimitante, cu o durată de 7-10 zile, după care persoanele cu sistem imun normal se vindecă complet. Singurul tratament este tratamentul simptomatic, neexistând un tratament specific împotriva meningitei virale.

Meningita fungică este o etiologie şi mai rar întâlnită, şi apare în urma răspândirii fungilor pe cale sanguină. Boala poate apărea la oricine, însă persoanele cu sistemul imun compromis, cu HIV sau patologie oncologică au risc crescut. Meningita fungică la pacienţii imunodeprimaţi este dată de cele mai multe ori de *Cryptococcus*, care apare prin inhalare în timpul expunerii în zonele în care solul este contaminat cu dejecţiile păsărilor. Tabloul clinic este variabil, dar asemănător cu meningitele de cauză bacteriană sau virală, iar tratamentul presupune administrarea medicamentelor antifungice pe o perioadă lungă de timp.

Meningoencefalita amoebiană primară este o formă extrem de rară de meningită determinată de parazitul *Naegleria fowleri*, care pătrunde în organism prin cavitatea nazală, ajunge în bulbii olfactivi, pe calea nervului olfactiv, şi se multiplică, hrănindu-se cu celulele nervoase de la acest nivel. Simptomele apar după aproximativ trei-şapte zile de la expunere, fiind reprezentate de parosmie, care progresează rapid la anosmie, pe măsură ce celulele nervoase din bulbul olfactiv sunt înlocuite cu leziuni necrotice. Ulterior, după multiplicare, infecţia se răspândeşte prin axonii celulelor mitrale, putând apărea simptome precum cefalee, torticolis, greaţă, vărsături, delir, convulsii şi în cele din urmă coma ireversibilă. Este o infecţie rară, dar cu riscuri majore după 14 zile de la expunere exitusul putând avea loc prin insuficienţă respiratorie din cauza faptului că infecţia ajunge la nivelul trunchiului cerebral, unde distruge nucleii vegetativi. Tratamentul specific presupune administrarea intravenoasă de doze mari de amfotericină B, însă rata de vindecare este relativ mică, deoarece, în momentul diagnosticului definitiv, majoritatea pacienţilor au manifestat deja semne de necroză cerebrală terminală, chiar dacă erau anterior asimptomatici.

Meningita de cauză noninfecţioasă este rară, apare în anumite condiţii şi se manifestă prin simptome similare, ca urmare a unor factori precum cancer, lupus eritematos sistemic, anumite medicamente, traumatism cranian, intervenţii chirurgicale pe creier [5-6].

Abcesul epidural spinal apare mult mai frecvent decât cel intracranian, în raport de 9:1. Importanţa unui astfel de abces derivă din complicaţiile generate de comprimarea măduvei spinării şi compromiterea fluxului sanguin. Netratată, o infecţie supurativă expansivă

Scanned with OKEN Scanner

în spațiul epidural determină semne senzoriale, disfuncție motorie, paralizie și exitus. Intervenția precoce ameliorează rezultatul. Frecvent, diagnosticul este tardiv, deoarece în unele cazuri prezentarea inițială a bolii nu evidențiază patologia în cauză, iar pacientul acuză dureri lombare nespecifice. Se estimează că în până la jumătate din cazuri, pacienții sunt diagnosticați greșit sau cu întârziere. Uneori, simptomele radiculare pot determina durere reflectată toracic sau abdominal, care mimează infarctul miocardic acut sau abdomenul acut. Studii recente indică o oarecare predominanță la sexul masculin, iar vârsta medie depășește de obicei 50 de ani, însă abcesul epidural spinal poate apărea la orice vârstă, inclusiv la nou-născuți [2].

Meningiomul este o tumoră benignă, încapsulată, constituită din celule fusiforme, cu originea în leptomeninge, în special arahnoidian. De obicei, meningiomul apare la adulți și ajunge la dimensiuni destul de mari, în medie 3 cm, înainte de a fi diagnosticat. Aproximativ 20% din tumorile cerebrale și 10% din tumorile spinale sunt meningioame, majoritatea având prognostic bun. În funcție de topografia masei tumorale, simptomele pot include cefalee difuză sau localizată, crize epileptice sau chiar deficit neurologic, deficit motor, hemihipoestezie, hemianopsie omonimă contralaterală, sindrom cerebelos. În acest proces pot fi afectați și nervii cranieni, determinând diferite sindroame, precum sindromul prefrontal în fazele tardive; sindromul Foster-Kennedy, care în fazele tardive se manifestă prin atrofie optică ipsilaterală, edem papilar controlateral, scotom central ipsilateral și anosmie ipsilaterală; sindromul optochiasmatic; sindromul de sinus cavernos; sindromul de vârf de stâncă temporală sau sindromul de gaură ruptă posterioară. Pentru a se stabili un diagnostic de certitudine, se realizează investigații imagistice (de exemplu, CT și RMN) [8-9].

Hematomul extradural. Din punct de vedere clinic și medico-legal, sunt foarte importante organizarea anatomică a *durei mater* și relațiile acesteia cu sinusurile venoase mari, suturile și vasele de sânge. Separarea *durei mater* de periostul suprajacent necesită o forță semnificativă și, prin urmare, are loc atunci când o hemoragie arterială dezvoltă o hiperpresiune în spațiul virtual prin lezarea unei artere, frecvent secundar unei fracturi craniene. Această leziune poate apărea pe traiectul arterei meningee mijlocii, prin traumatism direct cu sau fără interesare osoasă și formarea hematomului extradural. Hematomul extradural se comportă ca o masă intracraniană, care se dezvoltă rapid, fiind o urgență medicală clasică, ce necesită imediat evaluare diagnostică și intervenție chirurgicală [2, 4].

Diagnosticul este confirmat printr-un examen CT, care poate indica locul de formare a hematomului și eventualele traiecte fracturate asociate [10].

Hematomul subdural este o patologie cu gravitate redusă, în care, spre deosebire de hematomul extradural, acumularea subdurală de sânge implică o creștere relativ scăzută a presiunii și, rareori, se manifestă sub forma unei urgențe medicale. Chiar și în acumulări mai mari de sânge, pacientul prezintă simptome mai puțin expresive. Atrofia cerebrală sau dimensiunea crescută a spațiului subarahnoidian subiacent poate reprezenta un factor predispozant în anumite situații.

Diagnosticul diferențial imagistic între hematomul subdural și extradural pe CT se bazează pe caracteristicile anatomice ale spațiului subdural: colecțiile extradurale tind să fie lentiforme, sugerând presiunea necesară separării durei de periost, în timp ce hematoamele subdurale tind să adopte o formă biconcavă și extensivă [2].

Hematomul subdural traumatic acut se formează de cele mai multe ori secundar unor mecanisme de cădere, lovire sau accidente rutiere, iar expresia clinică variază în funcție

Scanned with OKEN Scanner

de localizarea leziunii. Hematomul subdural este prezent la 24% din pacienţii în comă posttraumatică. Unii pacienţi rămân conştienţi, iar alţii devin din ce în ce mai afectaţi pe măsură ce hematomul se extinde. Vârsta medie în rândul pacienţilor traumatici care nu prezintă un hematom subdural acut este 26 ani, iar vârsta medie la pacienţii cu traumă care prezintă un hematom subdural acut este 41 ani, ceea ce reprezintă o creştere a riscului odată cu înaintarea în vârstă. Din acest motiv, se ia în considerare ca efect cumulativ atrofia creierului, ce avansează odată cu vârsta şi permite exercitarea unei forţe de forfecare mai mari asupra punţilor venoase imediat după impact.

Însă în aproape jumătate din cazurile cu hematom subdural cronic nu s-a putut identifica un istoric de traumatism cranian, restul menţionând de obicei un traumatism cranian uşor. De cele mai multe ori, hematomul subdural cronic este insidios, cu evoluţie lentă, care determină simptome precum scăderea nivelului de conştienţă, cefalee, tulburări de mers şi echilibru, disfuncţii cognitive sau pierderi de memorie, modificarea personalităţii, deficit motor, afazie. Durerea şi confuzia sunt simptomele cel mai frecvent întâlnite, în 90% şi, respectiv, 56% din cazuri. În majoritatea cazurilor, durerea prezintă în asociere cel puţin una din următoarele caracteristici: debut spontan, intensitate severă, acompaniată de greaţă şi vărsături, exacerbată prin tuse.

Hematoamele subdurale subacute sunt considerate cele la care simptomele apar între patru şi 21 de zile după traumatism, iar hematoamele subdurale cronice, cele care prezintă simptome după 21 de zile. Nu există o limită de zile specifică şi, din acest motiv, pentru o clasificare mai corectă a hematoamelor subdurale, ar trebui luate în calcul şi caracteristicile diagnosticate în urma investigaţiilor imagistice [11].

Bibliografie selectivă

1. Patestas M., Gartner L.P. Meninges and cerebrospinal fluid. În: *A Textbook of Neuroanatomy*. Ed. 2. Hoboken (NJ): Wiley-Blackwell; 2009, p. 84.
2. Standring S. Meninges. În: *Gray's Anatomy: The Anatomical Basis of Clinical Practice*. Ed. 40. Edinburgh: Churchill Livingstone Elsevier; 2008, p. 751.
3. Nechita A., Maftei O., Muşat C.L., Debiţă M., Ardeleanu V., Cibu O.A. Meningele. În: *Anatomia funcţională a sistemului nervos central*. Iaşi: Editura „Gr. T. Popa"; 2007, p. 391.
4. Petermann G., Smirniotopoulos J.G. Brain herniation [Internet]. Bethesda (MD): Uniformed Services University of the Health Sciences, Dept. of Radiology. Disponibil online: http://rad.usuhs.mil/rad/herniation
5. Wikipedia contributors. Meningitis [Internet]. Wikipedia, The Free Encyclopedia. Disponibil online: http://en.wikipedia.org/wiki/Meningitis
6. Centers for Disease Control and Prevention. Meningitis [Internet]. Atlanta (GA): CDC; Available from: http://www.cdc.gov/meningitis/index.html
7. Huff S. Spinal epidural abscess [Internet]. Medscape Reference. Disponibil online: http://emedicine.medscape.com/article/1165840-overview
8. Jones J., Weerakkody Y. Sinus pericranii [Internet]. Radiopaedia.org. Disponibil online: http://radiopaedia.org/articles/sinus-pericranii
9. Jianu D.C., Deme S., Maxim P., Kory-Calomfirescu S., Zolog A., Pleş H. *et al.* Meningioamele craniene [Internet]. *Rev Neurol.* 2006; 2. Disponibil online: http://www.medica.ro/reviste_med/download/neurologie/2006.2/Neuro_Nr-2_2006_Art-05.pdf

Scanned with OKEN Scanner

Scanned with OKEN Scanner

3. MĂDUVA SPINĂRII (*MEDULLA SPINALIS*)

Petra-Caroline Mayaya, Raluca Ozana Chistol,
Anca Maria Damian

I s-a dat omului ditamai creierul din greșeală,
din moment ce măduva spinării i-ar fi fost de ajuns.
Albert Einstein, 1879-1955

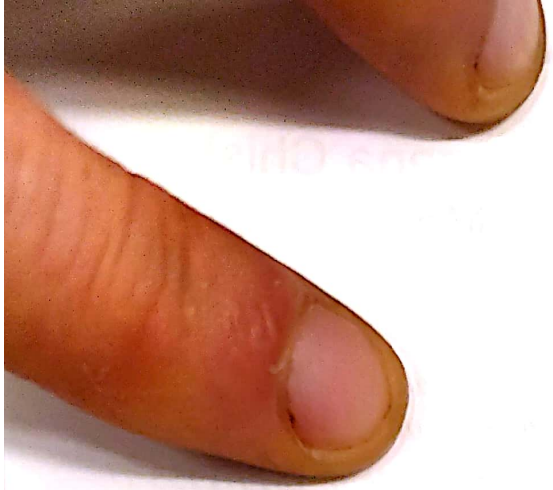

Sumar

3.1. Definiție
3.2. Situație
3.3. Funcțiile
3.4. Morfologia externă
3.5. Morfologia internă
3.6. Vascularizația
3.7. Elemente de anatomie clinică

Scanned with OKEN Scanner

Scanned with OKEN Scanner

3.1. Definiție

Structură a sistemului nervos central (*systema nervosum centrale*), măduva spinării (*medulla spinalis*, MS) reprezintă o masă de țesut nervos cu dispoziție tubulară, care se continuă superior cu trunchiul cerebral (*truncus encephali*, TC) [1].

3.2. Situație

3.2.1. *Limite*

Măduva spinării (MS) ocupă 2/3 superioare [5] ale canalului spinal (canal rahidian, canal vertebral; *canalis vertebralis*) aflat în interiorul coloanei vertebrale (*columna vertebralis*) [6], și este acoperită de meningele spinal (*meninges spinales*).

Cranial, MS se continuă cu bulbul rahidian (*medulla oblongata*), corespunzând scheletotopic unui plan virtual orizontal care intersectează corpurile vertebrale L1-L2, având ca limită superioară un plan virtual orizontal care corespunde marginii superioare a vertebrei C1. Caudal, MS se termină prin *conus medullaris* (*conus medullaris*). *Conus medullaris* se continuă distal cu *filum terminale* (*filum terminale*), o structură alcătuită din țesut conjunctiv fibros, dispus filiform, care asigură fixarea extremității inferioare a MS la nivelul coccisului (*os coccygis*), prin atașarea de *conus medullaris* (cranial) și de extremitatea cranială a primei vertebre coccigiene (Ccg) (caudal) [7-8].

În timpul dezvoltării embrionare, discrepanța de creștere dintre MS și canalul vertebral apărută după L3 determină decalarea în plan longitudinal a acestor două structuri. În consecință, segmentele MS se deplasează cranial în raport cu vertebrele, iar rădăcinile nervoase, inițial orientate orizontal, dobândesc treptat o direcție oblică superoinferior, pentru a traversa orificiile de ieșire. Această deviație devine aproape verticală la nivelul rădăcinilor lombosacrate:

- în regiunea cervicală superioară (C1-C4) segmentul MS corespunde corpului vertebral cu același număr;
- în regiunea cervicală inferioară (C5-C8) diferența dintre segmentul MS și vertebra corespunzătoare este de un segment;
- în regiunea toracică superioară diferența dintre segmentul MS și vertebra corespunzătoare este de două segmente;

- în regiunea toracică inferioară și regiunea lombară diferența dintre segmentul MS și vertebra corespunzătoare este de trei-patru segmente;
- în regiunea sacrală segmentele MS corespund corpurilor vertebrale T12-L1 [8-12].

3.2.2. *Mijloacele de fixare ale măduvei spinării*

- MS este atașată de *dura mater* (*dura mater*) prin 20-21 de *ligamente dințate* (*ligamentum denticulatum*), care constituie un reper chirurgical pentru segmentul anterolateral al MS [8].
- *Filum terminale*, structură filiformă conjunctivo-fibroasă, dispusă median, fixează inferior MS de fața posterioară a primei vertebre coccigiene [11]; *filum terminale* este considerat o prelungire a *piei mater* (*pia mater*) învelită în *dura mater* spinală [10].
- *Rădăcinile nervilor spinali* (*radices nervorum spinalium*) au traiect simetric de-o parte și de alta a MS și traversează foramenele intervertebrale (*foramen intervertebrale*).
- *Dura mater* și *arahnoida* (*arachnoidea mater*) acoperă MS în spațiul subarahnoidian (*spatium subarachnoideum*) [9].

3.2.3. *Raporturile măduvei spinării*

În interiorul canalului vertebral, MS prezintă următoarele raporturi:

- anterior:
  - corpurile vertebrale (*corpus vertebrae*);
  - discurile intervertebrale (*discus intervertebralis*);
  - ligamentul longitudinal posterior (*lig. longitudinale posterius*);
- posterior:
  - lamelele vertebrale (*lamina arcus vertebrae*);
  - ligamentul galben (*flava ligamentum*);
- lateral:
  - rădăcinile nervilor spinali;
  - foramenele intervertebrale (*foramen intervertebrale*).

În exteriorul canalului vertebral, MS prezintă următoarele raporturi:

- anterior:
  - mușchii prevertebrali;
  - structurile anterioare coloanei vertebrale;
  - organele toracice sau abdominale, în funcție de nivel;
- posterior:
  - mușchii paraspinali;
  - procesele spinoase vertebrale (*processus spinosus*);
  - piele;
- lateral:
  - foramenele intervertebrale [3].

Scanned with OKEN Scanner

3.3. Funcțiile

Măduva spinării participă la realizarea mai multor funcții nervoase, după cum urmează:

1. recepționarea și transmiterea informației senzoriale:
   - input senzorial primar prin fibre somatosenzitive de la receptorii din piele, mușchii scheletici, tendoane și prin fibre viscerosenzitive de la viscerele toracice, abdominale și pelvine [3];
   - prelucrează informațiile senzoriale de la nivelul membrelor, trunchiului și al mai multor organe interne [4], fiind zona inițială de procesare a tuturor inputurilor somatosenzoriale [2];
   - output spre niveluri superioare nevraxiale prin relee polisinaptice [3]:
     - nucleii ventrali posteriori laterali (*nuclei ventrales posterolateralis*, VPL) ai talamusului și cortexul cerebral (*cortex cerebri*) pentru percepția conștientă a informațiilor recepționate;
     - sistemul reticular (*formatio reticularis*, SR) și nucleii intralaminari ai talamusului (*nuclei intralaminares thalami*) pentru starea de vigilență și atenție;
     - cerebelul (*cerebellum*, CRBL) pentru coordonarea activităților complexe programate [2];
2. control motor:
   - prin neuronii motorii somatici asigură inervația mușchilor scheletici;
   - prin neuronii motorii viscerali asigură inervația mușchilor netezi, mușchiului cardiac și epiteliului glandular după realizarea sinapsei în ganglionii periferici [3];
   - furnizează baza anatomică pentru excitarea și inhibarea reciprocă a mușchilor agoniști și antagoniști, esențială în activitatea coordonată eficientă;
   - moderează tonusul muscular, care constituie activitatea de bază prin care se realizează toate activitățile musculare [2];
3. medierea reflexelor spinale:
   - fibrele senzoriale activează neuronii motori din cornul anterior (*cornu anterius*) direct sau prin interneuroni;
   - produce contracții musculare rapide și involuntare (reflexe).

3.4. Morfologia externă

3.4.1. *Conformație externă*

Măduva spinării are lungime cuprinsă între 42 și 45 cm [5] și greutate de aproximativ 35 g. Lățimea sa variază, având un minim de aproximativ 0,34 cm în regiunea toracică și un maxim de circa 1,27 cm în zonele corespunzătoare segmentelor C3-T1, respectiv L1-S3. Din punct de vedere morfologic, MS are formă cilindrică, ușor turtită anteroposterior [11], și culoare cenușie [13]. Prezintă două protuberanțe, denumite protuberanța

Scanned with OKEN Scanner

cervicală (*intumescentia cervicalis*, C3-T1), respectiv lombosacrală (*intumescentia lumbosacralis*, L1-S3), ce corespund zonelor cu densitate crescută de neuroni motori inferiori implicați în alcătuirea plexurilor nervoase destinate membrelor [2-5].

MS prezintă pentru descriere două fețe: anterioară și posterioară.

Fața anterioară a MS prezintă următoarele elemente:

- *fisura mediană anterioară* (*fissura mediana anterior*):
  - spațiu proeminent, adânc, clar delimitat;
  - împarte porțiunea anterioară a MS în două jumătăți simetrice;
  - prezintă fibre fine de *pia mater*;
  - conține ramurile arterei spinale anterioare (*a. spinalis anterior*, ASA);
- *șanțul anterolateral* (*sulcus anterolateralis*):
  - reprezintă zona de emergență a rădăcinii anterioare (fibre motorii);
  - dispunerea neregulată a zonelor de emergență a rădăcinilor ventrale (*radix anterior nervi spinalis*) determină o demarcație imprecisă a șanțului anterolateral.

Fața posterioară a MS prezintă următoarele elemente:

- *șanțul median posterior* (*sulcus medianus posterior*):
  - împarte porțiunea posterioară a MS în două jumătăți simetrice;
  - prezintă un strat fin de *pia mater*, numit sept posterior median (*septum medianum posterius*) [3];
- *șanțul posterolateral* (*sulcus posterolateralis*):
  - prezent pe toată lungimea MS;
  - reprezintă zona de intrare a rădăcinii dorsale (*radix posterior nervi spinalis*) (fibre senzitive);
- *șanțul intermediar* (*sulcus intermedius posterior*):
  - prezent doar în regiunile cervicală și toracică superioară;
  - localizat între șanțul median posterior și șanțul posterolateral [13];
  - pe secțiune transversală, șanțul intermediar se află între *fasciculul gracilis* (*fasciculus gracilis*), dispus medial, și *fasciculul cuneatus* (*fasciculus cuneatus*), dispus lateral [3].

3.4.2. Organizarea segmentară a măduvei spinării

Din punct de vedere anatomofuncțional, MS este împărțită în 31 de segmente medulare. Fiecare segment corespunde unei perechi de nervi spinali, care deservesc anumite teritorii ale corpului.

Cele 31 de segmente medulare sunt împărțite după cum urmează:

- 8 cervicale;
- 12 toracice;
- 5 lombare;
- 5 sacrale;
- 1 coccigian.

Fiecare segment (cu excepția primului segment cervical) are o pereche de rădăcini dorsale și ventrale și o pereche de nervi spinali. Segmentul C1 prezintă frecvent o rădăcină dorsală hipoplazică, chiar absentă [11].

Scanned with OKEN Scanner

3.4.2.1. *Nervii spinali*

Nervul spinal este o structură nervoasă mixtă, cu rol de legătură între MS (SNC) şi periferie (receptori, efectori) [10]. Nervii spinali prezintă o dispunere simetrică şi transversală, conţin două tipuri de fibre (aferente şi eferente) şi se formează la nivelul foramenului intervertebral prin unirea a două rădăcini funcţional distincte.

Nervul spinal este format din două rădăcini (dorsală, ventrală), trunchi şi cinci ramuri.

Cele două rădăcini ale nervilor spinali sunt agregate de şase-opt fascicule adiacente, ataşate fiecărui segment medular [12]:

- *rădăcina ventrală*:
  - asociată căii eferente; corpii neuronilor eferenţi sunt localizaţi în substanţa cenuşie (*substantia grisea*);
  - conţine:
    - fibre motorii preganglionare autonome (corpurile celulare ale fibrelor motorii se află la nivelul cornului ventral [9]);
    - axoni ai neuronilor motori care conţin:
      - fibre α (de diametru mare) care inervează fibrele musculare striate extrafusale;
      - fibre γ care inervează fibrele neuromusculare striate intrafusale [13].
- *rădăcina dorsală*:
  - asociată căii aferente; corpii neuronilor aferenţi se află în ganglionii rădăcinilor dorsale;
  - conduc informaţia de la receptorii senzoriali periferici spre MS şi TC [12];
  - conţine fibre senzitive organizate somatotopic, cu dispunerea fibrelor de diametru mare medial faţă de cele cu diametru mai mic; corpurile celulare ale fibrelor nervoase formează ganglionii rădăcinilor dorsale (*ganglion spinale*) [9]:
    - fibre aferente de diametru mare (Ia, Ib): sunt mielinizate; transmit informaţii de la fusurile neuromusculare şi organele tendinoase Golgi, asigurând componenta aferentă a reflexelor de întindere musculară;
    - fibre aferente de diametru mediu (A-β): transmit informaţii de la mecanoreceptorii aflaţi la nivelul pielii şi articulaţiilor;
    - fibre de diametru mic (A-δ): sunt slab mielinizate; transmit senzaţii termice şi nociceptive;
    - fibre nemielinizate (tip C): transmit senzaţii termice şi nociceptive [13].
- *ganglionul rădăcinii dorsale*:
  - se formează în apropierea joncţiunii dintre cele două rădăcini;
  - senzitiv;
  - conţine corpul unor neuroni pseudounipolari:
    - dendritele culeg informaţii din periferie;
    - axonul transmite informaţia către neuronii din cornul dorsal (*cornu posterius*);
    - *nu se realizează nicio sinapsă la nivelul* ganglionului spinal [8].

  Observaţie: Sub nivelul unde se termină MS, rădăcinile nervilor spinali coboară sub forma *cauda equina* (*cauda equina*) [12];
- *ramurile nervului spinal* [5]:
  - ram primar dorsal (*ramus posterior nervi spinalis*) care conţine o ramură senzorială medială şi o ramură motorie laterală; inervează segmentar tegumentul regiunii posterioare a corpului şi muşchii paraspinali;

Scanned with OKEN Scanner

- ram primar ventral (*ramus anterior nervi spinalis*) mai voluminos comparativ cu ramul primar dorsal; contribuie la formarea plexurilor brahial (*plexus brachialis*) şi lombosacrat (*plexus lumbosacralis*); inervează tegumentul şi muşchii regiunii anterioare a corpului; emite ramuri segmentare – nervii intercostali (*nervi intercostales*) [13];
- ram comunicant alb: face legătura între nervul spinal şi lanţul ganglionar simpatic; prezent doar la anumite niveluri spinale;
- ram comunicant cenuşiu;
- ram meningeal: reintră în canalul vertebral pentru a inerva meningele, ligamentele şi periostul [11].

Nervii spinali care se distribuie regiunilor cervicale, membrului superior şi membrului inferior se anastomozează formând plexuri; dispunerea în plexuri permite inervaţia multiplă a unui muşchi, astfel încât, în cazul unui traumatism la nivelul unui segment medular, muşchiul va fi parţial inervat de fibre provenind din alte segmente medulare, păstrându-se funcţia motorie [9].

În funcţie de segmentul MS, la ieşirea nervilor spinali din canalul vertebral, aceştia au poziţie diferită în raport cu vertebrele:

- nervul C1: traiect prin spaţiul atlantooccipital;
- nervii C2-C7: traiect superior pediculilor vertebrelor corespunzătoare;
- nervul C8: traiect inferior pediculului vertebrei C7 şi superior pediculului vertebrei T1;
- nervii T1-T12, L1-L5, Ccg: traiect inferior pediculilor vertebrelor corespunzătoare.

Sub limita inferioară a MS, rădăcinile lombosacrale formează *cauda equina*, cu dispunerea centrală a segmentelor caudale; *cauda equina* înconjoară *filum terminale* [8, 10].

Dermatomerul reprezintă regiunea cutanată inervată senzitiv de fibrele aferente provenite dintr-o singură rădăcină dorsală (un singur segment spinal); fiecare dermatomer corespunde unui nerv spinal specific. Rădăcinile nervilor spinali au organizare segmentară, iar dermatomerele vor avea aceeaşi organizare [4]. Cu toate acestea, dermatomerele nu prezintă o delimitare precisă şi se suprapun cu dermatomerele adiacente [9]. Cunoaşterea dermatomerelor permite evaluarea corectă a unei leziuni radiculare unice [10].

Miotomul reprezintă grupul de muşchi inervaţi de fibrele motorii provenite dintr-un singur segment al măduvei spinării (sau dintr-o rădăcină ventrală corespunzătoare) [2].

3.5. Morfologia internă

3.5.1. *Consideraţii generale*

Pe secţiune transversală, MS apare uşor eliptică, cu diametrul transversal mai mare, şi două tipuri de substanţă nervoasă: cenuşie şi albă.

Substanţa cenuşie este alcătuită din corpi neuronali [11], celule gliale de susţinere şi vase de sânge [14]. Substanţa cenuşie este dispusă în jurul canalului central, în forma

Scanned with OKEN Scanner

literei „H", fiind organizată din punct de vedere anatomofuncțional în coarne (anterior, lateral și posterior) și comisura cenușie (*substantia intermedia centralis*):

- coarnele anterioare: conțin corpii celulari ai neuronilor motori;
- coarnele posterioare (*cornu posterius*): conțin celule implicate în căile senzoriale;
- coarnele laterale (*cornu laterale*): conțin corpii celulari ai neuronilor simpatici; prezente exclusiv în regiunile toracică și lombară superioară;
- comisura cenușie:
  - zonă de legătură între substanța cenușie din fiecare parte a MS;
  - prezintă canalul central, fiind divizată de acesta în comisura cenușie anterioară (*commissura grisea anterior*) și comisura cenușie posterioară (*commissura grisea posterior*);
  - canal de calibru îngust, la nivelul căruia se găsește lichid cefalorahidian (*liquor cerebrospinalis*, LCR);
  - superior comunică cu ventriculul IV (*ventriculus quartus*);
  - inferior se extinde în *filum terminale* pe lungime de 5-6 mm [13];
  - poziția variază în funcție de nivelul regional spinal:
    - central în măduva lombară superioară;
    - anterior de linia mediană în măduva cervicală (*pars cervicalis medullae spinalis*) și toracică (*pars thoracica medullae spinalis*);
    - posterior de linia mediană în *conus medullaris*;
  - prezintă ventriculul terminal (*ventriculus terminalis*): dilatație fuziformă a canalului spinal, dispusă în regiunea conusului, cu lungime de 10 mm și formă triunghiulară pe secțiune transversală [10].

Substanța albă (*substantia alba*) este constituită din axonii fasciculelor de fibre cu orientare longitudinală [11], celule gliale și vase de sânge [14], fiind dispusă în jurul substanței cenușii. Anatomofuncțional este organizată în coloane și comisuri separate de coarnele dorsale și ventrale ale substanței cenușii:

- comisura albă ventrală (*commissura alba anterior*): se află ventral de canalul central [12];
- comisura albă posterioară (*commissura alba posterior*): se află dorsal de canalul central;
- coloanele posterioare/dorsale (*funiculus posterior*): conțin tracturi care transmit senzații de presiune, vibrație, poziție, mișcare și atingere;
- coloanele anterioare/ventrale (*funiculus anterior*): conțin fibre motorii descendente care formează tracturi motorii;
- coloanele laterale (*funiculus lateral*) conțin:
  - tracturi spinotalamice (*tractus spinothalamicus*) care transmit alte senzații către talamus;
  - tracturi spinocerebeloase anterior, respectiv posterior (*tractus spinocerebellaris anterior*, *tractus spinocerebellaris posterior*) care transmit senzații către CRBL;
  - tracturi motorii descendente [10].

Fibrele nervoase cu origini, terminații și funcții comune sunt organizate în tracturi sau fascicule și se împart în două tipuri de fibre:

- scurte (intersegmentare/propriospinale), care conectează segmente medulare adiacente sau îndepărtate; mediază coordonarea intersegmentară; ocupă o bandă îngustă situată

Scanned with OKEN Scanner

imediat periferic față de substanța cenușie, cunoscută sub denumirea de *fasciculus proprius*;
- lungi, care realizează legătura dintre MS și encefal (*encephalon*) și formează tracturile ascendente și descendente ale MS [12].

Dimensiunea și forma substanței cenușii, respectiv a substanței albe variază în funcție de nivelul spinal (vezi tabelul 3.1).

Tabelul 3.1. Dimensiunea și forma substanței cenușii și ale substanței albe în funcție de nivel

Substanța cenușie	*Substanța albă*
• cel mai bine dezvoltată în regiunile protuberanțelor cervicale și lombare • în regiunea cervicală, coloana de substanță cenușie dorsală prezintă lățime mai redusă comparativ cu cea ventrală; substanța cenușie ventrală prezintă o lărgire accentuată în ultimele patru segmente cervicale • în regiunea toracică, ambele coloane de substanță cenușie sunt înguste; este prezentă și o coloană laterală de substanță cenușie • la nivelul regiunii lombare, ambele coloane de substanță cenușie se lărgesc • în regiunea *conus medullaris*, substanța cenușie este dispusă sub forma a două mase ovale unite printr-o comisură cenușie lată [10-11]	• relativ masivă în regiunea cervicală • volumul scade progresiv către nivelurile inferioare ale MS [10-11]

3.5.2. *Organizarea substanței cenușii*

3.5.2.1. *Considerații generale*

Substanța cenușie a MS este organizată în coarne dispuse la interiorul substanței albe, cu dispoziție simetrică, unite printr-o comisură dispusă transversal:
- *cornul dorsal*, similar rădăcinii dorsale a nervului spinal, mediază senzația prin:
  - aferențe somatice generale (GSA) și aferențe viscerale generale (GVA):
  - eferențe spre cornul ventral;
- *cornul ventral*, similar rădăcinii ventrale, mediază funcția motorie:
  - corpii neuronali trimit eferențe somatice generale (GSE) către rădăcinile ventrale;
- *cornul lateral* (*cornu lateralis*):
  - aferențe viscerale generale (GVA);
  - eferențe viscerale generale (GVE).

Nucleii de la un anumit segment medular pot primi aferențe de la:
- un centru nervos superior: axoni descendenți de la TC sau CRBL;
- un centru nervos medular: rădăcini dorsale ale aceluiași segment medular sau de la un segment rostral sau de la un segment caudal;
- interneuroni ale aceluiași segment medular, de la un segment rostral sau de la un segment caudal [14].

Scanned with OKEN Scanner

3.5.2.2. *Nucleii substanței cenușii*

Substanța cenușie este organizată la interior sub formă de coloane nucleare. Nucleii reprezintă aglomerări de corpi neuronali cu formă, funcție și dimensiuni similare și pot fi observați macroscopic pe secțiune transversală.

Coloanele nucleare se observă pe secțiune longitudinală și pot varia ca lungime, în funcție de segmentul MS (vezi tabelul 3.2).

Laminele lui Rexed. În secțiune transversală, substanța cenușie spinală este împărțită de Rexed în 10 lamine distincte:

- lamine superficiale: implicate predominant în semnalizarea durerii;
- lamine profunde: contribuie la procesarea informațiilor nociceptive și a altor tipuri de sensibilități.

Laminele cornului posterior: lamine I-IV, esențiale pentru procesarea senzorială.

- Lamina I – nucleul marginal (*nucleus marginalis: lamina spinalis I*):
  - strat subțire de celule mari;
  - transmite informații despre stimulii dureroși către talamus [11];
  - conține concentrații crescute de substanță P – neuropeptid implicat în medierea sensibilității dureroase [15].
- Lamina II – substanța gelatinoasă (*substantia gelatinosa: lamina spinalis II*):
  - situată la vârful cornului dorsal;
  - primește colaterale de la fibre aferente mielinizate de diametru mic (Aδ) și fibre nemielinizate (C), implicate în nocicepție [12];
  - conține neuroni mici, dens distribuiți, cu rol în reglarea stimulului aferent la nivelul MS;
  - conține concentrații crescute de substanță P [15];
  - la nivelul substanței gelatinoase aferențele senzitive, interneuronii și căile descendente din creier interacționează pentru a modula transmiterea impulsurilor nociceptive către neuronii tracturilor spinotalamice și spinoreticulare (*tractus reticulospinalis anterior*) [12].
- Lamina III – nucleul propriu (*nucleus proprius: lamina spinalis III*):
  - majoritatea corpilor neuronali care formează tracturile ascendente;
  - modularea informațiilor nociceptive ascendente prin interacțiuni sinaptice în cornul dorsal este adesea denumită „controlul tip poartă" al durerii.
- Lamina IV (*lamina spinalis IV*):
  - conglomerat de neuroni mari;
  - corespunde nucleului propriu al cornului posterior.
- Laminele V și VI (*laminae spinalis V et VI*):
  - conțin neuroni de dimensiuni medii și mari;
  - funcții:
    - primesc informații de la fibre aferente care transmit informații proprioceptive și alte informații senzoriale;
    - transformă inputul senzorial în output motor;
- coloana lui Clarke (T1-L3):
  - celule mari din lamina VI;
  - proiectează către CRBL prin tractul spinocerebelos posterior [12].

Scanned with OKEN Scanner

Laminele cornului anterior

- Laminele VII şi VIII (*laminae spinalis VII et VIII*):
  - conţin interneuroni implicaţi în circuitul reflex şi controlul motor;
  - lamina VII: asociată laminei IX (controlează muşchii membrelor);
  - ambele lamine sunt dezvoltate la nivelul protuberanţelor MS [11];
  - lamina VII are ca echivalenţi nucleari: nucleul dorsal al lui Clarke (*nucleus thoracicus*, nucleu al cornului dorsal) şi nucleii intermediomedial, respectiv nucleul intermediolateral (nuclei ai cornului lateral) [14];
  - lamina VII conţine mai multe grupuri celulare importante:
    - la nivelul C8-L3, se găsesc celulele coloanei lui Clarke (nucleul toracic, nucleul dorsal), care reprezintă originea fibrelor ascendente ale tractului spinocerebelar dorsal şi primesc input aferent de la fusurile musculare, organele Golgi ale tendoanelor, receptorii tactili şi de presiune;
    - la nivel toracic şi lombare superioare, partea laterală a laminei VII conţine neuroni simpatici preganglionari care constituie cornul lateral;
    - la nivel S2-S4, conţine neuroni parasimpatici preganglionari [12].
  - lamina VIII: asociată laminei IX M (controlează muşchii trunchiului şi gâtului).
- Laminele IX şi IX M (*laminae spinalis IX et IX M*):
  - conţin corpii celulari ai neuronilor motori pentru muşchii somatici;
  - lamina IX: asigură inervaţia muşchilor membrelor; neuronii sunt dispuşi lateral [12];
  - lamina IX M: asigură inervaţia muşchilor trunchiului şi gâtului (musculatura axială); neuronii sunt localizaţi medial.
- Lamina X (*lamina spinalis X*):
  - suprafaţă mică în periferia canalului central;
  - conţine neuroni care proiectează în partea controlaterală a MS;
  - include neuroni din nucleii comisurali anterior şi posterior [11].

Scanned with OKEN Scanner

Tabelul 3.2. Dispoziția longitudinală a nucleilor de la nivelul MS (adaptat după DeMyer [14])

	Corn dorsal			Corn intermediar		Corn ventral					
	Substanța gelatinoasă	Nucleu propriu al cornului dorsal	Nucleu dorsal al lui Clarke	Nucleu intermedio-lateral	Nucleu inter-mediomedial	Nucleu parasimpatic sacral	Nucleu motor medial	Nucleu motor lateral	Nucleu motor retrodorsal	Nucleu frenic	Nucleu spinal accesor
C1											
C2											
C3											
C4											
C5											
C6											
C7											
C8											
T1											
T2											
T3											
T4											
T5											
T6											
T7											

Scanned with OKEN Scanner

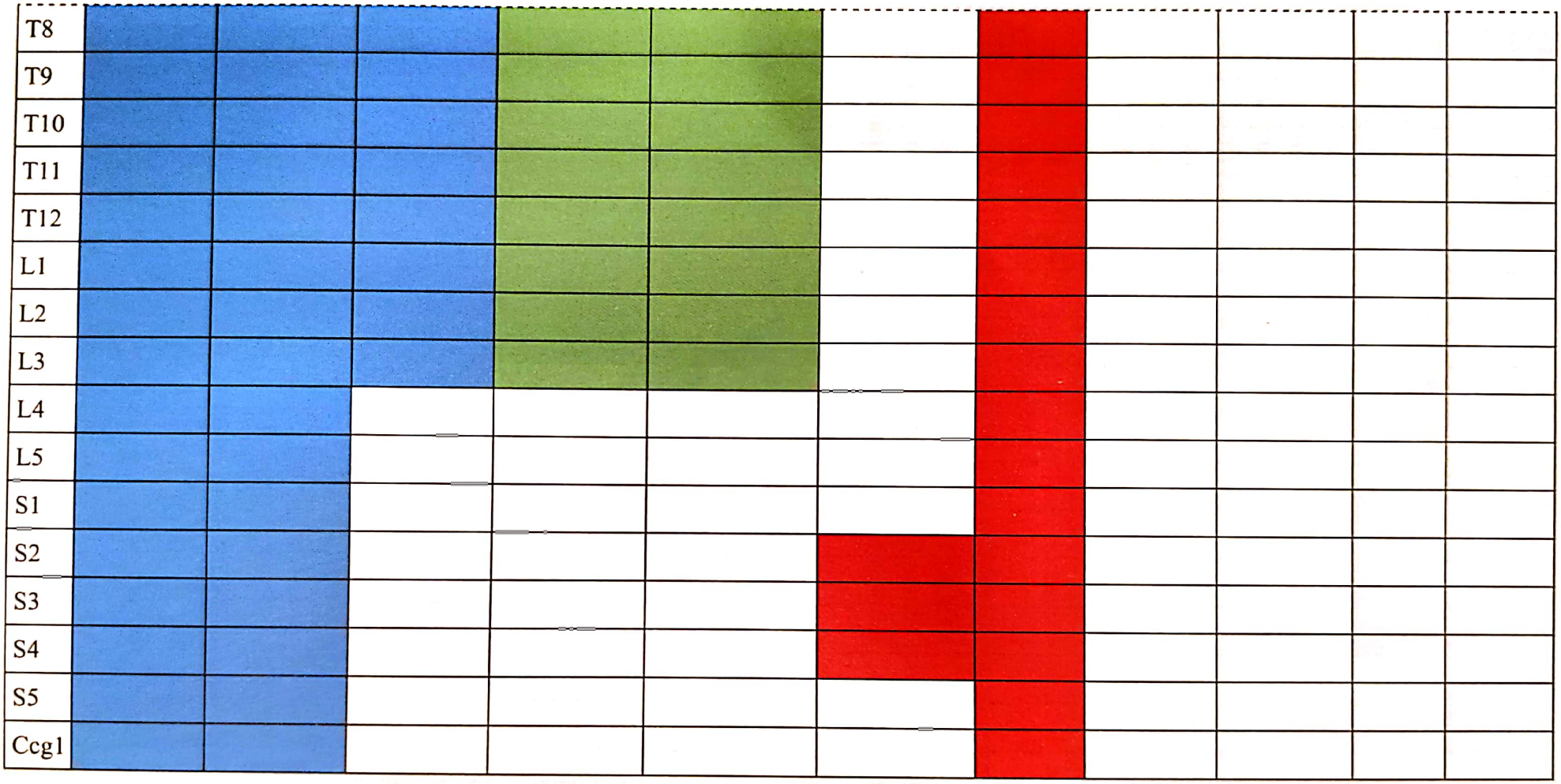

Scanned with OKEN Scanner

Fibrele aferente care pătrund prin rădăcinile dorsale se divid în ramuri ascendente şi descendente. În majoritatea cazurilor, formează sinapse în apropierea punctului de intrare, dar pot avansa pe distanţe variabile de-a lungul fasciculului dorsolateral (*tractus posterolateralis*, tractul Lissauer), situat superficial faţă de vârful cornului dorsal; pot stabili contacte sinaptice la nivelul mai multor segmente din substanţa cenuşie medulară; se ramifică la nivelul întregii substanţe cenuşii; densitatea cea mai mare a acestor proiecţii se găseşte în cornul dorsal; aferenţele cutanate se termină cu precădere în laminele superficiale (dorsale); aferenţele proprioceptive şi cele musculare se proiectează, în principal, în laminele profunde.

Organizarea cornului dorsal

Laminele cornului dorsal sunt:

- lamina I – nucleul dorsomarginal (*nucleus marginalis*);
- lamina II – substanţa gelatinoasă a lui Rolando;
- laminele III, IV, V – nucleul propriu al cornului dorsal (*nucleus proprius*);
- lamina VII – nucleul dorsal al lui Clarke.

La nivelul şanţului dorsolateral, axonii rădăcinilor dorsale se separă în funcţie de dimensiuni în:

- fascicul lateral (axoni de dimensiuni mici), alcătuit majoritar din fibre de tip C, nemielinizate, şi fibre de tip A-δ, slab mielinizate; mediază sensibilitatea dureroasă şi sensibilitatea termică;
- fascicul medial (axoni de dimensiuni mai mari), alcătuit din fibre de tip A, mielinizate; mediază sensibilitatea kinestezică, sensibilitatea proprioceptivă şi sensibilitatea tactilă fină; fibrele se ramifică în ramuri ascendente care fac sinapsă în nuclei *gracilis* şi cuneat şi ramuri orizontale care se distribuie laminelor II, III, IV (mediază sensibilitatea tactilă), nucleului dorsal al lui Clarke şi altor părţi de la nivelul laminelor VII şi VIII (mediază sensibilitatea proprioceptivă) şi laminei IX (mediază reflexele monosinaptice de întindere) [14].

O parte dintre fibre decusează în substanţa cenuşie controlaterală, dar majoritatea păstrează poziţia ipsilaterală [11].

Organizarea cornului ventral

Laminele cornului ventral sunt:

- lamina VII conţine:
  - nucleul intermediomedial (*nucleus intermediomedialis*):
    - primeşte aferenţe generale viscerale (GVA) de la nivelul rădăcinilor dorsale;
    - transmite informaţii către nucleul intermediolateral (*nucleus intermediolateralis*);
  - nucleul intermediolateral reprezintă originea axonilor fibrelor eferenţelor viscerale generale preganglionare simpatice;
- lamina VIII:
  - primeşte fibre suprasegmentare şi de la nivelul rădăcinii dorsale;
  - are conexiuni cu neuronii cornului motor;
  - împreună cu fibre de la nivelul altor lamine contribuie la formarea tracturilor spinotalamice;
- lamina IX mediază inervaţia muşchilor scheletici prin două coloane de neuroni:
  - coloana laterală de neuroni care acţionează asupra muşchilor apendiculari;
  - coloana medială de neuroni care acţionează asupra muşchilor axiali;

Scanned with OKEN Scanner

- la nivelul regiunilor cervicale și lombosacrate, neuronii localizați dorsolateral inervează mușchii mâinii și piciorului;
- conține două tipuri de neuroni:
  - *motoneuronii alfa (α)*:
    - neuroni multipolari;
    - cei mai mari de la nivelul sistemului nervos: diametru 12-20 μm;
    - viteză foarte mare de conducere: 70-120 m/s;
    - inervează doar fibre musculare striate prin intermediul unităților motorii.

    Inhibiția motoneuronilor α se face prin intermediul neuronilor Renshaw, un grup de interneuroni localizați la nivelul cornului ventral [15]:
    - mecanism de acțiune: când motoneuronii descarcă impulsuri, colateralele activează celulele Renshaw, care generează o serie de potențiale de acțiune; activarea neuronilor Renshaw determină inhibiția motoneuronilor ai aceluiași mușchi, precum și ai altor mușchi sinergici;
    - rol: limitează rata de descărcare a neuronilor motori și restricționează activitatea motorie la neuronii motori cel mai intens excitați.

    Excitația motoneuronilor are loc prin intermediul impulsurilor trimise de la nivelul fusurilor neuromusculare [14].
  - *motoneuronii gamma (γ)*:
    - neuroni mici: diametru 2-8 μm;
    - viteză de conducere: 10-50 m/s;
    - inervează fibre musculare specializate de la nivelul fusurilor neuromusculare.

Unitatea motorie reprezintă cea mai mică unitate funcțională a sistemului neuromuscular, alcătuită din motoneuron, axonul motoneuronului și fibrele musculare pe care motoneuronul îl inervează. Fiecare fibră musculară este conectată la un terminal axonal unic. Există două tipuri de unități motorii:

- tip 1 alcătuită din motoneuronii mai mici și fibre musculare specializate pe contracție lungă (fibre roșii);
- tip 2 alcătuită din motoneuronii mai mari și fibre musculare specializate pe contracții scurte, rapide și puternice [15].

Fusul neuromuscular este un receptor senzorial specializat implicat în reflexele monosinaptice [16], cu funcție motorie și senzitivă. Situat în interiorul mușchilor scheletici, paralel cu fibrele musculare, are formă cilindrică, cu capete conice, similar unui fus, și dimensiuni de aproximativ 10 mm lungime (aproximativ 1/5 din diametrul unei fibre musculare). Din punct de vedere structural, fusul neuromuscular este alcătuit din fibre intrafusale. Fiecare capăt al fusului neuromuscular este atașat de fibre musculare extrafusale [17].

- Fibrele intrafusale sunt fibre musculare modificate, dispuse într-un mănunchi de 2-14 în interiorul unei capsule lichidiene.
- Fibrele extrafusale sunt fibre ce produc mișcarea musculară și sunt separate de fibrele intrafusale.

Fusul neuromuscular participă la detectarea modificărilor lungimii și vitezei de întindere a mușchilor, contribuind la reglarea tonusului muscular și la coordonarea mișcărilor [16-17].

Reflexul este un răspuns involuntar, stereotip, declanșat de un stimul senzorial, și prezintă următoarele caracteristici:

- este constant din punct de vedere calitativ, producând același tip de răspuns;
- este variabil din punct de vedere cantitativ – în amplitudine și durată.

Scanned with OKEN Scanner

Căile care mediază acţiunile reflexe sunt formate din arcul reflex alcătuit din:

- receptor: neuroni aferenţi care transmit impulsuri de la receptorii senzoriali către SNC;
- centru nervos: aflat în MS sau TC;
- efector: neuroni eferenţi care se extind de la SNC spre organul efectiv (muşchi sau glandă).

În toate reflexele, cu excepţia celor mai simple (reflexele monosinaptice), interneuronii din SNC sunt interpuşi între componentele aferente şi eferente [12]. Orice întrerupere la nivelul oricărei componente a arcului reflex determină absenţa răspunsului reflex [15].

Există mai multe tipuri de reflexe: miotatic (de întindere), tendinos, algic.

Reflexul miotatic este un răspuns reflex involuntar şi stereotip, declanşat de întinderea unui muşchi cu inervaţie intactă, care conduce la contracţia acelui muşchi. Este un *reflex monosinaptic*, important pentru menţinerea tonusului muscular şi a posturii corporale. Este cel mai simplu reflex, deoarece necesită doar doi neuroni pentru formarea arcului reflex monosinaptic alcătuit din:

- receptor: fibre musculare intrafusale de la nivelul fusurilor neuromusculare;
- neuron aferent: neuronul de la nivelul ganglionului spinal;
- centru: MS;
- neuron eferent: neuron motor α;
- efector: fibrele musculare extrafusale [12].

Etapele mecanismului reflexului monosinaptic:

- reflexul începe cu activarea receptorului senzorial specific – fusurile neuromusculare: întinderea fusului neuromuscular ca urmare a contracţiei musculare determină transmiterea unui impuls nervos prin intermediul axonului unui neuron senzorial de tip Ia; acest impuls traversează rădăcina dorsală prin fasciculul medial de fibre;
- neuronul aferent face sinapsă directă cu un neuron motor α în cornul anterior al MS;
- neuronul motor α transmite impulsul de-a lungul axonului său către fibrele musculare extrafusale; impulsul nervos determină contracţia rapidă a fibrelor extrafusale inervate de motoneuronul γ, rezultând contracţia musculară [12, 14-15].

Reflexul tendinos este un reflex monosinaptic, de întindere a unui muşchi, declanşat prin percuţia tendonului unui muşchi. Fiecare reflex tendinos este susţinut de segmente specifice ale MS (vezi tabelul 3.3) şi prezintă un arc reflex similar reflexelor de întindere, cu excepţia neuronilor eferenţi reprezentaţi de neuronii motori α şi γ:

- neuronii γ inervează elementele polare contractile ale fibrelor musculare intrafusale şi au rol în controlul sensibilităţii receptorilor de întindere musculară prin bucla reflex γ:
  - activarea neuronilor motori gamma determină contracţia fibrelor musculare intrafusale;
  - contracţia fibrelor intrafusale generează tensiune asupra terminaţiilor senzoriale;
  - tensiunea aplicată reduce pragul receptorilor de întindere la întinderea externă;
  - aceasta duce la o creştere a sensibilităţii reflexului de întindere.

Reflexul algic este declanşat prin stimularea cutanată nocivă a membrelor, având răspuns flexia şi retragerea membrelor de la stimulul nociv. Este un reflex polisinaptic format din:

- fibre aferente primare care activează interneuronii din substanţa cenuşie a MS;
- interneuronii care excită neuronii motori α;
- neuroni motori α care acţionează asupra muşchilor flexori ai membrelor.

Scanned with OKEN Scanner

Tabelul 3.3. Reflexele tendinoase

Reflex	*Segmentele MS*	*Nerv implicat*	*Percuție*
Reflexul bicipital	C5/C6	Musculocutanat (*nervus musculocutaneus*)	Pe fața anterioară a cotului, lateral de axa mediană, unde m. biceps (*m. biceps*) se poate vedea și simți relaxat înainte de reflex
Reflexul brachioradial	C5/C6	Radial (*nervus radialis*)	În proximitatea pumnului, deasupra m. brahioradial (*m. brachioradialis*), vizibil când mâna este în poziție neutră (semiflexie)
Reflexul tricipital	C6/C7	Radial (*nervus radialis*)	Pe fața posterioară a cotului, deasupra m. triceps brahial (*m. triceps*)
Reflexul cvadricipital	L3/L4	Femural (*nervus femuralis*)	La nivelul tendonului patelar (*lig. patellae*); pacientul trebuie să stea în poziție de ortostatism sau în șezut, cu picioarele suspendate și relaxate, pentru a facilita observarea extensiei piciorului în urma reflexului
Reflexul tendonului lui Ahile	S1/S2	Tibial (*nervus tibialis*)	Pe fața posterioară a gleznei, la nivelul tendonului lui Ahile; pacientul este așezat cu piciorul suspendat și relaxat, pentru a permite extensia piciorului în urma reflexului [18]

Flexia unui membru presupune mișcarea mai multor articulații și necesită acțiunea coordonată a mai multor segmente ale MS; cordonarea este realizată prin ramificarea fibrelor aferente primare și a interneuronilor. Toate formele de stimulare cutanată pot declanșa reflexul flexor. Reflexul flexor este de obicei inhibat de căile descendente cu origine corticală, cu excepția stimulilor dureroși; în anumite condiții patologice, influența inhibitorie descendentă este pierdută, permițând ca stimulările cutanate neînsemnate să provoace retragerea membrelor – reflexul plantar extensor (reflex Babinski) [12].

Reflexul Babinski este un reflex flexor prezent la sugari înainte de mielinizarea tractului corticospinal (*tractus corticospinalis*). După mielinizare, reflexul este suprimat de influențele corticospinale descendente, determinând un răspuns plantar flexor normal la stimulare. Secundar unui traumatism, reflexul poate reapărea. Astfel, un reflex Babinski pozitiv la adult este considerat patognomonic pentru deteriorarea tractului corticospinal [12].

3.5.3. *Organizarea substanței albe*

Substanța albă este organizată în fascicule ascendente și descendente, cu origini la nivelul următoarelor structuri:

- rădăcinile dorsale;
- interneuronii de la nivelul substanței cenușii;
- tegmentul (*tegmentum*) de la nivelul trunchiului cerebral (TC);

Scanned with OKEN Scanner

- cortexul cerebral;
- hipotalamusul (*hypothalamus*) [14].

3.5.3.1. *Căile ascendente*

Fasciculul nervos reprezintă o structură morfologică, respectiv un pachet de axoni sau un mănunchi bine definit de fibre nervoase localizat într-o anumită regiune a substanței albe. Sintagma „cale nervoasă" face referire la funcția și direcția de conducere a informațiilor la nivelul sistemului nervos și descrie un traseu pe care informația este condusă de la nivelul inferior sau al sistemului nervos central către centrii superiori (TC, CRBL, talamus, cortex) sau invers.

Caracteristicile căilor ascendente spinale:

- fasciculele ascendente pot avea traiectul prin coloana dorsală, laterală sau ventrală;
- transmit impulsuri ce provin de la receptori periferici;
- au funcții în:
  - producerea de senzații conștiente somatice prin intermediul:
    - căilor coloanei dorsale (fasciculele *gracilis* și *cuneatus*) ce mediază sensibilitatea tactilă fină;
    - căilor spinotalamice ventrolaterale ce mediază sensibilitatea tactilă, termică și dureroasă;
  - producerea de senzații inconștiente prin:
    - căile spinocerebeloase care transmit informații posturale;
    - căile spinoreticulare care transmit informații către TC pentru medierea reflexelor somatice și viscerale [14].

3.5.3.1.1. *Fasciculele coloanei dorsale*

Coloanele dorsale se află între șanțul median dorsal și cornul dorsal al substanței cenușii și sunt formate din două tracturi, separate incomplet printr-un sept subțire:

- *fasciculus gracilis*, situat medial, este format din fibre care se anastomozează la nivel sacral, lombar și toracic inferior → fibre provenite de la membrele inferioare;
- *fasciculus cuneatus*, situat lateral, este format din fibre care se anastomozează la nivel toracic superior și cervical → fibre provenite de la membrele superioare conțin axonii neuronilor aferenți primari care au intrat în MS prin rădăcinile dorsale ale nervilor spinali; transportă informații preluate din partea ipsilaterală a corpului.

Fibrele celor două fascicule au traiect ascendent către bulbul rahidian și fac sinapsă cu neuronii de ordin II, aflați în nucleii *gracilis* (*nucleus gracilis*) și *cuneatus* (*nucleus cuneatus*) de la nivelul bulbului; axonii neuronilor de ordin II decusează în bulbul rahidian ca fibre arcuate interne; au traiect ascendent prin TC sub denumirea de lemnisc medial (*lemniscus medialis*).

Lemniscul medial realizează sinapsa cu neuronii de ordin III în nucleul ventral posterolateral al talamusului. Neuronii de ordin III se proiectează către cortexul somatosenzitiv, situat în girusul postcentral (*gyrus postcentralis*) al lobului parietal (*lobus parietalis*).

Tracturile nervoase transmit impulsuri aferente asociate propriocepției și sensibilității epicritice [9, 11-12] (vezi tabelul 3.4).

Scanned with OKEN Scanner

Tabelul 3.4. Fasciculele coloanei dorsale
(după Rea, Waxman și Netter [9, 11-12, 15])

Tracturile dorsale	*Fasciculului cuneatus*	*Fasciculul gracilis*
Receptor	Corpusculii Pacini și Meissner; fusuri neuromusculare și organe tendinoase Golgi	
Neuron I	Ganglionul rădăcinii dorsale – superior T6	Ganglionul rădăcinii dorsale – inferior T6
Neuron II	Nucleul *cuneatus* (MS)	Nucleul *gracilis* (MS)
Neuron III	Nucleul ventral posterolateral (talamus)	Nucleul ventral posterolateral (talamus)
Decusație	La nivelul TC	La nivelul TC
Funcție	Sensibilitatea tactilă fină, vibrația și informații proprioceptive de la nivelul ½ superioare a corpului	Sensibilitatea tactilă fină, vibrația și informații proprioceptive de la nivelul ½ inferioare a corpului

3.5.3.1.2. *Fasciculele spinotalamice*

Tractul spinotalamic, aflat lateral și ventral față de cornul ventral al substanței cenușii medulare [12], este format din două componente separate, care transmit informații diferite: *tractul spinotalamic ventral* (*tractus spinothalamicus anterior*) și *tractul spinotalamic lateral* (*tractus spinothalamicus lateralis*):

- tractul spinotalamic ventral transmite informații legate de tact grosier și presiune; fibrele acestuia transmit impulsul nervos prin diviziunea medială a rădăcinilor dorsale;
- tractul spinotalamic lateral transmite informații legate de temperatură și durere; fibrele acestuia transmit impulsul nervos prin tractul dorsolateral al lui Lissauer. Tractul spinotalamic conține axonii neuronilor aferenți primari care au intrat în MS prin rădăcinile dorsale ale nervilor spinali și transportă informații preluate din partea controlaterală a corpului:
  - sinapsa neuronului de ordin I cu a neuronului de ordin II are loc în cornul dorsal controlateral;
  - axonii neuronului de ordin II decusează, se orientează spre partea opusă a măduvei spinării, traversează prin comisura albă ventrală și intră în tractul spinotalamic contralateral;
- axonii tractului spinotalamic lateral decusează la nivelul aceluiași segment medular;
- axonii tractului spinotalamic ventral pot decusa la nivelul unor segmente medulare superioare;
- la nivelul TC, fibrele spinotalamice se află în proximitatea lemniscului medial și sunt cunoscute sub denumirea de lemnisc spinal (*lemniscus spinalis*); sinapsa cu neuronii de ordinul III are loc în nucleul ventral posterior al talamusului;
- neuronii de ordinul III se proiectează spre cortexul somatosenzitiv (vezi tabelul 3.5).

Tabelul 3.5. Tracturile spinotalamice
(după Rea, Waxman și Netter [9,11-12,15])

Tracturile spinotalamice	*Ventral/Lateral*
Receptor	Terminații axonale nervoase, receptori Merkel, corpusculi Meissner, receptori Ruffini
Neuron I	Ganglionul rădăcinii dorsale

Scanned with OKEN Scanner

Neuron II	Substanţa gelatinoasă (lamina II) şi nucleul propriu (laminele III, IV, V)
Neuron III	Nucleul talamic ventral posterior (talamus)
Decusaţie	La nivelul comisurii ventrale albe
Funcţie	Mediază sensibilitatea tactilă grosieră, termică şi dureroasă

3.5.3.1.3. *Fasciculele spinocerebeloase*

Fibrele spinocerebeloase transmit informaţia proprioceptivă prin intermediul a patru căi, deservite de câte doi neuroni:

- două căi transmit informaţii de la membrul superior prin:
  1. tractul cuneocerebelos (*fibrae cuneocerebellares*):
     - traiect ascendent ipsilateral în fasciculul *cuneatus*;
     - sinapsă în bulbul rahidian, lateral de nucleul *cuneatus* principal, într-un grup de celule cunoscut sub denumirea nucleu cuneat lateral (*nucleus cuneatus accessorius*; nucleu cuneat extern, nucleu cuneat accesor);
     - axonii neuronului de ordin II intră în CRBL prin pedunculul cerebelos inferior (*pedunculus cerebellaris inferior*);
  2. tractul rostral;
     - traiect ascendent, ipsilateral în funiculul lateral;
     - intră în CRBL prin pedunculul inferior;
- două căi transmit informaţii de la membrul inferior prin:
  3. tractul dorsal:
     - situat pe suprafaţa dorsolaterală a MS;
     - fibrele provin dintr-un grup proeminent de celule în lamina VII a segmentelor măduvei T1-L2, cunoscut sub denumirea nucleu toracic (*nucleus thoracicus*; nucleul lui Clarke, coloana lui Clarke);
     - axonii au traiect ascendent, ipsilateral, şi intră în CRBL prin pedunculul cerebelos inferior.
  4. tractul ventral:
     - situat pe suprafaţa ventrolaterală a MS;
     - fibrele provin din celule de la nivelul măduvei lombosacrale;
     - fibrele decusează, au traiect ascendent pe partea controlaterală a MS şi intră în CRBL prin pedunculul cerebelos superior (*pedunculus cerebellaris superior*);
     - unii axoni traversează din nou substanţa albă cerebeloasă (*substantia alba cerebelli*) [11-12] (vezi tabelul 3.6).

Tabelul 3.6. Tracturile spinocerebeloase
(după Rea, Waxman şi Netter [9, 11-12, 15])

Tractul spinocerebelos	*Dorsal*	*Cuneocerebelos*	*Rostral*	*Ventral*
Receptor	Fusuri neuromusculare, organe tendinoase Golgi			
Neuron I	Ganglionul rădăcinii dorsale a membrului inferior	Ganglionul rădăcinii dorsale a membrului superior	Ganglionul rădăcini dorsale a membrului superior	Ganglionul rădăcinii dorsale a membrului inferior
Neuron II	Nucleul lui Clarke	Nucleul cuneat accesor	Substanţa gri	Substanţa gri

Scanned with OKEN Scanner

Decusație	–	–	La nivel MS	La nivel MS și ulterior la nivelul punții
Funcție	Coordonează postura și mișcarea musculaturii membrului inferior	Coordonează postura și mișcarea musculaturii membrului superior	Implicat în ajustarea posturală	Implicat în ajustarea posturală
Observații		Deoarece nucleul lui Clarke nu este prezent deasupra nivelului C8, fibrele care intră de la nivelul membrelor superioare traversează prin fasciculul *cuneatus*, unde fac sinapsă în nucleul cuneat accesor		Decusează de două ori

3.5.3.1.4. *Sistemul reticulospinal*

Sistemul reticulospinal reprezintă o cale descendentă suplimentară, filogenetic mai veche, prin care impulsul senzorial nociceptiv este transmis centrilor superiori. Acesta prezintă o organizare somatotopică limitată și este considerat ruta prin care durerea surdă este transmisă către nivelul conștient al percepției. Anumiți neuroni de ordin II, aflați la nivelul cornului dorsal, cu traiect ascendent spre regiunea ventrolaterală a MS, fac sinapsă în formația reticulată a TC (preponderent la nivelul bulbului rahidian). Fibrele reticulotalamice au traiect ascendent spre nucleii intralaminari ai talamusului, care, la rândul lor, activează cortexul cerebral.

3.5.3.2. *Căile descendente*

Căile descendente sunt căi motorii cu originea:

- la nivel spinal: căi scurte și intersegmentare, respectiv colaterale descendente ale axonilor rădăcinilor dorsale;
- la nivel supraspinal: tracturi cu originea la nivel cortical sau la nivelul TC (*tectum* și *tegmentum*) [14].

În funcție de traiect, se împart în căi piramidale și extrapiramidale:

- căile piramidale: mediază contracția voluntară a mușchilor scheletici;
- căile extrapiramidale: mediază mișcarea involuntară și reflexele; nu acționează prin țintirea specifică a neuronilor motori, ci prin modularea și reglarea acestora [9].

3.5.3.2.1. *Căile piramidale*

Tractul piramidal are originea la nivelul cortexului cerebral motor, mediază contracția voluntară a mușchilor scheletici și este alcătuit din două componente: tractul corticobulbar (*fibrae corticonucleares bulbi*) și tractul corticospinal (*fibrae corticospinales*).

Scanned with OKEN Scanner

Tractul corticospinal:

- origine:
  - cortex motor primar (aria 4), premotor (ariile 5, 6), motor suplimentar (ariile 1, 3, 2);
  - regiunea motorie cingulată – lob frontal (*lobus frontalis*);
- traiect:
  - traversează porțiunea posterioară a capsulei interne (*capsula interna*);
  - continuă în pedunculii bazali (*crus cerebri*) ai mezencefalului (*mesencephalon*) și traversează puntea (*pons*);
  - după ce se descompune în fascicule, se reasamblează și creează tractul piramidal (*tractus pyramidalis*) în proeminența de la nivelul bulbului rahidian (*pyramis medullae oblongatae* – piramida bulbară);
  - la extremitatea caudală a bulbului are loc decusația piramidelor (*decussatio pyramidum*), de unde:
    - 85% din fibre traversează în jumătatea dorsală a funiculului lateral și formează tractul corticospinal lateral;
    - 15% din fibre formează tractul corticospinal ventral, traversează în porțiunea medială a funiculului ventral;
- terminație: în MS; majoritatea axonilor se termină în substanța cenușie intermediară și în cornul ventral [9, 15].

Tractul corticobulbar:

- origine: girusul precentral ventral al cortexului cerebral (aria 4,6);
- traiect:
  - similar cu tractul corticospinal prin capsula internă;
  - unele fibre traversează prin tegmentul bulbului rahidian și pontin (*tegmentum pontis)*
  - pe măsură ce coboară, se emit ramuri către nucleii motori ai nervilor cranieni;
- terminație:
  - nervul trigemen (*nervus trigeminus*, CN V);
  - nervul facial (*nervus facialis*, CN VII);
  - nervul vag (*nervus vagus*, CN X);
  - nervul accesor spinal (*nervus accessorius*, CN XI);
  - nervul hipoglos (*nervus hypoglossus*, CN XII) [9, 15].

3.5.3.2.2. *Căile extrapiramidale*

Tracturile extrapiramidale sunt:

- tractul vestibulospinal lateral (*tractus vestibulospinalis lateralis*) și medial (*tractus vestibulospinalis medialis*);
- tractul olivospinal (*fasciculus olivospinalis*);
- tractul reticulospinal;
- tractul rubrospinal (*tractus rubrospinalis*);
- tractul tectospinal (*tractus tectospinalis*).

Tractul vestibulospinal:

a) *lateral*:
   - origine: nucleul vestibular lateral (*nucleus vestibularis lateralis*, nucleul lui Deiters);
   - traiect: traiect descendent prin TC până în regiunile ventrolaterale și ventrale ale MS;

Scanned with OKEN Scanner

- funcţii:
  - reflexe de echilibru;
  - control postural;
  - controlează extensia membrelor şi a muşchilor axiali;

b) *medial*:
- origine: nucleul vestibular medial (*nucleus vestibularis medialis*, nucleul lui Schwalbe);
- traiect: fibrele traversează fasciculul longitudinal medial;
- terminaţie: în laminele VII şi VIII;
- funcţie: controlează musculatura axială, menţinând echilibrul şi postura.

Tractul olivospinal:
- origine: nucleul olivar inferior (*nucleus olivaris inferior*);
- traiect: traversează nucleul olivar şi ajunge în cornul anterior al substanţei cenuşii;
- funcţie: formează conexiuni cu CRBL şi cortexul cerebral.

Tractul reticulospinal:
- origine: formaţiunea reticulată;
- traiect: include trei componente cu funcţii diferite:
  1. fibre descendente din bulbul rahidian ventrolateral:
     – controlează funcţiile autonome;
     – proiectează spre măduva spinării toracolombară, în coloana intermediolaterală;
     – inervează simpatic organele viscerale;
  2. tractul lateral:
     – origine: nucleul reticular gigantocelular (*nucleus gigantocellularis*) de la nivelul bulbului rahidian;
     – proiectează bilateral la nivelul tuturor segmentelor MS;
     – modulează reflexele extensorii spinale;
  3. fibre care traversează prin substanţa cenuşie periapeductală (*fibrae spinoperiaqueductales*): proiectează spre nucleul mare al rafeului (*nucleus magnus raphes*) şi apoi spre cornul dorsal al MS, modulând durerea;
- funcţie: controlează funcţiile autonome, reflexele de extensie şi modularea durerii.

Tractul rubrospinal:
- origine: nucleul roşu (*nucleus ruber*) – mezencefal;
- traiect:
  - situat ventral faţă de tractul corticospinal lateral;
  - se termină la nivel cervical;
- funcţii:
  - control motor al flexorilor membrelor superioare;
  - are un rol minor în mişcare;
- decusaţie: în mezencefal (*decussatio tegmentalis anterior*, decusaţia lui Forel).

Tractul tectospinal:
- origine: colicului superior (*colliculus superior*) al mezencefalului;
- traiect:
  - axonii au traiect descendent în periferia substanţei cenuşii periapeductale (*substantia grisea periaquaeductalis*);
  - traversează linia mediană la nivelul decusaţiei tegmentale dorsale;
  - se alătură fasciculului longitudinal medial; traversează în funiculul ventral al MS;

Scanned with OKEN Scanner

- terminație: neuronii laminelor VI-VII;
- funcții:
  - controlează mișcările capului ca răspuns la stimuli vizuali și auditivi;
  - ajustează postura;
- decusație: în mezencefal (*decussatio tegmentalis posterior*, decusația dorsală tegmentală) [9, 12].

3.6. Vascularizația

3.6.1. *Vascularizația arterială*

Vascularizația arterială a MS se împarte în două sisteme principale: *longitudinal* și *transversal* (segmentar):

Sistemul arterial longitudinal:

- artera spinală anterioară (*a. spinalis anterior*, ASA):
  - origine: ramuri provenite din arterele vertebrale (*aa. vertebralis*);
  - traiect: vertical, de-a lungul întregii MS, în fisura mediană anterioară;
  - vascularizație: furnizează sânge către 2/3 anterioare ale MS, prin:
    1. ramuri centrale (*aa. sulcales*): penetrează fisura mediană anterioară; irigă zone precum comisura anterioară, baza coarnelor anterioare, coloanele lui Clarke, tracturile corticospinale și spinotalamice;
    2. ramuri penetrante: provin din plexul pial (*plexus arteriosus pialis*) și asigură irigarea părților centrale și anterioare ale MS [10-11];
- arterele spinale posterioare (*aa. spinalis posterior*, ASP):
  - origine: ramuri ale arterei vertebrale preatlantale sau ale arterei cerebeloase posteroinferioare (*a. inferior posterior cerebelli*, PICA);
  - traiect: vertical, de-a lungul șanțurilor posterolaterale;
  - vascularizație: furnizează sânge către treimea posterioară a MS [20].

La nivelul *conus medullaris*, ASA se divide în două ramuri care se anastomozează cu fiecare ASP [10]. Un mic ram vascularizează *filum terminale*.

Sistemul arterial transversal:

- artere spinale laterale segmentare:
  - origine: în funcție de segmentul medular: artere subclaviculare (*aa. subclaviae*), intercostale posterioare (*aa. intercostales posteriores*), lombare (*aa. lumbales*), iliolombare (*aa. iliolumbales)*, sacrale (*aa. sacrales*);
  - traversează foramenul intervertebral;
- ramuri radiculare anterioare (*aa. radiculares anteriores*) și posterioare (*aa. radiculares posteriores*) care vascularizează rădăcinile nervilor spinali; se anastomozează cu artera spinală anterioară, respectiv posterioară; formează plexul arterial pial (*vaso-corona*) în jurul MS;
- ramuri radiculomedulare (*aa. radiculomedullares*), implicate în irigarea directă a MS; principalele ramuri sunt concentrate în regiunile cervicală inferioară, toracică inferioară și lombară superioară [10-11, 20].

Scanned with OKEN Scanner

Artera lui Adamkiewicz (*artera radicularis magna*) [21] este cea mai mare arteră radiculomedulară. Are originea dintr-un ram spinal al ramurii dorsale al arterei segmentare: fie artera posterioară intercostală (*a. intercostalis posterior*), fie artera subcostală (*a. subcostalis*), fie artera lombară (*a. lumbalis*). Apare în regiunea toracică inferioară sau lombară superioară – T9-L2, cel mai frecvent pe partea stângă (77% din cazuri) şi are traiect ascendent, pe faţa mediosagitală a MS, alimentând MS atât deasupra, cât şi dedesubtul acestui nivel [22]. Artera lui Adamkiewicz se anastomozează cu ASA şi participă la vascularizaţia MS de la nivelul T8 până la *conus medullaris*. La nivelul anastomozei, traiectul arterei lui Adamkiewicz descrie o curbură în forma literei „U" [11, 21-22].

3.6.2. *Vascularizaţia venoasă*

Vascularizaţia venoasă a MS este organizată sub forma unui sistem extrinsec şi a unui sistem intrinsec de drenaj.

Sistemul venos intrinsec al MS este dispus radial şi simetric.

- Venele perforante radiale sunt distribuite relativ uniform în întreaga MS şi se conectează la o reţea venoasă pială de pe suprafaţa MS.
- Vena sulcală anterioară (*v. sulcalis anterior*) este localizată anterior, la nivelul şanţului median anterior şi drenează în vena spinală anterioară (*v. spinalis anterior*).
- Vena sulcală posterioară (*v. sulcalis posterior*) este localizată posterior la nivelul şanţului median posterior şi drenează în vena spinală posterioară (*v. spinalis posterior*) [23].

Plexul venos vertebral intern (*plexus venosus vertebralis internus*) este format dintr-o reţea venoasă situată în spaţiul epidural (*spatium epidurale*), care se poate împărţi într-un plex intern anterior (*plexus venosus vertebralis internus anterior*) şi un plex intern posterior (*plexus venosus vertebralis internus posterior*). Cele două plexuri se anastomozează unul cu celălalt prin canale mici, oblice, respectiv transversale:

- *plexul intern anterior:*
  - formare: vene longitudinale situate pe faţa posterioară a corpurilor vertebrale şi discurilor intervertebrale;
  - tributare: venele bazivertebrale (*vv. basivertebrales*);
- *plexul intern posterior:*
  - formare: vene longitudinale situate de o parte şi de alta a planului median, anterior faţă de arcurile vertebrale şi ligamentele galbene; venele longitudinale se anastomozează cu venele plexului venos extern posterior (*plexus venosus vertebralis externus*) prin vene mici care străpung ligamentele [11].

Sistemul venos extrinsec al MS constă în plexul venos pial şi în venele spinale anterioare şi posterioare. Plexul venos pial, cunoscut şi sub denumirea plex venos coronal, reprezintă o reţea anastomozată longitudinal şi axial pe suprafaţa MS.

Venele spinale anterioare şi posterioare sunt:

- vena spinală anterioară: localizată subpial, posterior de artera spinală anterioară;
- vena spinală posterioară: poate fi un singur canal pe linia mediană sau poate fi duplicată sau triplicată pe aspectul posterolateral; este situată pe suprafaţa pială posterioară, în spaţiul subarahnoidian [23].

Plexul venos vertebral extern se împarte într-un plex venos anterior şi un plex venos posterior, care se anastomozează unul cu celălalt:

Scanned with OKEN Scanner

- *plexul extern anterior*:
  - localizare: pe faţa anterioară a corpurilor vertebrale;
  - tributare: venele corpurilor vertebrale;
  - drenează în venele bazivertebrale;
- *plexul extern posterior*:
  - localizare: reţea situată peste lamele vertebrale care se extinde în jurul proceselor spinoase, transversale şi articulare;
  - drenează în regiunea cervicală superioară în venele occipitale (*vv. occipitales*) şi, prin intermediul acestora, în venele emisare mastoidiene (*vv. emissariae mastoideae*) şi în venele vertebrale şi cervicale profunde (*vv. cervicales profundae*) [11].

Plexul venos vertebral extern drenează în cele din urmă în sistemul cav, în principal prin venele innominate (*vv. brachiocephalicae*) la nivel cervical, vena azygos (*v. azygos*) la nivel toracic, şi vena lombară ascendentă (*v. lumbalis ascendens*) la nivel lombar [23].

3.7. Elemente de anatomie clinică

3.7.1. *Leziuni de neuron motor superior şi inferior*

O leziune la nivelul căilor motorii, a muşchiului, a joncţiunii mioneurale sau a nervului periferic determină tulburări ale funcţiei motorii. Se disting două tipuri principale de leziuni (vezi tabelul 3.7):

Tabelul 3.7. Sindrom de LMN şi UMN

	Leziune de neuron motor inferior (LMN)	*Leziune de neuron motor superior (UMN)*
Fiziopatologie	• leziune a neuronilor cornului anterior sau a nervului periferic	• leziune oriunde pe traiectul descendent înainte de cornul anterior al MS (cortex, capsula internă, tractul piramidal, tractul corticospinal lateral)
Semne clinice	• paralizia flască a unor muşchi individuali ce respectă distribuţia rădăcinilor sau a nervilor periferici • atrofia de denervare • fasciculaţii şi fibrilaţii • reflexe monosinaptice diminuate sau abolite • hipotonie • reflexe patologice absente [14]	• paralizie spastică a unor grupuri de muşchi • atrofie de repaus • clonus • reflexe monosinaptice accentuate • reflexe superficiale absente (de exemplu: reflex cremasteric absent) • reflexe patologice prezente (de exemplu: semnul Babinski pozitiv) [14]
Cauze	• traumatisme • toxine neurotoxice • infecţii: de exemplu, poliomelita • hernia de disc intervertebral [15]	• accidente vasculare cerebrale • infecţii • tumori [15]
Patologii	• poliomelită • Charcot-Marie-Tooth • Sindrom Guillain-Barré • miastenia gravis • atrofie musculară spinală [24, 25]	• scleroză multiplă • scleroză laterală amiotrofică (*Lou Gehrig's disease*) [24, 25]

Scanned with OKEN Scanner

3.7.2. *Sindroame ale măduvei spinării*

Tabelul 3.8. Principalele sindroame de secțiune medulară

Sindrom	*Manifestări*	*Cauze*
Secțiunea completă a măduvei	• slăbiciune bilaterală de tip leziune a UMN sub nivelul leziunii; • pierdere bilaterală a sensibilității sub nivelul leziunii • pierdere a funcției autonome sub nivelul leziunii	• traumatisme • mielită transversă • hemoragie • abces epidural • metastaze • necroză mielopatică paraneoplazică • mielopatie indusă de radiații (tardivă)
Hemicord (sindromul Brown-Séquard)	• slăbiciune ipsilaterală de tip leziune a UMN sub nivelul leziunii • slăbiciune ipsilaterală de tip leziune a LMN la nivelul leziunii • pierdere ipsilaterală a vibrației și propriocepției sub nivelul leziunii • pierdere contralaterală a durerii și temperaturii sub nivelul leziunii	• traumatisme penetrante • scleroză multiplă • virusul varicelo-zoster • compresie asimetrică
Sindromul măduvei centrale	• leziune mică: pierdere suspendată a sensibilității la durere și temperatură • leziune mare: slăbiciune segmentară de tip leziune de LMN la nivelul leziunii • slăbiciune bilaterală de tip leziune de UMN sub nivelul leziunii (mai gravă la brațe decât la picioare) • pierdere bilaterală a sensibilității la durere și temperatură	• leziune prin hiperextensie • syringomielie • tumoră intramedulară • neuromielită optică
Sindromul coloanei posterioare	• pierdere bilaterală a sensibilității la vibrație și propriocepție sub nivelul leziunii • reflexe absente (genunchi, glezne) • ataxie senzorială • semnul Lhermitte (cervical)	• *tabes dorsalis* • spondilomielopatie cervicală • infarct al ASP • mielopatie indusă de radiații (tardivă)
Sindromul coloanei posterolaterale	• pierdere bilaterală a sensibilității la vibrație și propriocepție sub nivelul leziunii • slăbiciune bilaterală de tip leziune de UMN sub nivelul leziunii • ataxie senzorială, mers spastic	• deficit de vitamina B12 • deficit de cupru • mielopatie tropicală • HIV • parapareză spastică ereditară
Sindromul cornului anterior	• slăbiciune difuză de tip leziune de LMN	• poliovirus • virusul West Nile • atrofie musculară spinală • neuropatie motorie subacută
Boală combinată a cornului anterior și a tractului corticospinal	• slăbiciune combinată de tip leziune de UMN și LMN • slăbiciune bulbară • sindrom motor pur	• scleroză laterală amiotrofică (ALS) • radiculomielopatie cervicală

Scanned with OKEN Scanner

Bibliografie selectivă

1. Adigun O.O., Reddy V., Varacallo M. Anatomy, Back, Spinal Cord. În: StatPearls [Internet]. Treasure Island (FL): StatPearls Publishing; 2025 ian. PMID: 30725689.pubmed.ncbi.nlm.nih.gov+1pubmed.ncbi.nlm.nih.gov+1
2. Mendoza J.E., Foundas A.L. The Spinal Cord and Descending Tracts. În: Mendoza J.E., Foundas A.L. (eds.). *Clinical Neuroanatomy: A Neurobehavioral Approach*. Springer; 2008.
3. Haines D.E., Mihailoff G.A. The spinal cord. În: *Fundamental Neuroscience*, pp. 138-150.
4. Martin J.H. The Central Nervous System. În: Martin J.H. (ed.). *Neuroanatomy Text and Atlas*. McGraw Hill Medical; 2021, pp. 46-82.
5. Waxman S.G., Flaherty B.M. Spinal Cord and Spine. În: Waxman S.G., Flaherty B.M. (eds.). *Clinical Neuroanatomy*. Ed. 27. New Haven, CT: McGraw Hill Education; 2013, pp. 43-76.
6. Crossman A.R. Spinal Cord. În: Crossman A.R., Neary D. (eds.). *Neuroanatomy: An Illustrated Colour Text*. Ed. 7. Elsevier; 2025, pp. 68-88.
7. Khan S.Y., Lui F. Neuroanatomy, Spinal Cord. În: StatPearls [Internet]. Treasure Island (FL): StatPearls Publishing; 2025 ian. PMID: 32644482. pubmed.ncbi.nlm.nih.gov+1pubmed.ncbi.nlm.nih.gov+1
8. Bican O., Minagar A., Pruitt A.A. The Spinal Cord: A Review of Functional Neuroanatomy. *Neurol Clin*. 2013 feb. 31(1): 1-18. doi: 10.1016/j.ncl.2012.09.009. PMID: 23186894. pubmed.ncbi.nlm.nih.gov+2pubmed.ncbi.nlm.nih.gov+2pubmed.ncbi.nlm.nih.gov+2
9. Rea P. Introduction to the Nervous System. În: *Essential Clinical Anatomy of the Nervous System*. Elsevier; 2015, pp. 1-50.
10. Farrell T., Hynes J., Ryan S. The spinal column and its contents. În: Ryan S., McNicholas M., Eustace S. (eds.). *Anatomy for Diagnostic Imaging*. Ed. 4. Elsevier; 2025, pp. 101-122.
11. Netter F.H., Aminoff M.J., Pomeroy S.L. Spinal cord: Anatomy and myelopathies. În: Aminoff M.J., Pomeroy S.L., Levin K.H. (eds.). *Netter Collection of Medical Illustrations: Nervous System*, Part II – *Spinal Cord and Peripheral Motor and Sensory Systems*. Ed. 3. Elsevier; 2025, pp. 53-82.
12. Crossman A.R. Spinal cord. În: Crossman A.R., Neary D. (eds.). *Neuroanatomy: An Illustrated Colour Text*. Ed. 7. Elsevier; 2024, pp. 68-88.
13. Diaz E., Morales H. Spinal Cord Anatomy and Clinical Syndromes. Semin Ultrasound CT MR. Oct. 2016; 37(5): 360-371. doi: 10.1053/j.sult.2016.06.004. PMID: 27616317
14. DeMyer W. The spinal cord. În: Nieginsky E. (ed.). *Neuroanatomy*. Ed. 2. Williams & Wilkins; 1997, pp. 109-144.
15. Waxman S.G., Flaherty B.M. Spinal cord and spine. În: Waxman S.G, Flaherty B.M., editors. *Clinical Neuroanatomy*. New Haven, CT: McGraw Hill Education; 2020, pp. 43-76.
16. Latash M.L. Features of the system for movement production. În: *Fundamentals of Motor Control*. Elsevier; 2013, pp. 25-53.
17. Smith D.L., Plowman .SA. Understanding muscle contraction. În: *Sports-Specific Rehabilitation*. 2000, pp. 15-38.
18. Rodriguez-Beato F., De Jesus O. Physiology, Deep Tendon Reflexes. În: StatPearls [Internet]. Treasure Island (FL): StatPearls Publishing; 2025 ian. pubmed.ncbi.nlm.nih.gov+1pubmed.ncbi.nlm.nih.gov+1
19. Schoenen J., Grant G. Spinal cord: Connections. În: *The Human Nervous System*. Ed. 2. Elsevier; 2004, pp. 233-249.
20. Gofur E.M., Singh P. Anatomy, Back, Vertebral Canal Blood Supply. În: StatPearls [Internet]. Treasure Island (FL): StatPearls Publishing; ian. 2023.
21. Benner D., Hendricks B.K., Benet A., Lawton M.T. Eponyms in Vascular Neurosurgery: Comprehensive Review of 11 Arteries. *World Neurosurg*. 2021 ian. 151:249-257. doi: 10.1016/j.wneu.2021.04.009. PMID: 33857729

Scanned with OKEN Scanner

4. TRUNCHIUL CEREBRAL (*TRUNCUS ENCEPHALI*)

Andreea Ludușanu, Liviu Moraru,
Andrei Tudor Perianu

O pasăre se așează pe trunchiul meu cerebral
și ciugulește amintirea copilăriei.
Ionuț Caragea, n. 1975

Scanned with OKEN Scanner

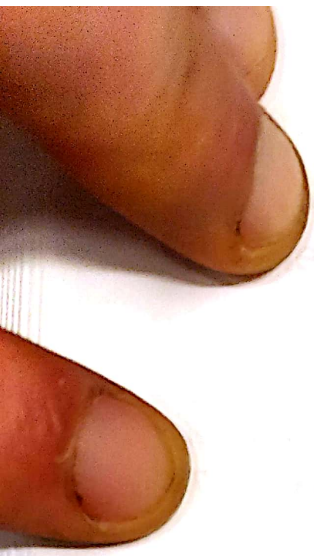

Sumar

4.1. Considerații generale
4.2. Embriogeneza
4.3. Morfologia externă
4.4. Morfologia internă
4.5. Vascularizația
4.6. Elemente de anatomie clinică

Scanned with OKEN Scanner

Scanned with OKEN Scanner

4.1. Considerații generale

Trunchiul cerebral reprezintă porțiunea caudală a creierului care continuă cranial măduva spinării și este situat în fosa craniană posterosuperioară la nivelul porțiunii bazilare a osului occipital (*clivus*), anterior de cerebel [1].

Trunchiul cerebral este format din trei porțiuni dispuse etajat, craniocaudal: *bulbul rahidian*, *puntea* și *mezencefalul* [2].

Funcțiile trunchiului cerebral sunt multiple, prin structurile pe care le conține, respectiv nuclee de procesare și releu al majorității căilor ascendente și descendente, cu direcții aferente, respectiv eferente ale informațiilor, de la creier la măduva spinării, cerebel și viceversa.

Funcțiile trunchiului cerebral sunt:

- reglarea respirației;
- reglarea ritmului cardiac;
- reglarea digestiei;
- comunicarea verbală;
- controlul expresiilor faciale;
- tonusul muscular;
- tonusul cortical.

4.2. Embriogeneza

Trunchiul cerebral se dezvoltă din tubul neural începând cu S3. La polul rostral, tubul neural formează trei vezicule cerebrale primitive: prozencefal, mezencefal și rombencefal.

Prozencefalul și rombencefalul se divid la rândul lor în câte două vezicule cerebrale secundare fiecare. Din prozencefal se formează telencefalul și diencefalul [1, 3].

Din rombencefal se formează metencefalul și mielencefalul. Mezencefalul se dezvoltă din vezicula mezencefalică, puntea din metencefal, iar bulbul rahidian din mielencefal.

4.3. Morfologia externă

Considerat în ansamblu, trunchiul cerebral are formă cilindrică, cu lungime de aproximativ 70 mm, și prezintă pentru descriere: față anterolaterală, față posterioară și două extremități: superioară și inferioară.

4.3.1. *Bulb rahidian (medulla oblongata; măduva prelungită)*

Bulbul are formă de con turtit anteroposterior, dispus între limita superioară a măduvei spinării (inferior) şi şanţul bulbopontin (superior). Prezintă pentru descriere:

a) *faţa anterolaterală* prezintă mediolateral următoarele elemente:

- *fisura mediană anterioară* (*fissura mediana anterior*) dispusă pe linia mediană; continuă *fisura spinală mediană*; superior, se termină la nivelul unei depresiuni triunghiulare numite gaura oarbă sau *foramen caecum*. În partea inferioară este întreruptă de decusaţia fibrelor corticospinale laterale, *decusaţia piramidală* (*decussatio pyramidum*), superior de care se descriu *fibre arcuate externe anterioare* (*fibrae arcuatae externae anteriores*) care părăsesc fisura mediană, se recurbează în jurul piramidei bulbare şi intră în alcătuirea *pedunculilor cerebeloşi inferiori* (*pedunculus cerebellares inferiores*) [4];
- *cordoane* (*funicule*) *anterioare bulbare* (*funiculi anteriores*) dispuse lateral de fisura mediană anterioară; în partea superioară prezintă o proeminenţă, *piramida bulbară* (*pyramis bulbi*) la nivelul căreia au originea fibrele tractului piramidal;
- *cordoane anterioare bulbare limitate de şanţurile anterolaterale* (*sulcus anterolateralis*);
- *cordoane laterale bulbare* (*funiculi lateralis bulbi*), dispuse lateral de şanţul anterolateral, limitate posterior de şanţurile posterolaterale (*sulcus posterolateralis*), care prezintă în jumătatea superioară *oliva bulbară*, în profunzimea căreia se află nucleii olivari;
  - *oliva bulbară* – limitată medial de şanţul preolivar (*sulcus preolivaris*) şi lateral de şanţul retroolivar (*sulcus retrolivaris*);
  - *şanţ preolivar* (*sulcus preolivaris*) – *nervul hipoglos* (XII) îşi are originea aparentă;
  - *şanţ retroolivar* (*sulcus retroolivaris*) – originea aparentă a *nervilor glosofaringian şi vag* (IX, X) şi rădăcina craniană a *nervului accesor* (XI);
  - *fosete supraolivare* (superior de oliva bulbară);
  - originea aparentă a nervilor *facial* (VII), *intermediar al lui Wrisberg* (VII bis) şi *vestibulo-cohlear* (VIII) se află la nivelul şanţului bulbopontin.
- *tubercul trigeminal* (*tuberculum trigeminale*) este o proeminenţă localizată între şanţul retroolivar şi posterolateral, determinată de tractul spinal al nervului trigemen.

b) *faţa posterioară* este formată din două părţi: partea superioară (intraventriculară) care corespunde trigonului bulbar, inferior, al fosei romboide, respectiv planşeului ventriculului IV, şi partea inferioară (extraventriculară) care prezintă [5-6]:

- *şanţ median posterior* (*sulcus medianus posterior*) dispus pe linia mediană; continuă cranial şanţul median posterior spinal;
- *fascicul gracilis* (*Goll*; *fasciculus gracilis*) dispus lateral de şanţul median posterior, de care este separat printr-un şanţ intermediar; la extremitatea superioară, şanţul intermediar prezintă tuberculul *gracilis* (*tuberculum gracile*), o proeminenţă care conţine nucleul *gracilis*; extremitatea inferioară a tubercului *gracilis* se numeşte clava;
- *fascicul cuneat* (*Burdach*; *fasciculus cuneatus*), dispus lateral de fasciculul *gracilis*, prezintă la extremitatea superioară tuberculul cuneat (*tuberculum cuneatum*), la nivelul căruia se află nucleul cuneat. Fibrele fasciculului cuneat transmit sensibilitatea proprioceptivă conştientă şi sensibilitatea tactilă epicritică;
- *tuberculum cinereum*, proeminenţă dispusă între fasciculul cuneat şi rădăcina nervului accesor, continuarea bulbară a substanţei gelatinoase Rolando medulare, în care se termină fibrele tractului spinal al nervului trigemen;

Scanned with OKEN Scanner

- *corpii juxtarestiformi* dispuşi superior şi lateral;
- *corpii restiformi* (*corpus restiforme*) – dispuşi superior şi medial;
- *corpii restiformi şi juxtarestiformi* alcătuiesc pedunculii cerebeloşi inferiori (*pedunculus cerebellaris inferior*).

4.3.2. *Puntea (lui Varolio; pons Varolii)*

Puntea reprezintă o bandă de substanţă albă dispusă transversal, care prezintă următoarele limite:

- inferioară – bulb – şanţul bulbopontin (*sulcus bulbopontinus*);
- superioară – mezencefal – şanţul pontomezencefalic/pontopeduncular (*sulcus pontopeduncularis*);
- posterioară – cerebel – ventriculul IV.

Puntea prezintă pentru descriere două feţe: *anterolaterală* şi *posterioară.*

a) *Faţa anterolaterală* – corespunde părţii bazilare a osului occipital, respectiv regiunii superioare a clivusului:

- *şanţul bazilar* (*sulcus basilaris*), dispus pe linia mediană, în care se situează trunchiul bazilar format prin unirea celor două artere vertebrale;
- *piramida pontină*, dispusă lateral de sanţul bazilar, în profunzimea căreia trec fibrele tractului corticospinal şi nucleii pontini;
- originea aparentă a nervului trigemen dispusă lateral de piramida pontină, la unirea a 1/3 superioară cu 2/3 inferioare (rădăcina motorie este situată medial, iar rădăcina senzitivă, lateral);
- o linie imaginară dusă lateral de originea aparentă a n. V separă puntea de pedunculul cerebelos mijlociu (*pedunculus cerebellaris medius*).

b) *Faţa posterioară*:

- aparţine planşeului ventriculului IV;
- cuprinsă între cei doi pedunculi cerebeloşi superiori;
- formează regiunea superioară a fosei romboide (*fossa rhomboidea*).

Pe secţiune transversală puntea este formată dintr-o regiune dorsală ce continuă bulbul, respectiv partea dorsală a punţii sau tegmentul pontin, şi o regiune ventrală sau partea bazilară, existentă numai la mamifere.

4.3.3. *Mezencefal (mesencephalon)*

Mezencefalul continuă puntea superior, de care este separat prin şanţul pontopeduncular, şi se continuă superior cu structuri diencefalice (tract optic şi chiasma optică) [6].

Mezencefalul este alcătuit din trei părţi:

- doi pedunculi cerebrali (*pedunculus cerebri*) care formează partea anterioară;
- tegmentul mezencefalic (*tegmentum mesencephali*) care formează partea mijlocie;
- tectumul mezencefalic (*tectum mesencephali*) care formează partea posterioară.

Mezencefalul este traversat de apeductul cerebral, care face legătura între cavitatea ventriculului IV şi cea a ventriculului III şi prezintă pentru descriere *faţa anterolaterală* şi *faţa posterioară.*

a) *Faţa anterolaterală* care prezintă:

- *fosa interpedunculară* (spaţiu interpedunculo-optochiasmatic; *fossa interpeduncularis*) cu spaţiu triunghiular cu vârful superior între cei doi pedunculi cerebrali, parţial

Scanned with OKEN Scanner

tracturile optice şi chiasma optică; în mijlocul acestei fose se află două proeminenţe sferice numite corpi mamilari;
- *substanţa perforată posterioară* (*substantia perforata posterior*) dispusă în regiunea inferioară a fosei interpedunculare;
- *infundibulul hipotalamic* continuarea *tuber cinereum* (tija hipofizară), dispus anterior de corpii mamilari şi posterior de chiasma optică;
- *pedunculii cerebrali limitaţi* medial de un şanţ la nivelul căruia are origine aparentă nervul oculomotor (III) (*sulcus nervi oculomotorii*);
- pe faţa laterală a pedunculilor cerebrali, în apropierea şanţului pontopeduncular, are originea aparentă nervul trohlear (IV).

b) *Faţa posterioară* este conectată cu cerebelul prin pedunculii cerebeloşi superiori (*pedunculus cerebellaris superior*); prezintă pentru descriere:
   - *lama tectală* (*cvadrigeminală*; *lamina tecti/quadrigemina*) pe care se evidenţiază, de o parte şi de alta a liniei mediene, câte două perechi de proeminenţe rotunjite numite *coliculi cvadrigemeni* (*corpora quadrigemina*) *superiori şi inferiori*, separaţi între ei şi de cei controlaterali prin două şanţuri dispuse cruciform, respectiv:
     1. *şanţ vertical* a cărui extremitate superioară conţine *corpul glandei epifize* (pineale), iar extremitatea inferioară este continuată cu *frâul vălului medular* superior (*frenulum veli medullaris superioris*);
     2. *şanţ orizontal* care împreună cu cel longitudinal formează *şanţul cruciform*.
   - de la fiecare colicul (*colliculus*) porneşte lateral câte o bandă de fibre conjunctivale numită *braţ* (*brachium*), respectiv *braţul colicului superior* (*brachium colliculi superioris*), care îl conectează de corpul geniculat lateral, fiind astfel situaţi pe calea optică, şi *braţul colicului inferior* (*brachium colliculi inferioris*), care îl conectează de corpul geniculat mijlociu şi îl situează pe calea auditivă.

4.3.4. *Ventriculul IV (pontin)*

Ventriculul IV este o cavitate cu lichid cefalorahidian, ce reprezintă o porţiune mărită de volum a canalului ependimar. Este delimitat anterior de feţele posterioare ale bulbului rahidian şi punţii, şi posterior de cerebel. Se continuă superior cu apeductul cerebral şi inferior, canalul central al măduvei spinării. Ventriculul IV are formă romboidală, cu ax mare dispus vertical şi ax mic dispus orizontal [7-8]. Prezintă două laturi: anterioară sau podea (planşeu) şi posterioară sau acoperiş (plafon), patru margini şi patru unghiuri.

Planşeul ventriculului IV (*fosa romboidă*; *fossa rhomboidea*) are formă romboidală, cu axul mare dispus longitudinal şi axul mic dispus transversal, lucru care permite delimitarea a două triunghiuri opuse de baze, unul superior sau protuberanţial, care corespunde feţei posterioare a punţii, şi altul inferior sau bulbar, corespunzând feţei posterioare a bulbului;
- partea mediană prezintă *şanţul median vertical* (*sulcus medianus*), sau *tija calamusului*, care se adânceşte în profunzime pe măsură ce coboară pentru a se termina la nivelul unghiului inferior al celui de-al patrulea ventricul într-o mică suprafaţă dreptunghiulară numită *ciocul calamusului*, care corespunde separării dintre cele două laturi; din regiunea mijlocie iau naştere striile medulare (*striae medullares ventriculi quarti*), orientate spre unghiurile laterale ale fosei; traversează pedunculii cerebeloşi inferiori, ajungând până la nivelul cerebelului;
- striile medulare împreună cu şanţul median formează *calamus scriptorius*;

Scanned with OKEN Scanner

- în jumătatea superioară a triunghiului bulbar se găsesc *striaţiile acustice* şi două proeminenţe, dispuse de fiecare parte a şanţului median, *trigonul hipoglosului* (*trigonum nervi hypoglossi*), de formă triunghiulară cu baza superioară, în profunzimea căruia se găsesc nucleul nervului hipoglos şi *nucleul intercalat* (Staderini);
- în jumătatea inferioară a *sulcus limitans* (*şanţul limitant*) situat lateral se găseşte o porţiune mărită de volum numită *fovea inferioară*, de forma unui triunghi cu baza orientată inferior şi vârful superior;
- fovea inferioară (*fovea inferior*) este traversată de *funiculus separans*, un cordon de substanţă albă care delimitează o regiune superioară numită trigonul nervului vag (*trigonum nervi vagi*), asociată cu *nucleul dorsal al nervului vag*, şi o regiune inferioară denumită *area postrema*, aflată în raport cu fasciculul *gracilis*;
- în regiunea laterală a trigonului nervului vag se descrie *aria vestibulară* (*area vestibularis*), proeminenţă de formă triunghiulară care ajunge până la recesul lateral al ventriculului unde formează *tuberculul acustic* (corespunde nucleului cohlear dorsal şi porţiunii cohleare a nervului vestibulocohlear);
- în triunghiul pontin, pe linia mediană, se află *şanţul median*, iar de fiecare parte a acestuia se decelează câte o regiune în relief numită *eminenţă medială* (*eminentia medialis*), delimitată lateral de *sulcus limitans*;
- în regiunea superioară această eminenţă prezintă o formă mai rotunjită ce poartă denumirea de *eminentia teres*, care conţine în profunzime *nucleul nervului abducens* (VI);
- în regiunea inferioară, *eminentia teres* se continuă cu *colicului facialului* (*colliculus facialis*) şi vine în raport cu genunchiul nervului facial (VII);
- în partea superioară a trigonului pontin, *sulcus limitans* se dilată şi formează *fovea superioară* (*fovea superior*) care conţine în profunzime nucleul motor al nervului trigemen;
- lateral de fovea superioară se află *locus coeruleus* (*locus caeruleus*), o masă de substanţă cenuşie care conţine în profunzime *nucleul coeruleus*, lateral de care se află *nucleul subcoeruleus*.

Plafonul ventriculului IV este format din trei părţi, care, de sus în jos, se dispun astfel:

- *vălul medular superior* (*valvula lui Vieussens*; *velum medullare superioris*), limitat de cei doi pedunculi cerebeloşi, al cărui vârf ajunge până la colicului superior sub forma *frâului vălului superior* (*frenulum veli medullaris superior*);
- *vălul medular inferior* (*valvula lui Tarin*; *velum medullare inferior*) format din *pia mater* a pânzei coroidiene (*tela choroidea*) şi din ependimul ventricular;
- *faţa inferioară a cerebelului*, segmentul medial.

Pânza coroidiană a ventriculului IV este compusă dintr-o dedublare a *piei mater* care se inserează între cerebel şi plafonul ventriculului; prezintă un orificiu median, *orificiul* (*foramenul*) *lui Magendie* şi două orificii laterale numite *orificiile lui Luschka*, pe unde trece LCR din ventriculul IV în spaţiul subarahnoidian (*spatium subarachnoideum*). Lateral, la locul de inserţie pe pedunculii cerebeloşi inferiori se decelează o creastă de subtanţă albă numită *taenia ventriculului IV* care se prelungeşte inferior cu o lamă de sustanţă cenuşie numită *obex* care acoperă unghiul inferior al ventriculului [8].

Marginile ventriculului IV:

- sunt formate din pedunculii cerebeloşi care, împreună, au formă romboidală;
- pedunculii cerebeloşi superiori formează marginile superoexterne;
- pedunculii cerebeloşi inferiori formează marginile inferoexterne;
- pedunculii cerebeloşi mediali formează unghiurile laterale.

Scanned with OKEN Scanner

Unghiurile ventriculului IV sunt:

- unghiul superior este format la unirea pedunculilor cerebeloşi superiori; continuat de apeductul lui Sylvius (*aqueductus cerebri*; *aqueductus Sylvii*);
- unghiul inferior se uneşte cu ependimul bulbar; corespunde joncţiunii pedunculilor cerebeloşi inferiori;
- două unghiuri laterale situate puţin sub joncţiunea celor trei pedunculi cerebeloşi; prezintă plexurile coroide, orificiul lui Luschka şi orificiul lui Magendie, care conectează ventriculul IV de spaţiul subarahnoidian (fig 4.1).

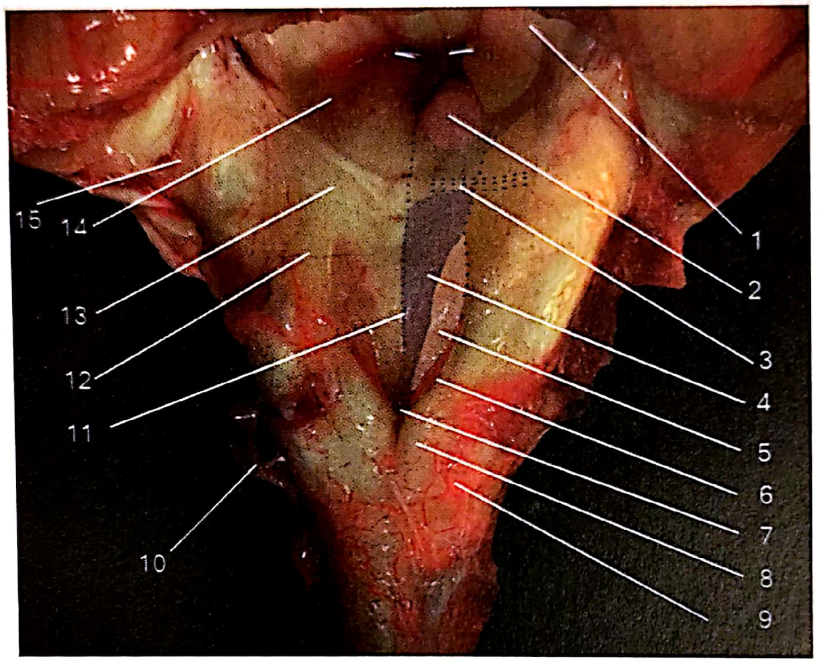

Figura 4.1. Ventriculul IV: 1 – vălul medular superior, 2 – colicul facial, 3 – stria medulară, 4 – trigon hipoglos, 5 – trigon vagal, 6 – area postrema, 7 – obex, 8 – tuberculul *gracilis*, 9 – tuberculul *cuneatus*, 10 – artera vertebrală, 11 – şanţ median dorsal, 12 – arie vestibulară, 13 – şanţ limitant, 14 – fovea superioară, 15 – girusul cingulat (Colecţia Institutului de Medicină Legală Iaşi)

4.4. Morfologia internă

4.4.1. *Consideraţii generale*

Trunchiul cerebral este format din substanţă albă şi substanţă gri/cenuşie şi reprezintă locul unor reorganizări majore privind dispoziţia acestor două tipuri de substanţe nervoase comparativ cu dispoziţia lor la nivelul măduvei spinării [9]. Aceste remanieri tisulare neurale sunt determinate de:

- *decusaţia motorie* (*piramidală*) care segmentează coarnele anterioare ale măduvei în două coloane anterioare, somatomotorii: una reprezintă extensia capului cornului anterior şi a doua indică prelungirea bazei cornului anterior;
- *decusaţia senzitivă* (*lemniscală*) delimitează coarnele posterioare în două coloane somatosenzitive, extensia capului cornului posterior şi a doua reprezintă extensia bazei cornului posterior,

Scanned with OKEN Scanner

- fragmentarea coloanelor longitudinale de substanţă cenuşie de fibrele arcuate are ca rezultat formarea nucleilor nervilor cranieni;
- formarea ventriculului IV prin lărgirea canalului medular central determină deplasarea nucleilor formaţi, după cum urmează:
  - nucleii care reprezintă baza coarnelor anterioare şi posterioare se localizează superficial, sub planşeul fosei romboide;
  - nucleii care reprezintă capul se dispun profund.
- partea cea mai veche din punct de vedere filogenetic, comună celor trei stadii de segmentare evolutivă, este *tegmentum* (calota sau partea posterioară), care conţine nucleii nervilor cranieni şi nucleii proprii ai trunchiului cerebral, cu excepţia nucleilor pontini, substanţa reticulată şi o mare parte din tracturile de substanţă albă;
- bulbul şi puntea sunt acoperite de cerebel, iar mezencefalul de tectumul format din cei patru coliculi cvadrigemeni. Partea anterioară sau bazilară conţine căile majore. Tracturile descendente formează piramidele (la nivelul punţii) şi pedunculii cerebrali (la nivelul mezencefalului).
- substanţa cenuşie se dispune sub formă de nuclei care sunt situaţi central, diseminaţi în interiorul substanţei albe, datorită intersectării la acest nivel a fasciculelor ascendente şi descendente.

Din perspectivă funcţională, ţinând cont de topografia nucleelor şi poziţia sistemului ventricular faţă de un plan ce atinge partea posterioară a căilor piramidale, trunchiul cerebral este împărţit în mai multe subdiviziuni:

- bază (suport/picior):
  - fibrele căilor piramidale de-a lungul întregului traseu;
  - în mezencefal şi punte – fibrele căilor corticopontine;
  - la nivelul punţii atinge maximum de dezvoltare – nucleii pontini;
- tegmentumul (calota):
  - nucleii nervilor cranieni şi nucleii specifici ai trunchiului cerebral, cu excepţia celor din punte;
  - formaţiunea reticulată;
  - tracturile de substanţă albă, cu excepţia celor piramidale şi corticopontine;
  - situat pe partea dorsală a sistemului ventricular;
  - format din trei componente: vălul medular inferior (bulbul), vălul medular superior (puntea) şi lama cvadrigeminală (mezencefalul).

4.4.2. *Substanţa cenuşie*

Substanţa cenuşie a trunchiului cerebral este formată din corpi neuronali grupaţi în trei clase nucleare majore: *nucleii nervilor cranieni* (senzitivi, motori sau vegetativi), *nucleii proprii ai trunchiului cerebral* şi *nuclei ai substanţei/formaţiunii reticulate* [9-10].

4.4.2.1. *Nuclei ai nervilor cranieni*

A. *Nucleul nervului oculomotor (III)* (nucleus nervi oculomotorii):

- se află în tegmentul (calota) pontin, în partea anterioară a substanţei cenuşii care înconjoară apeductul lui Sylvius;
- se întinde pe lungimea aproximativă a colicului cvadrigemen anterior;

Scanned with OKEN Scanner

- nucleu complex, format din subnuclei: cinci nuclei somatici motori din care pleacă fibre care inervează mușchii ridicători ai pleopei superioare, drept superior, drept intern, drept inferior și oblic inferior (mic), inervând toți mușchii extrinseci ai ochiului, cu excepția mușchilor drept extern și oblic superior (mare);
- toți nucleii, cu excepția celui care inervează m. drept inferior, formează nervul ipsilateral;
- nervul III prezintă un nucleu care aparține sistemului nervos vegetativ, numit *nucleul lui Edinger-Westphal*, și *nucleul lui Perlia* cu rol în mișcările de convergență ale ochilor, care trimite fibre pentru ambii nuclei ai mușchilor drepți interni;
- dispoziția pe lungime a nucleului nervului oculomotor explică de ce în cazul unei leziuni a penducului poate să nu apară o afectare generală a tuturor subnucleilor săi, cu paralizii parțiale ale mușchilor inervați, comparativ cu leziunile de trunchi nervos, în care apar paralizii complete musculare și midriază, deoarece toate fibrele nervului sunt situate împreună [10-11].

B. *Nucleul nervului trohlear (IV)* (nucleus nervi trochlearis):

- se află în pedunculul cerebral împreună cu nucleul nervului III; inferior este mai mic și inervează mușchiul oblic superior;
- fibrele cu originea în nucleul trohlear se orientează posterior, înconjoară substanța cenușie centrală, ajung la vălul medular anterior sau valvula lui Vieussens, decusează și părăsesc trunchiul cerebral la nivelul feței posterioare;
- singurul nerv cranian care prezintă decusația la nivelul trunchiului; emerge din șanțul pontomezencefalic pe fața posterioară;
- lezarea nucleului sau a trunchiului nervos determină devierea medială a globului ocular și rotație externă [11].

C. *Nucleul nervului trigemen (V)* (nucleus motorius nervi trigemini):

- nerv complex, mixt, cu funcție motorie și senzitivă;
- *nucleul motor*, sau așa-numitul nucleu masticator, se află profund la nivelul calotei pontine; inervează toți mușchii masticației, respectiv: maseter, temporal, pterigoidieni, milohioidian și burta anterioară a digastricului. Fibrele care iau naștere în nucleul motor se orientează anterolateral și emerg din trunchi la nivelul feței anterolaterale a punții, la limita cu pedunculii cerebeloși mijlocii;
- *nucleul senzitiv* este mare și se întinde pe toate cele trei nivele ale trunchiului cerebral, considerându-se că se împarte în trei subnuclei: superior – mezencefalic, medial sau principal – pontin și inferior – spinal; nucleul senzitiv primește fibre din ganglionul Gasser, care corespund celor trei ramuri principale: oftalmică, maxilară superioară și mandibulară (maxilară inferioară);
- în punte, fibrele nucleului senzitiv au traiect ascendent, descendent sau orizontal, în funcție de subnucleul în care se termină. Un contingent important de fibre coboară la nivelul bulbului, formând rădăcina descendentă a nervului trigemen, dispusă împreună cu nucleul senzitiv similar dispoziției zonei marginale a lui Lissauer în măduva spinării;
- ambele structuri – nucleul spinal și rădăcina descendentă – se exteriorizează la nivelul planșeului ventriculului IV, pe modelul substanței gelatinoase Rolando spinale; nucleul mezencefalic, omolog ganglionului spinal, este format din neuroni unipolari a căror prelungire aferentă transportă stimuli proprioceptivi de la dinți, palatul dur, mușchii masticatori și articulația temporomandibulară, controlând forța cu care se efectuează masticația;

Scanned with OKEN Scanner

- fibrele eferente ale subnucleilor spinal şi propriu urcă împreună cu fibrele spinotalamice; fibrele eferente ale subnucleului mezencefalic se încorporează în banda lui Reil medială [12].

D. *Nucleul nervului abducens (VI)* (nucleus nervi abducentis):

- *nucleu motor* aflat la nivelul punţii, lângă planşeul ventriculului IV, pe unde părăseşte trunchiul şi formează *eminentia teres*;
- este înconjurat de contingentul de fibre nervoase care formează traiectul intrapontin al nervului facial;
- axonii neuronilor nucleului abducens se orientează anterior şi emerg din trunchiul cerebral la nivelul şanţului bulbopontin, preolivar, formând originea aparentă a nervului abducens;
- fibrele cu originea în nucleul motor al abducensului inervează muşchiul drept extern;
- lezarea nucleului sau a nervului abducens determină strabism convergent cu diplopie şi rotaţia compensatorie a capului spre ochiul afectat.

E. *Nucleul nervului facial (VII)* (nucleus nervi facialis):

- nervul facial este considerat fie *nerv motor*, fie *nerv mixt* atunci când este considerat în ansamblu împreună cu nervul intermediar al lui Wrisberg, care este senzitiv şi vegetativ şi inervează structurile derivate din al doilea arc brahial, respectiv structurile de care depinde mimica feţei [12-13];
- *nucleul motor* se găseşte în treimea inferioară a punţii, la acelaşi nivel cu cel al nervului VI, şi este format din mai mulţi subnuclei care se grupează în doi subnuclei principali, din care au originea ramurile temporofacial şi cervicofacial:
  - *subnucleul superior* unde au originea nervii pentru jumătatea superioară a feţei, respectiv pentru muşchii temporal superficial, frontal, orbicularul ochiului şi nazal – mişcările frunţii, nasului şi pentru închiderea pleoapelor;
  - *subnucleul inferior* unde au originea nervii pentru inervaţia părţii inferioare a feţei, respectiv pentru muşchii orbiculari ai gurii, rizorius, mental, cutanat al gâtului, burta posterioară a digastricului şi stilohiodian – mişcările gurii, mentonului şi ale părţii superficiale a gâtului;
- fibrele cu originea în nucleul motor se orientează posterointern în direcţia planşeului ventriculului IV, se inflectează spre interior, ulterior spre anterior şi la final spre superior, formând aşa-numitul genunchi al nervului facial care înconjoară rădăcina nervului; odată înconjurată rădăcina nervului VI, nervul facial are direcţie anteroexternă, părăseşte trunchiul cerebral în partea laterală a şanţului bulbopontin, corespunzător fosetei supraolivare;
- leziunile nucleului motor al nervului facial determină paralizii ale muşchilor superficiali faciali, fiind imposibil de închis ochiul şi de mobilizat comisura bucală pe partea afectată [13].

F. *Nucleul nervului intermediar a lui Wrisberg (VIIbis)*:

- fibrele senzitive au originea în ganglionul geniculat considerat ganglionul acestui nerv, ataşat genunchiului facialului, axonii acestui ganglion formând practic nervul, dendritele acestor neuroni au două teritorii de inervaţie senzitivă:
  - lingual pentru 2/3 anterioare ale limbii;
  - cutanat pentru regiunea posterioară a conductului auditiv extern şi regiunea retroauriculară, numită zona lui Ramsay Hunt;

Scanned with OKEN Scanner

- axonii care formează trunchiul nervului intermediar se alătură trunchiului nervului facial până în şanţul bulbopontin; de la acest nivel se comportă diferit în funcţie de teritoriul din care provin impulsurile pe care le recepţionează:
  - fibrele linguale se orientează spre partea superioară a bulbului unde formează fasciculul solitar şi se termină făcând sinapsă cu neuronii din partea superioară a nucleului fasciculului solitar;
  - fibrele exteroceptive se orientează spre nucleul senzitiv al nervului V;
- fibrele vegetative care formează nervul VIIbis provin din nucleul secreţiei lacrimale şi din nucleul salivar superior:
  - *fibrele din nucleu lacrimal* părăsesc puntea împreună cu fibrele nervului intermediar, traversează ganglionul geniculat şi se termină în ganglionul sfenopalatin;
  - *fibrele din nucleul salivar superior* părăsesc bulbul rahidian împreună cu nervul intermediar, traversează ganglionul geniculat şi se alătură nervului coarda timpanului şi nervului lingual, ajungând la ganglionii submaxilar şi sublingual.

În paralizii faciale periferice, nervul intermediar a lui Wrisberg poate fi afectat împreună cu nervul facial, determinând simptomatologie exclusiv motorie sau senzitivomotorie asociată; afectarea vegetativă oferă indicii privind nivelul leziunii trunchiului nervului facial – centrală sau periferică.

G. *Nucleul nervului vestibulocohlear (VIII)* (*nucleus nervus vestibulocochlearis*) este un nerv mixt, alcătuit din două componente: vestibulară şi cohleară (auditivă) [14]:

a) *nervul vestibular* (nervi vestibulares):

- originea: în urechea internă;
- format din axonii celulelor din ganglionul lui Scarpa: dendritele primesc input de la mecano-receptorii maculelor utriculară şi saculară şi de la crestele canalelor semicirculare;
- traiect: nervul vestibular se îndreaptă spre trunchiul cerebral unde intră în bulb prin partea externă a şanţului bulbo-pontin; fibrele se împart în ramuri ascendente şi descendente;
- fibrele descendente se distribuie spre ceilalţi nuclei vestibulari de fiecare parte, situaţi în partea laterală a planşeului ventriculului IV, unde sunt exteriorizaţi sub forma aripii albe externe – nucleii superior, lateral sau al lui Deiters, medial şi inferior sau spinal; la acest nivel se termină şi fibrele provenite de la muşchii gâtului şi ai trunchiului, care transmit impulsuri proprioceptive, şi fibre provenind de la retină;
- aferenţe: nucleii vestibulari primesc informaţii proprioceptive de la mecanoreceptori pentru a elabora răspunsuri referitor la echilibrul corpului;
- eferenţe multiple: cerebel, encefal şi funcţii reflexe prin fascicule vestibulospinale posterioare şi anterioare:
  - *fasciculul vestibulospinal lateroposterior* provine de la nucleul vestibular lateral care primeşte fibre de la utricul şi, eventual, de la sacula şi este conectat de modularea forţei gravitaţionale; primele 2/3 de fibre nervoase decusează, coboară mai posterior de oliva bulbară şi devin din ce în ce mai anterioare pe măsură ce se apropie de măduvă. În măduvă, ele ocupă partea anterioară şi internă a cordonului anterior;
  - *fasciculul vestibulospinal anterior* provine din nucleii superior, medial şi inferior, care primesc input de la canalele semicirculare; reglează echilibrul static şi dinamic la mişcare şi acceleraţie; ocupă şanţul median spinal;
  - *fasciculul longitudinal median* are semnificaţia unui fascicul de asociere intersegmentar care conectează nucleii vestibulari de nervii cranieni III, IV şi XI şi de

Scanned with OKEN Scanner

nervii cervicali; permite coordonarea mişcărilor capului şi gâtului în reacţiile de „echilibrare" şi permite menţinerea poziţiei ochilor în timpul mişcării capului şi corpului; se întinde de la pedunculii cerebeloşi, la partea mediană a bulbului;

b) *nervul cohlear* (nervi cochleares):

- origine în urechea internă, în ganglionul spiral Scarpa care ocupă canalul spiralat Rosenthal la nivelul melcului mebranos; axonul neuronului din acest ganglion este bipolar şi iese prin conducte care se găsesc în columelă, la baza căreia se reunesc pentru a forma nervul cohlear;
- traiect: se alătură şi urmează traiectul nervului vestibular spre trunchiul cerebral, în şanţul bulbopontin unde se găsesc nucleii cohleari în care se termină;
- nucleii cohleari, câte doi pe fiecare parte, situaţi în şanţul bulbopontin, la nivelul corpului restiform unde constituie tuberculul acustic al podelei ventriculului IV;
- se descriu nucleul principal posterior, cu predominanţa neuronilor mici, şi nucleul accesoriu anterior, în care predomină neuronii mari, nucleu din care pornesc fibre controlaterale şi ascendente ce formează o structură numită corp trapezoid;
- fibrele nervului cohlear, la intrarea în trunchiul cerebral, devin profunde şi sunt direcţionate spre oliva superioară ipsi- sau controlaterală;
- ramura care duce la nucleul cohlear anterior se termină făcând sinapsă cu un neuron, iar cea care duce la nucleul cohlear posterior se ramifică dendritic şi face sinapsă cu mai mulţi neuroni;
- nucleul posterior are legătură cu auzul zgomotelor şi cu reflexele declanşate de stimuli auditivi, iar nucleul anterior este implicat în discriminarea sunetelor [15-16].

H. *Nucleul ambiguu (X, XI, XII)* (nucleus ambiguous):

- nucleu motor somatic al nervilor glosofaringian (XII), vag (X) şi accesor (XI);
- localizare: se află la nivelul bulbului rahidian, dar se prelungeşte la nivel medular în cazul nervului XI, care are origine atât bulbară, cât şi medulară, în substanţa reticulată bulbară, aproape la 1/2 dintre planşeul ventriculului IV şi oliva bulbară, ocupând toată lungimea bulbului;
- traiect: axonii neuronilor componenţi se orientează posterior, apoi extern şi părăsesc bulbul corespunzător şanţului retroolivar; înainte de emergenţă, se unesc cu fibrele aferente ale nucleului fasciculului solitar şi cu cele posterioare ale vagului;
- distribuţie: fibrele glosofaringiene se îndreaptă spre faringe, unde inervează m. constrictor superior şi stilofaringian; fibrele vagale se îndreaptă spre m. constrictor faringian inferior şi spre m. intrinseci ai laringelui; fibrele spinale se îndreaptă spre m. sternocleidomastoidian şi trapez (pentru fasciculul superior) [16].

I. *Nucleul nervului hipoglos (XII)* (nucleus nervi hypoglossi):

- nucleu somatomotor;
- localizare: se situează la nivelul bulbului rahidian, extern de linia mediană a planşeului ventriculului IV, formând linia albă internă;
- traiect: fibrele nucleare au direcţie anterioară şi emerg din trunchi la nivelul şanţului preolivar, inervând muşchii limbii, subhioidieni, geniohioidian;
- leziunile fibrelor nervoase determină paralizia şi atrofia jumătăţii de limbă homolaterale [17].

Scanned with OKEN Scanner

4.4.2.2. *Coloanele nucleare ale trunchiului cerebral*

Funcţional, grupele nucleare ale substanţei cenuşii formează şapte coloane fragmentate în sens vertical, după cum urmează (vezi tabelele 4.1 şi 4.2):

1. coloana motricităţii somatice;
2. coloana motricităţii branhiale;
3. coloala motricităţii viscerale;
4. coloana sensibilităţii viscerale;
5. coloana sensibilităţii interoceptive;
6. coloana sensibilităţii exteroceptive;
7. coloana sensibilităţii senzoriale speciale.

Tabelul 4.1. Coloanele lamei fundamentale

Coloana	*Nucleu*	*Localizare*
Motricităţii somatice	Nucleul nervului III	Colicului superior
	Nucleul nervului IV	Colicului inferior
	Nucleul nervului VI	Aripa albă
	Nucleul nervului XII	Trigonul hipoglosului
	Nucleul medular al nervului XI	
Motricităţii branhiale	Nucleul motor al nervului V	
	Nucleul nervului VII	
	Nucleul ambiguu	Nervii IX, X, XI bulbar
Motricităţii viscerale	Nucleul intrinsec al nervului III (Edinger-Westphal)	Muşchii irisului
	Nucleul salivator superior	Rostral
	Nucleul lacrimo-muco-nazal	
	Nucleul salivator inferior	Caudal
	Nucleul dorsal motor al nervului X	

Tabelul 4.2. Coloanele lamei alare

Coloana	*Nuclei*
Sensibilităţii viscerale	Nucleul dorsal senzitiv al nervului X (unic)
	Nucleul tractului solitar: VII, IX şi X
Sensibilităţii interoceptive	Patru nuclei vestibulari: medial (voluminos), superior, inferior şi lateral
	Nucleu cohlear
Sensibilităţii exteroceptive	Nucleul mezencefalic (al rădăcinii ascendente) al nervului V sau (voluminos)
	Nucleul pontin (principal) al nervului V
	Nucleul bulbar (al rădăcinii descendente) al nervului V

I. **Coloane senzitive**

A. Coloana somatoaferentă generală:

- nucleul tractului spinal al trigemenului este situat medial faţă de propriul său tract, în partea posterolaterală a calotei bulbare. El se întinde de la al doilea segment cervical până la nivelul unde nervul VI îşi are aparenţa de ieşire;

Scanned with OKEN Scanner

- nucleul senzitiv superior al trigemenului, numit şi nucleul principal pontin, este localizat în partea posterolaterală a calotei pontine;
- nucleul tractului mezencefalic al nervului VI este situat lateral de substanţa cenuşie periapeductală.

Nucleii coloanei somatoaferente generale prezintă:

- *somatotopie topografică specifică*, nervul oftalmic ajunge în partea ventrală, nervul maxilar la mijloc, iar nervul mandibular în partea dorsală;
- *somatotopie funcţională*:
  - la nivelul nucleului tractului spinal situat în bulb se proiectează sensibilitatea tactilă, protopatică şi termoalgezică;
  - la nivelul nucleului senzitiv superior de la nivelul punţii se proiectează sensibilitatea tactilă epicritică;
  - la nivelul nucleului tractului mezencefalic se proiectează sensibilitatea proprioceptivă conştientă (kinestezică) [18].

B. Coloana somatoaferentă specială:

- nucleii cohleari sunt reprezentaţi de:
  - *nucleul cohlear ventral* se împarte în două secţiuni, una anterioară şi una posterioară, şi primeşte majoritatea semnalelor acustice care ajung la acest nivel;
  - *nucleul cohlear dorsal* reprezintă tuberculul acustic al fosei romboide şi este organizat în trei straturi neuronale distincte: molecular, fuziform şi polimorf. Acest nucleu primeşte un număr redus de aferenţe cohleare, majoritatea provenind din nucleul cohlear ventral;
- nucleii vestibulari au următoarele caracteristici:
  - situaţi la întâlnirea dintre bulb şi punte, sub zona vestibulară a fosei romboide;
  - primesc fibrele primare ale nervului vestibular şi fibrele cerebelovestibulare directe şi indirecte din fasciculul Russel;
  - dispuşi în două coloane longitudinale:
    – laterală conţine *nucleii superior*, *lateral* şi *inferior*;
    – medială conţine *nucleul medial*, mai voluminos [18-19].

C. Coloana visceroaferentă generală:

- nucleul senzitiv dorsal al nervului glosofaringian (nervul cranian IX), care primeşte aferenţe interoceptive de la pereţii vaselor şi sinusul carotidian;
- la nivelul nucleului senzitiv dorsal al nervului cranian X (vag) converg aferenţe interoceptive provenite din teritoriile de inervaţie [19].

D. Coloana visceroaferentă specială:

- nucleul tractului solitar (*nucleus tractus solitaris)*:
  - situat între două planuri convenţionale definite de decusaţia piramidală în partea superioară şi nucleul motor al nervului trigemen în partea inferioară;
  - recepţionează informaţii visceroaferente de tip special şi aferenţe gustative transportate de nervii VII, IX şi X.

II. **Coloanele motorii**

A. Coloana visceromotorie generală:

- nucleul dorsal al nervului vag:
  - se poziţionează sub planşeul ventriculului IV;
  - vine în raport cu:
    – nucleul solitar în partea posterolaterală,
    – nucleul nervului XII în partea anteromedială;

Scanned with OKEN Scanner

- nucleul salivator inferior, localizat la nivel bulbar, este situat în vecinătatea extremității superioare a nucleului ambiguu;
- nucleul salivator superior și nucleul lacrimo-muco-nazal sunt localizați la nivel pontin, cu o poziționare medială față de nucleul motor al nervului facial;
- nucleul Edinger-Westphal, un nucleu accesor al nervului oculomotor, se găsește în mezencefal, poziționat posterior față de jumătatea superioară a nervului oculomotor [19].

B. Coloana visceromotorie specifică:

- nucleul ambiguu:
  - situat profund în substanța reticulată bulbară, poziționat echidistant între complexul olivar în partea anteromedială și nucleul tractului spinal al nervului trigemen în partea posterolaterală. Polul inferior se corelează cu decusația lemniscală, în timp ce polul superior corespunde treimii superioare a complexului olivar;
  - prezintă trei segmente:
    1. segment cranial – neuronii care asigură inervația m. stilofaringian (pe calea nervului glosofaringian);
    2. segment mijlociu – neuronii care asigură inervația celorlalți mușchi ai faringelui, m. cricotiroidian și musculatura striată a esofagului (pe calea nervului X);
    3. segment inferior – rădăcina bulbară a nervului XI, care formează ramura internă; acesta se alătură nervului X și inervează mușchii laringelui și o parte din mușchii vălului palatin;
- nucleul motor al nervului facial:
  - situat în porțiunea anterolaterală a tegmentului pontin, cu localizare anteromedială în raport cu coloana senzitivă trigeminală;
  - alcătuit din patru grupe nucleare:
    1. grup dorsomedial – inervează mușchiul occipital și mușchii auriculari;
    2. grup ventromedial – inervează mușchii stapedius și platysma;
    3. grup intermediar – inervează mușchii: frontal, orbicular al ochiului, *corrugator supercilii* și zigomatic;
    4. grup lateral – inervează mușchii orolabiali și buccinator:
       - paralizia de origine centrală a nervului VII (prin accident vascular cerebral) afectează mușchii etajelor faciale mijlociu și inferior;
       - paralizia de origine periferică a nervului VII afectează mușchii tuturor celor trei etaje faciale ipsilaterale;
- nucleul responsabil de inervația motorie al nervului trigemen (nucleul masticator):
  - localizare: în tegmentul pontin, în raport medial cu nucleul senzitiv principal al nervului cranian V;
  - inervează mușchii pterigoidieni, tensor al timpanului, tensor al vălului palatin, milohioidian și burta anterioară a digastricului, maseter, temporal.

C. Coloana somatomotorie:

- nucleul nervului hipoglos
  - poziționat inferior de trigonul hipoglosului, în fosa romboidă;
  - inervează mușchii limbii, exceptând mușchii stiloglos și palatoglos;
  - circumferențial lui sunt situați nucleii perihipoglosali, respectiv:
    – nucleul intercalat – între nucleul nervului hipoglos și nucleul dorsal al n. X;

Scanned with OKEN Scanner

– nucleul prepositus – de la polul superior al n. XII la proximitatea n. VI;
– nucleul lui Roller – situat anterior de n. XII;

- nucleul nervului abducens situat la nivel pontin, în profunzimea colicului facialului;
- nucleul nervului trohlear situat în substanța cenușie periapeductală; localizarea sa coincide cu marginea superioară a colicului inferior;
- nucleul nervului oculomotor:
  - localizare: în mezencefal; poziționat anterior apeductului cerebral Sylvius și superior nucleului nervului trohlear;
  - alcătuit din:
    – nucleul dorsal – inervează mușchiul drept inferior ipsilateral;
    – nucleul ventral – inervează mușchiul drept medial ipsilateral;
    – nucleul intermediar – inervează mușchiul oblic inferior ipsilateral;
    – nucleul medial – inervează mușchiul drept superior controlateral;
    – nucleul centrocaudal – inervează mușchiul ridicător al pleoapei superioare.

În concluzie, coloanele nucleare ale trunchiului cerebral sunt:

- coloana somatomotorie anterioară sau coloana viscerală eferentă specială este o derivație a capului cornului anterior al măduvei spinării și prezintă:
  - la nivelul bulbului – nucleul ambiguu la nivelul căruia se află originea nervilor IX, X, XI;
  - la nivelul punții – nucleii motori ai nervilor facial și trigemen;
- coloana somatomotorie posterioară sau coloana somatică eferentă reprezintă o prelungire a bazei cornului anterior și prezintă:
  - bulbar – nucleul nervului hipoglos;
  - pontin – nucleul nervului abducens;
  - mezencefalic – nucleii nervilor trohlear și oculomotori;
- coloana somatosenzitivă anterioară sau coloana somatică aferentă generală care corespunde bazei cornului posterior și este formată din:
  - bulbar – nucleul spinal al nervului trigemen;
  - pontin – nucleul senzitiv superior al nervului trigemen;
  - mezencefalic – nucleul mezencefalic al nervului trigemen;
- coloana somatosenzitivă posterioară sau coloana viscerală aferentă specială provine din capul cornului posterior;
- coloana somatică aferentă specială care provine din cornul posterior și cuprinde:
  - bulbar – nucleul tractului solitar la nivelul căruia se termină fibrele gustative ale nervilor VII, IX, X, precum și nucleii vestibulari;
  - pontin – nuclei cohleari anteriori și posteriori;
- coloana visceromotorie sau coloana eferentă viscerală generală formată din porțiunea efectorie a măduvei:
  - bulbar – nucleul salivator inferior, asociat funcțional nervului IX, și nucleul dorsal al nervului vag;
  - pontin – nucleu salivator superior asociat funcțional nervului VII;
  - mezencefalic – nucleii accesorii ai nervului cranian III (nervul oculomotor) includ nucleul Edinger-Westphal, care contribuie la constricția pupilară, și nucleul lui Perlia, responsabil de controlul convergenței globilor oculari.

Scanned with OKEN Scanner

4.4.2.3. *Nucleii proprii ai trunchiului cerebral*

Nucleii proprii (intersegmentari) (vezi tabelul 4.3) ai trunchiului cerebral, spre deosebire de omologii lor medulari, prezintă organizare distinctă: unii sunt interconectaţi cu nucleii nervilor cranieni, având rol în coordonarea şi modularea activităţii reflexe specifice trunchiului cerebral, în timp ce alţii servesc drept staţii de releu esenţiale pe parcursul căilor nervoase ascendente şi descendente [19].

Tabelul 4.3. Nucleii proprii (intersegmentari) ai trunchiului cerebral

Regiune	*Nuclei*
Bulb	Complexul olivar, nucleii arcuaţi, aria postrema, nucleu *gracilis* (Goll), nucleu cuneat şi cuneat accesor (von Monakow)
Punte	Nucleii pontini
Mezencefal	Substanţa neagră, nucleul roşu, nucleul interpeduncular, nucleul interstiţial, nucleul comisural

I. *Nuclei proprii bulbari*:

- *complexul olivar bulbar* este format dintr-o serie de nuclei, respectiv:
  - nucleul olivar major sau principal (*nucleus olivares principalis*) este:
    - cel mai nou filogenetic;
    - se situează în porţiunea anterolaterală a bulbului rahidian, fiind poziţionat lateral faţă de piramidele bulbare;
    - în jumătatea superioară a bulbului, înconjurat de substanţă albă care formează *amiculum* (terminaţii ale tractului central al tegmentului);
    - lamă de substanţă cenuşie care pe secţiune este vizualizată ca o „pungă plisată", prezentând un hil olivar poziţionat posteromedial;
    - compus din două lame de substanţă cenuşie, respectiv una ventrală şi una dorsală.
  - nucleul olivar accesor medial (*nucleus olivaris accessorius medialis*) – interpus între lemniscul medial situat lateral şi nucleul olivar principal situat medial;
  - nucleul olivar accesor posterior (*nucleus olivaris accessorius posterior*) – situat dorsal faţă de lamina dorsală a nucleului principal;
  - *aferenţe*:
    - ascendente formate din *fibre spinoolivare*. Anumite fibre au originea în cornul dorsal medular, decusează la nivel medular, urcă în funiculul ventral şi, în final, se proiectează către nucleii olivari accesori. În contrast, alte fibre, cu originea în ganglionii spinali, traversează coloana dorsală, sinapsează în nucleii *gracilis* şi cuneat şi, ulterior, inervează nucleii olivari accesori contralaterali;
    - descendente alcătuite din *fibre corticoolivare*, cu originea în toate ariile corticale, se alătură tracturilor piramidale şi se termină la nivelul lamei ventrale a nucleului olivar principal. În plus, fibrele din *tractul tegmental central* se proiectează către lama dorsală a nucleului olivar principal şi, respectiv, a nucleului olivar accesor medial prin fibrele: *strioolivare (provin de la globus pallidus)*, *talamoolivare*, *rubroolivare* (provin de la nucleul roşu). Ultimul tip de fibre descendente sunt *fibrele cerebelo-olivare*, cu originea în paleocerebel, care iau calea pedunculilor cerebeloşi inferiori:

Scanned with OKEN Scanner

- *eferenţe*:
  - *fibre olivospinale* → cornul anterior al măduvei spinării;
  - *tract olivocerebelos*, care prezintă următoarele caracteristici:
    - formează un procent din fibrele arcuate interne;
    - decusează pe linia mediană şi trec controlateral; unele străbat nucleul olivar, în timp ce altele, inclusiv câteva fibre ipsilaterale, urmează un traiect dorsal, traversând tracturile spinotalamic, rubrospinal şi spinal trigeminal. Ulterior, pătrund în cerebel prin pedunculii cerebeloşi inferiori şi se termină ca fibre agăţătoare (*climbing*) şi *mossy* în scoarţa cerebeloasă;
    - fibrele provenind din nucleii olivari accesori se proiectează în cortexul paleocerebelos;
    - fibrele provenind din nucleul olivar principal se proiectează în neocerebel.

- *complexul olivar inferior*, format din nucleul olivar (principal) (*nucleus olivaris inferior*), nucleul olivar accesor medial şi nucleul olivar accesor posterior, primeşte input de la măduva spinării, cortex şi cerebel şi se proiectează la cerebel. Nucleii olivari accesori sunt implicaţi în echilibru;
- *nucleii arcuaţi* sunt alcătuiţi din grupări neuronale localizate anterior şi medial de piramidele bulbare, constituind nuclei pontini care au migrat la nivelul bulbului rahidian;
  - *aferenţe*:
    - *fibrele corticopontine*, cu originea în toate ariile cortexului cerebral, care depăşesc puntea, intră în piramidele bulbare → nucleii arcuaţi;
  - *eferenţe* spre cerebel, pe două căi:
    - *fibrele arcuate externe* ventrale au origine bilaterală, ocolind nucleul olivar pe suprafaţa sa externă; se alătură fasciculului spinocerebelos posterior şi, prin intermediul pedunculilor cerebeloşi inferiori, ajung la scoarţa neocerebelului sub formă de fibre *mossy* şi fibre agăţătoare;
    - *fibrele arcuate interne* – prezintă o origine ipsilaterală, parcurg un traiect posterior şi paramedian la nivelul calotei bulbare: converg către planşeul ventriculului IV, unde decusează median, înainte de a se proiecta, prin intermediul pedunculilor cerebeloşi inferiori, în arhicerebel (*flocullus*).

II. *Nucleii proprii pontini* sunt nuclei mici, dispersaţi în regiunea protuberanţei, diseminaţi între fibrele reţelei piramidale şi fibrele transversale. Mărimea celulelor neurale şi dispoziţia dendritelor sunt variabile. Axonii sunt dispuşi transversal şi se direcţionează către cerebel, formând pedunculul cerebelos mijlociu de aceeaşi parte şi de partea opusă şi fibrele pontocerebeloase [20]. Primesc:

- *aferenţe*:
  - fibre spinopontine;
  - fibre tectopontine;
  - fibre corticopontine – cu originea în toate ariile cortexului cerebral şi sunt clasificate în: fibre temporo-parieto-occipito-pontine care formează sistemul cortico-ponto-cerebelos şi fibre frontopontine, prezente în număr mai mare;
- *eferenţe*:
  - fibrele pontocerebeloase, ce constituie fibrele transversale ale punţii, sunt organizate în trei fascicule distincte: superior, inferior şi profund. Acestea se proiectează la nivelul scoarţei neocerebelului sub formă de fibre *mossy* şi fibre agăţătoare;

Scanned with OKEN Scanner

- *nucleul olivar superior* (*nucleus olivaris superior*):
  - mică lamă de substanţă gri;
  - *situaţie*: calota pontină, anterointern de nucleul facialului;
  - *aferenţe*: de la nivelul nucleilor cohleari, tranzitând prin ramura cohleară a nervului cranian VIII, şi participă la constituirea lemniscului lateral (banda lui Reil);
  - *eferenţe*: către aşa-numitul organ a lui Corti;
- *nucleii corpului trapezoid* (*nuclei corporis trapezoidei*):
  - *situaţie*: anterointern de oliva superioară;
  - *aferenţe*: nucleii cohleari;
  - *eferenţe*: lemniscul lateral;
- *nucleii lemniscului lateral* (*nuclei lemnisci lateralis*) sunt reprezentaţi de un grup de neuroni dispuşi între fibrele lemniscului lateral şi au rol de staţii de releu.

III. *Nucleii proprii mezencefalici* sunt reprezentaţi de:

a) *substanţa neagră* (*substantia nigra*), cel mai voluminos nucleu mezencefalic, se extinde superior până în regiunea subtalamică. Pe direcţie transversală, este situată între cele două feţe ale pedunculului cerebral, marcând limita dintre *basis pedunculi cerebri* şi *calota mezencefalului*. Are formă semilunară, cu partea mai voluminoasă dispusă medial şi convexitatea spre *crux cerebri*. Prezintă două zone:
   - *zona compactă* (*pars compacta*) este caracterizată prin prezenţa neuronilor dopaminergici de talie medie, cu o bogată pigmentaţie melanică (proces care debutează la vârsta de 4 ani şi se finalizează între 16 şi 19 ani). Această zonă constituie principala sursă de proiecţii dopaminergice către corpul striat şi reprezintă porţiunea preponderent eferentă a substanţei negre;
   - *zona reticulară* (*pars reticulata*) dispusă anterior – conţine celule mari în număr redus, dispuşi reticulat, cu puţin pigment de fier şi glutamat-carboxilaza care sintetizează GABA (acid gamma-aminobutiric); aferenţele provin de la *pars compacta* şi de la alte structuri nevraxiale; conţine numeroşi mediatori chimici: GABA; substanţa P, enkefaline; reprezintă porţiunea preponderent aferentă a substanţei negre;
- *aferenţe* prin:
  - *fibre corticonigrice*, a căror prezenţă este subiect de controversă pentru unii cercetători; au originea în câmpurile corticale 4 şi 6 şi în regiunile postcentrale;
  - *fibre palidonigrice* cu originea în nucleul *globus pallidus*; fac sinapsa cu neuronii din *pars compacta* şi cu cei din *pars reticulata*;
  - *fibre striatonigrice*;
  - *fibre subtalamonigrice* – axonii neuronilor din nucleul subtalamic fac sinapsă în *pars reticulata*;
  - *colaterale* din lemniscul medial;
- *eferenţe* spre:
  - bulbul rahidian prin *fibre nigrobulbare*;
  - măduva spinării prin *fibre nigrospinale*;
  - talamus prin fibre *nigrotalamice*;
  - putamen şi nucleul caudat prin *fibre nigrostriate*;
  - *globus pallidus* prin *fibre nigropallidale*;
  - nucleul roşu prin *fibre nigrorubrice*;

Scanned with OKEN Scanner

– tectum prin *fibre nigrotectale*;
– tegmentul prin *fibre nigrotecmentale*.

Funcţiile substanţei negre sunt:

- reglare integrată a activităţilor motorii corelate, cum ar fi balansul membrelor superioare în timpul mersului sau expresia facială corelată cu limbajul;
- sinteza dopaminei se realizează în porţiunea compactă dorsală a substanţei negre, având ca precursor L-Dopa. Ulterior, dopamina este distribuită şi stocată, prin intermediul proiecţiilor eferente ale substanţei negre, în multiple regiuni encefalice, în special la nivelul neostriatului.

Anatomie clinică: leziunile la nivelul neostriatului provoacă acumularea de dopamină în neuronii substanţei negre, fenomen ce culminează cu cromatoliza. Această perturbare duce la întreruperea circuitului dublu inhibitor dintre neostriat şi substanţa neagră, având ca urmare manifestarea tulburărilor de tip motor (bolile Huntington, Parkinson).

b) *Nucleul roşu* (*nucleul lui Stilling*; *nucleus ruber*) este situat în jumătatea superioară a părţii centrale a calotei mezencefalice; la graniţa cu subtalamusul prezintă o îngustare dată de fasciculul retroreflex (habenulointerpeduncular):

- în porţiunea medială este străbătut de nervul oculomotor;
- formă ovoidală şi culoare roşie datorată vascularizaţiei mai abundente şi pigmenţilor de fier;
- din punct de vedere citologic, prezintă două porţiuni:
  1. porţiune magnocelulară (situată inferior) – veche filogenetic (*paleorubrum*), mică în dimensiuni la om, formată din neuroni cu volum mare ale căror prelungiri constituie tractul rubrospinal;
  2. porţiune parvocelulară (situată superior) – filogenetic, această structură prezintă o dezvoltare mai recentă (*neorubrum*), primind aferenţe de la nucleul dinţat cerebelos şi fiind caracterizată de prezenţa unor neuroni de dimensiuni reduse, stelaţi, cu o pigmentaţie galben-roşcată proeminentă;
- *aferenţe*:
  - fibrele corticorubrice – îşi au originea în aria motorie principală ipsilaterală şi în aria premotorie bilaterală, precum şi în ariile 3 şi 5 ale lobului parietal; organizate somatotopic, se proiectează ulterior sub forma fibrelor rubrospinale astfel:
    – fibrele nervoase aferente membrului superior se proiectează în porţiunea dorsală a nucleului roşu, continuând ulterior spre măduva spinării cervicotoracică;
    – fibrele nervoase destinate membrului inferior se proiectează în porţiunea anterioară a nucleului roşu, continuând ulterior spre măduva spinării lombosacrale;
  - fibrele striorubrice – îşi au originea în *globus pallidus* şi se desprind din ansa lenticulară;
  - fibrele cerebelorubrice – îşi au originea în nucleul dinţat (se termină în *neorubrum*) şi în nucleii globos şi emboliform (se termină în *paleorubrum*). Acestea parcurg calea pedunculilor cerebeloşi superiori şi decusează la nivelul tegmentului mezencefalic, dând naştere decusaţiei pedunculilor cerebeloşi superiori (Wernicke);
  - fibrele tectorubrice – îşi au originea la nivelul colicului cvadrigemen superior;
  - fibrele vestibulorubrice – îşi au originea la nivelul nucleilor vestibulari;
- *eferenţe*:
  - fibrele rubroolivare;
  - fibrele rubroreticulare;

Scanned with OKEN Scanner

- fibrele rubrospinale – decusează prompt după emergența din nucleii de origine (decusația ventrală a tegmentului – a lui Forel), constituind *fasciculul rubrospinal*. Acesta exercită o acțiune facilitatoare asupra motoneuronilor flexori medulari. În plus, anumite fibre se proiectează către nucleul motor al nervului facial și nucleul reticular lateral;
- fibrele rubrocerebeloase, directe și încrucișate, se proiectează către cortexul cerebelos, tranzitând prin intermediul pedunculilor cerebeloși superiori. Pe parcurs, acestea emit colaterale către nucleii cerebeloși profunzi, respectiv nucleii globos, emboliform și dințat;
- tractul central al tegmentului înglobează și fibre rubroolivare;
- fibrele rubrotalamice – stabilesc conexiuni cu nucleul ventral lateral al talamusului, de unde se proiectează ulterior către ariile corticale 4 și 6.

Funcțiile nucleului roșu sunt:

- centru de releu esențial pentru transmiterea impulsurilor de origine striată și cerebeloasă către măduva spinării, precum și pentru propagarea impulsurilor corticale către cerebel și măduva spinării;
- contribuie la reglarea distribuției fiziologice a tonusului muscular;
- este implicat în coordonarea mișcărilor automate și semiautomate;
- realizează coordonarea sinergică a mișcărilor corporale.

Anatomie clinică: o leziune unilaterală a nucleului roșu induce dezvoltarea sindromului Benedikt, acesta fiind caracterizat prin apariția tulburărilor motorii involuntare controlaterale (tremor, ataxie, mișcări coreiforme) și a anomaliilor oculomotorii ipsilaterale.

c) *Nucleul interpeduncular* (*nucleus interpeduncularis*):

- dezvoltare mai pronunțată în rândul vertebratelor inferioare;
- *situație*: mediană, în calota mezencefalică, în fosa interpedunculară, la nivelul substanței perforate posterioare;
- *aferențe*: nucleii habenulari bilaterali prin intermediul *tractului habenulointerpeduncular* (*fascicul retroreflex*);
- *eferențe*: corpii mamilari și tegmentul mezencefalic prin *tractul mamilotegmental*;
- *funcții*: poziționarea ca element intermediar în căile reflexe olfactive, contribuind la modularea comportamentelor asociate cu aceste circuite.

d) *Nucleul intestițial* (*Cajal*; *nucleus interstitialis*):

- *situație*: lateral de orificiul apeductului cerebral în ventriculul III, ventral de substanța cenușie periapeductală și dorsal de complexul oculomotor;
- *aferențe*:
  - *globus pallidus* prin intermediul ansei lenticulare;
  - colicului superior;
  - nucleii vestibulari prin intermediul fasciculului longitudinal medial;
  - substanța neagră;
  - cerebel, prin intermediul colateralelor provenite din fibrele ascendente directe ale pedunculilor cerebeloși superiori;
- *eferențe*:
  - proiecții directe către nucleul vestibular medial (prin intermediul căii fasciculului longitudinal medial);
  - proiecții bilaterale către nucleul nervului trohlear;
  - proiecții către centrul iridodilatator din măduva spinării;
  - fibrele decusate converg și se termină în nucleul nervului oculomotor situat controlateral, cu excepția nucleului ventral (mușchiul drept intern);

Scanned with OKEN Scanner

- *funcții*: centru subcortical pentru reflexe implicate în mișcările rotatorii și verticale ale globului ocular; rolul acestui nucleu este explicat prin conexiunile cu nucleul oculomotor [21-22];
- *anatomie clinică*: leziunea nucleului interstițial → nistagmus de tip vertical.

e) *Nucleul comisural* (*nucleul comisurii posterioare, nucleul lui Darkschewitsch*; *nucleus commissurae posterioris*):
- situație: dorsolateral de nucleul nervului oculomotor, la nivelul extremității superioare a substanței cenușii centrale;
- *aferențe*:
  - corpul striat (*globus pallidus*) – prin intermediul ansei lenticulare;
  - cerebel – prin colateralele fibrelor ascendente directe din pedunculii cerebeloși superiori, ce își au originea în nucleii fastigial și dintat;
- *eferențe*: prin intermediul comisurii posterioare.

f) *Coliculii cvadigemeni superiori drept și stâng* (*colliculus superior*):
- formează partea superioară a lamei cvadrigeminale (*lamina quadrigemina*);
- fiecare colicul prezintă o conexiune cu corpul geniculat lateral ipsilateral prin intermediul brațului coliculului superior (*brachium colliculi superioris*);
- cei doi coliculi superiori sunt interconectați prin intermediul comisurii intercoliculare (*commissura coliculi superioris*);
- alcătuiți patru straturi, respectiv de la exterior spre interior: statul zonal, cenușiu superficial, optic și lemniscal, care conțin împreună șapte lame, formate din corpi neuronali alternând cu axoni;
- *aferențe*:
  - cortexul cerebral;
  - măduva spinării;
  - nucleii intercerebeloși;
  - aria auditivă secundară;
  - retină;
- *eferențe descendente*:
  - tractul tecnonuclear lateral;
  - tractul tecnonuclear medial;
  - tractul tectospinal;
- *eferențe ascendente*:
  - fibre tectocorticale spre cortexul occipital;
  - fibre tectotalamice;
  - fibre tectogeniculate;
- *funcții*: centri reflecși ai căii vizuale.

g) *Coliculii cvadrigemeni inferiori* (*colliculus inferior*):
- formează partea inferioară a lamei cvadrigeminale;
- interconectați prin comisura coliculilor inferiori, în conexiune cu corpul geniculat medial și cu lemniscul lateral prin intermediul brațului coliculului inferior (*brachium colliculi inferioris*);
- fiecare colicul inferior este format dintr-un nucleu central și cortex, situat la exterior, format la rândul său din doi nuclei: unul pericentral și altul extern;
- *aferențe*:
  - coliculul inferior controlateral;

Scanned with OKEN Scanner

- corpul geniculat medial ipsilateral;
- cortexul auditiv;

- *eferenţe*:
  - fibrele tectocorticale direcţionate spre scoarţa auditivă;
  - fibrele tectogeniculate spre corpul geniculat medial controlateral;
  - fibrele acusticooptice spre coliculii superiori;
  - fibrele orientate spre nucleii motori ai trunchiului cerebral şi motoneuronii aflaţi la nivelul măduvei;
- *funcţie*: al treilea neuron al căii acustice.

Tabelul 4.4. Calea sistemului extrapiramidal

Căi extrapiramidale corticale	Ariile motorii	Nucleii bazali	Fibrele strionigrice	Substanţa neagră	Fasciculul nigrospinal	Cornul anterior spinal
			Fibrele striorubrice	Nucleul roşu	Fasciculul rubrospinal	Cornul anterior spinal
			Fibrele strioreticulate	Substanţa reticulată	Fasciculul reticulospinal	Cornul anterior spinal
Căi extrapiramidale subcorticale		Complexul olivar	Fibrele olivospinale			Cornul anterior spinal
		Nucleii vestibulari	Fibrele vestibulospinale			Cornul anterior spinal

IV. *Nucleii proprii ai substanţei reticulate* (*nuclei reticulares*):

- *generalităţi*: substanţa/formaţiunea reticulată este formată din celule nervoase dispuse într-o reţea de fibre de la măduva spinării, la nivelul diencefalului [23];
- *morfologic*: nu există un nucleu clar definit, dar au fost descrise trei grupuri nucleare situate în trunchiul cerebral în trei benzi sau coloane verticale, bilaterale, respectiv coloana mediană, medială şi laterală; formaţi din trei coloane:
  1. coloana nucleară mediană: situată într-o bandă verticală în regiunea mediană şi paramediană a trunchiului cerebral, inclusiv un nucleu bine limitat cu celule pigmentate, situat în partea superioară a punţii la marginea ventriculului IV, numit *locus coeruleus*; conţine nucleii rafeului; are rol în mecanismul somnului, în iniţierea şi întreţinerea sa;
  2. coloana nucleară medială, care conţine: la nivelul bulbului – *nucleul reticular central*, *nucleul reticular paramedian* şi *nucleul reticular gigantocelular* (la nivelul joncţiunii cu puntea); la nivelul punţii – *nucleu reticular pontin superior* şi *pontin inferior*; la nivelul mezencefalului – *nucleul cuniform*, *nucleul subcuneiform* şi *nucleul profund*. Nucleii reticulari care se găsesc la nivelul acestei coloane mediale dau naştere unor fibre colaterale spre cortex şi unor fibre colaterale spre măduvă. Din punct de vedere funcţional, substanţa reticulată emite fibre ascendente care stimulează cortexul cerebral, menţinându-l în stare de alertă şi intervine pentru a menţine atenţia. Fibrele descendente din cortex inhibă substanţa reticulată şi induc somnul. În prezent, substanţa reticulată este considerată în funcţie de neurotransmiţătorul utilizat de diferitele sale nuclee. Prin urmare, nomenclatura modernă desemnează nucleele reticulate în funcţie de rolul lor secretor. Nucleii mediali conţin serotonină (B1 până la B9). Serotonina are o funcţie inhibitorie

Scanned with OKEN Scanner

generală, în special pe căile nociceptive. O parte din fibrele sale merg spre cortexul cerebral şi sunt implicate în somn. Nucleii noradrenalinei şi nucleii dopaminei sunt desemnaţi prin litera A (de la A1 la A14). Noradrenalina interesează în principal nucleii centrali şi în special nucleul coeruleus (A6), un nucleu mic, dar care reprezintă principala sursă de noradrenalină pentru întregul creier, cu rol important în mecanismul somnului. Centrele dopaminei sunt reprezentate în trunchiul cerebral de *locus niger* (A9), în special în trunchiul cerebral există şi alte centre reticulare cu funcţii diferite, cum ar fi centrele endorfinice situate în principal în materia cenuşie periaqueductală (B9) şi implicate în controlul durerii [23-24].
Alte centre au funcţii motorii: un centru care reglează mişcările respiratorii în pontus, un centru care reglează mişcările de deglutiţie în bulb, centre pentru mişcările conjugate ale globilor oculari, laterale în protuberanţă şi verticale în măduva oblongata şi vertical în mezencefal. Există, de asemenea, centre vegetative ortosimpatice, în special în bulb;

3. coloana nucleară laterală:
   – formată din nuclei de dimenisiuni reduse care transmit informaţia de la nivelul măduvei spinării până la cerebel, prin partea caudală a trunchiului, punţii şi mezencefalului;
   – la nivelul bulbului – *nucleul reticular lateral* (paragigantocelular) al bulbului;
   – la nivelul punţii – *nucleul parvocelular*, aflat în proximitatea nucleilor motori ai nervilor facial şi trigemen;
   – la nivelul mezencefalului – *nucleii parabrahial medial şi lateral* şi *nucleul tegmental pedunculopontin*.

4.4.3. *Substanţa albă a trunchiului cerebral (substantia alba)*

Substanţa albă a trunchiului cerebral este formată din fascicule descendente şi ascendente, fascicule de asociaţie şi fibrele nervilor cranieni care traversează trunchiul cerebral (vezi tabelul 4.5).

Morfologic, substanţa albă este constituită din fibre mielinizate dispuse în trei sisteme:

1. neuroni radiculari ai nervilor cranieni;
2. căi de asociaţie;
3. căi lungi, ascendente şi descendente.

Tabelul 4.5. Tracturile de substanţă albă ale trunchiului cerebral

Tracturi ascendente	*Tracturi descendente*	*Conexiuni tracerebrale*
• tract *gracilis* • tract cuneat • tract spinotalamic anterior • tract spinotalamic lateral • tract spinocerebelos anterior • tract spinocerebelos posterior • tract spinoolivar • tract spinoreticular	• tract corticospinal lateral • tract corticospinal anterior • tract rubrospinal • tract vestibulospinal lateral • tract vestibulospinal medial • tract reticulospinal • tract rubrospinal	• sistem limbic • ganglioni bazali

Scanned with OKEN Scanner

4.4.3.1. *Neuronii radiculari ai nervilor cranieni*

Neuronii radiculari ai nervilor cranieni sunt echivalentul rădăcinilor nervilor spinali [24] şi se împart în:

- *neuroni motori*: corpul celular se află în nucleul motor corespondent (originea reală). Ulterior, fibrele ajung la suprafaţă şi părăsesc trunchiul la nivelul originii aparente. În cazuri particulare, traiectul între originea reală şi cea aparentă nu este direct. De exemplu:
  - nervul VII înconjoară nucleul VI înainte de a părăsi trunchiul, formând colicului n. VII;
  - nervul IV încrucişează linia mediană: nucleul stâng dă fibre pentru n. IV drept;
- *neuronii senzitivi*: protoneuronii primesc informaţii din periferie, iar axonul ajunge în nucleii corespondenţi.

4.4.3.2. *Căile de asociaţie*

Căile de asociaţie sunt organizate în trunchiul cerebral în patru fascicule nervoase:

1. fasciculul tegmental central (*tractus tegmentalis centralis*):
   - cu originea în:
     - mezencefal: posterior de nucleul roşu;
     - punte – medial de nucleul motor III;
     - bulb – posteromedial de oliva bulbară;
   - se termină în *amiculum* olivar;
   - structură:
     - fibrele ascendente care participă la formarea SRAA;
     - fibrele descendente care ajung la oliva bulbară de la talamus, corp striat, nucleul roşu, colicului cvadrigemeni superiori, cerebel, nuclei vestibulari;
2. fasciculul longitudinal medial (bandeleta longitudinală posterioară; *fasciculus longitudinalis medialis*):
   - cel mai important tract de asociaţie al trunchiului cerebral;
   - *situaţie*: la nivelul tegmentului, parcurgând distanţa până în cordonul anterior al regiunii cervicale medulare, unde se termină;
   - *format din*:
     - fibre ascendente cu originea la nivelul nucleilor vestibulari şi merg până la nivelul nucleilor nervilor motori ai muşchilor extrinseci ai globului ocular (II, IV, VI), precum şi la nucleii accesori ai acestor muşchi (nucleul lui Cajal);
     - fibrele descendente sunt reprezentate de tracturile tectospinal, interstiţiospinal, vestibulospinal, pontoreticulospinal;
   - *funcţii*:
     - asigură mişcărilor oculogire şi oculocefalogire ca răspuns la stimuli vestibulari şi acustici;
     - coordonează mişcările buzelor şi ale limbii în fonaţie;
     - coordonează reflexele statokinetice;
     - coordonează reflexele de protecţie pentru urechea internă;
     - coordonează reflexele vegetative cu punct de plecare vestibular (greaţă, vomă, vărsături, extrasistole) prin colaterale de la nucleii vestibulari spre substanţa reticulată, nucleul dorsal al vagului şi nucleul solitar;

Scanned with OKEN Scanner

3. fasciculul longitudinal posterior (Schotz; *fasciculus longitudinalis posterior*) constituit din:
   - fibrele ascendente:
     - de la hipotalamus la formațiunea reticulată;
     - conduc sensibilitatea interoceptivă și gustativă (de la nucleul intermediomedial și nucleul solitar);
   - fibrele descendente:
     - de la hipotalamus la nucleii vegetativi ai trunchiului cerebral;
     - asigură sensibilitatea olfactivă, gustativă și emoțională legată de controlul salivației, lacrimației și al altor reflexe vegetative care se închid în trunchiul cerebral;
     - *rol*: conexiune dorsală în sistemul limbic;
4. fasciculul mamilotegmental Gudden:
   - *generalități*: sistem de conexiune ventrală în sistemul limbic;
   - *origine*: nucleii hipotalamici mamilari;
   - *terminare*: nucleii tegmentului mezencefalic;
   - *rol*: mediază reflexele olfactivosomatice, prin nucleii reticulari.

4.4.3.3. *Căile ascendente senzitive și senzoriale*

a) Fasciculele senzitive ascendente grupează:
   - *fibrele sensibilității proprioceptive conștiente și ale tactului epicritic*, care transmit informații privind mediul înconjurător (detalii de suprafață, dimensiuni, volum, amplitudinea mișcărilor membrelor);
   - *fibrele sensibilității exteroceptive*;
   - *fibrele sensibilității proprioceptive inconștiente* sunt *fibrele spinocerebeloase* care transportă informația de la nivelul membrelor inferioare și a jumătății inferioare a trunchiului prin fibrele ascendente ale mănunchiului medial al rădăcinii posterioare al nervului rahidian; după un traiect ascendent în cordonul posterior medular se unesc cu fibrele care transportă sensibilitatea de la nivelul membrelor superioare și jumătatea superioară a trunchiului și ajung la nivelul bulbului. Ulterior, fibrele părăsesc bulbul prin pedunculul cerebelos inferior (fasciculul dorsal), urcă în punte și se angajează în pedunculul cerebelos superior la nivelul mezencefalului. Aceste fibre se grupează în:
     - *fasciculul spinocerebelos dorsal* (*fasciculus spinocerebellaris dorsalis*) – sensibilitatea proprioceptivă de la membrele inferioare și partea inferioară a trunchiului. Releu medular la nivelul nucleului toracic, fibrele rămân ipsilateral. Deutoneuronul ascensionează în trunchiul cerebral și ajunge la emisferul cerebelos ipsilateral (fasciculul direct) prin pedunculul cerebelos inferior;
     - *fasciculul cuneocerebelos* (*fasciculus spinocerebellaris*) – sensibilitatea de la partea superioară a trunchiului, membrelor superioare și capului. Ajunge la nucleul cuneiform accesor de unde pornește deutoneuronul care ajunge la cerebel prin pedunculul cerebelos inferior și face sinapsă în nucleul mezencefalic al n. V;
     - *fasciculul spinocerebelos ventral* (*fasciculus spinocerebellaris ventralis*) – informații deja analizate la alte nivele. Protoneuronul se află în coloana

Scanned with OKEN Scanner

laterobazală medulară, iar axonii încrucişează linia mediană, ascensionează în trunchi, încrucişează linia mediană la nivel mezencefalic, pentru a ajunge la cerebel;

- *fibrele sensibilităţii tactile protopatice şi a sensibilităţii termoalgice*: după traversarea trunchiului cerebral, prin intermediul tracturilor spinotalamice lateral şi anterior, care constituie componente ale sistemului anterolateral sau ale lemniscului spinal, aceste căi nervoase ascensionează şi se termină la nivelul talamusului. Lezarea tractului spinotalamic lateral determină disociaţia siringomielitică ce reprezintă pierderea sensibilităţii termoalgice cu păstrarea tactului fin. Sunt formate din:
  - *fibrele tractului spinomezencefalic* (*fibrae spinomesencephalicae*) – sunt alcătuite din fibrele spinotectale şi spinoperiapeductale care au traiect ascendent de la nivelul măduvei spinării către mezencefal, unde se termină în coliculii cvadrigemeni superiori şi substanţa cenuşie periapeductală;
  - *fibrele tractului olivocerebelos* (*tractus olivocerebellaris*) – îşi au originea în nucleii olivari, nucleii arcuaţi şi nucleii rafeului, proiecţiile acestora atingând cerebelul prin intermediul pedunculilor cerebeloşi inferiori;
  - *fibrele tractului solitar* (*tractus solitarius*) – transmit spre nucleul solitar informaţiile de tip gustativ de la nivelul limbii prin intermediul nervilor cranieni VIIbis, IX şi X;
  - *fibrele tractului spinal al nervului trigemen* (*tractus spinalis nervi trigemini*) – conduc informaţiile referitoare la sensibilitatea tactilă protopatică exteroceptivă de la nivelul feţei, proiectându-le către nucleul spinal al nervului trigemen, de unde, prin intermediul lemniscului trigeminal, ascensionează până la talamus.

b) Fasciculele ascendente senzoriale constituie (vezi tabelul 4.6):
   - calea vestibulară;
   - calea auditivă;
   - calea vizuală;
   - calea olfactivă;
   - calea gustativă.

Scanned with OKEN Scanner

Tabelul 4.6. Căile ascendente senzitive și senzoriale

calea		*Receptor*	*Protoneuron*	*Deutoneuron*	*Al treilea neuron*	*Proiecție corticală*
Calea sensibilității termice și dureroase (fascicul spinotalamic lateral)		Terminații nervoase libere (piele) Corpusculi Krause (rece) Corpusculi Ruffini (cald)	Ganglion spinal	Neuroni senzitivi din corn posterior spinal	Talamus (contro-lateral)	Aria somestezică I, girus postcentral, lob parietal
Calea sensibilității tactile grosiere (protopatice)		Corpusculi Meissner Discuri Merkel	Ganglion spinal	Neuroni senzitivi din corn posterior spinal	Talamus (contro-lateral)	Aria somestezică I, girus postcentral, lob parietal
Calea sensibilității tactile epicritice (sensibilitatea epicritică sau spinobulbară)		Corpusculi Meissner Discuri Merkel	Ganglion spinal	Neuroni senzitivi din corn posterior spinal	Talamus (contro-lateral)	Aria somestezică I, girus postcentral, lob parietal
Calea sensibilității kinestezice (kinestezică, spinobulbară, Goll-Burdach, *gracilis*-cuneat, simț al poziției)		Corpusculi neurotendinoși Golgi, Ruffini	Ganglion spinal	Nuclei *gracilis* și cuneat	Talamus (contro-lateral)	Aria somestezică I, girus postcentral, lob parietal
Calea sensibilității proprioceptive de control a mișcării (Fleshig-Gowers, dorsal-ventral, direct-încrucișat)	Tract spinocerebelos dorsal (direct)	Fusuri neuromus-culare	Ganglion spinal	Pedunculi cerebeloși inferiori	Nu există al treilea neuron	În arhi- și paleocerebel;
	Tract spinocerebelos ventral (încrucișat)			Pedunculi cerebeloși superiori		În emisferul cere-belos controlateral (neocerebel)
Căile sensibilității interoceptive (visceroceptivă, spinotalamică)	În pereții vaselor și viscerelor (terminații nervoase libere, corpusculi lamelați)		Ganglion spinal	Măduva spinării	Talamus	Zona de proiecție corticală difuză

Scanned with OKEN Scanner

4.4.3.4. *Căile descendente*

Căile descendente includ căile piramidale şi extrapiramidale, respectiv rubrospinale, reticulospinale şi vestibulospinale [24].

Fasciculul central (fasciculul central al calotei aparţinând formaţiunii reticulate) se întinde de la mezencefal la complexul olivar inferior prin cerebel şi este continuat de fasciculul olivospinal.

Fasciculele motorii reflexe tectospinale (care transmit informaţii vizuale şi auditive) şi fasciculul mamilotegmental (fasciculul calotei lui Gudden) coboară de la tuberculii mamilari la formaţiunea reticulată mezencefalică.

- *Căile piramidale* sunt formate din:
  - *fasciculul corticospinal* (piramidal; *fasciculus pyramidalis*) coboară în pedunculii cerebrali (dintre care ocupă cele 3/5 mijlocii), rostral, până la substanţa neagră, apoi este disociat de nucleii pontini şi se regrupează în bulbul rahidian la nivelul piramidei; traversează linia mediană la 80% (decusaţia motorie) şi se termină în cordonul lateral al măduvei spinării. Fibrele directe sunt în cordonul anterior al măduvei spinării. După ce traversează capsula internă, coboară prin pedunculul cerebral, unde ocupă 3/5 mijlocii. La nivelul punţii este disociat de fibre orizontale cu destinaţie cerebeloasă (pontocerebeloase). La nivel bulbar se regrupează, iar în 1/3 inferioară traversează linia mediană formând decusaţia piramidală *(decussatio pyramidum)*. 9/10 din fibrele motorii încrucişează linia mediană şi coboară în măduvă sub denumirea de fascicul piramidal încrucişat. 1/10 din fibre nu decusează şi formează fasciculul piramidal direct;
  - *fasciculul geniculat* defineşte o porţiune a căii piramidale, formată din axonii neuronilor motori centrali. Axonii ocupă 1/5 internă a pedunculilor cerebrali, unele fibre părăsesc fasciculul pentru a încrucişa linia mediană şi a se distribui nucleilor motori ai nervilor cranieni;
  - *fasciculul corticonuclear* după ce traversează *corona radiata* şi genunchiul capsulei interne atinge trunchiul cerebral şi este destinat nucleilor motori ai nervilor cranieni V, VII, IX, X, XI, XII. Aceste fibre sunt clasificate, în funcţie de segmentul la care ajung, în corticonucleare bulbare (*fibrae corticonucleares bulbi*), pontine şi mezencefalice. În plus, un grup de fibre se proiectează către nucleii nervilor cranieni III, IV şi VI, alcătuind calea aberantă Dejerine, implicată în sistemul oculocefalogir;
  - *Fasciculele corticopontine* (*fibrae corticopontinae*) şi cele *pontocerebeloase* (*pontocerebellares*) au originea în scoarţa lobilor frontal şi parietal (frontoparietopontine) şi în scoarţa lobilor temporal şi occipital (temporopontine), traversează puntea prin piciorul pendunculilor cerebrali, de la punte ajung la nivelul cerebelului controlateral.
- *Căile extrapiramidale* (numeroase şi polisinaptice) provin:
  - de la ariile extrapiramidale corticale *fasciculele corticopontine* (*frontopontin*, *parietopontin* şi *temporopontin*), dispuse în 1/5 laterală a pedunculului cerebral. Aceste căi se unesc la nivel pontin cu fasciculele pontocerebeloase care disociază de calea piramidală;
  - de la nucleii trunchiului cerebral (nucleii suprasegmentari):
    - *tractul rubrospinal* (*tractus rubrospinalis*) are originea în nucleul roşu din tegmentul mezencefalic. În porţiunea anterioară a tegmentului decusează, formând *decusaţia Forel* (tegmentală anterioară) (decussatio tegmentalis anterior), apoi

Scanned with OKEN Scanner

are traiect descendent prin trunchiul cerebral și se plasează pe partea contralaterală a măduvei spinării, în substanța albă din cornul anterior. Tractul rubrospinal controlează în principal reglarea tonusului mușchilor flexori, producând scăderea tonusului mușchilor extensori contralaterali; exercită o influență mai pronunțată asupra mușchilor mari, cum ar fi cei din regiunea umerilor. Spre deosebire de tractul rubrospinal, tractul corticospinal gestionează predominant controlul mișcărilor motorii fine, precum cele care implică mușchii mici ai degetelor. Datorită terminării tractului rubrospinal în segmentele superioare ale măduvei spinării toracice, acesta nu exercită un impact semnificativ asupra mușchilor membrelor inferioare;

- *tractul tectospinal* (*tractus tectospinalis*) are originea la nivelul straturilor profunde ale colicului superior, după care trece pe sub apeductul mezencefalic pe partea opusă și formează astfel *decusația Meynert* (tegmentală posterioară) (*decussatia tegmentalis posterior*), apoi străbate trunchiul cerebral și se plasează anteromedial în cornul anterior al măduvei spinării. Din punct de vedere funcțional, acest tract reprezintă suportul reflexelor posturale declanșate de stimulii vizuali și auditivi;
- *tractul reticulospinal* (*tractus reticulospinalis*) este alcătuit din fibre ipsilaterale cu originea în nucleii reticulați pontini și bulbari. Tractul reticulospinal pontin se dispune în cordonul anterior al măduvei pe toată lungimea sa și are rolul de a activa neuronii motori ai musculaturii axiale, în special cei de la nivelul cefei. Tractul reticulospinal bulbar are rol inhibitor asupra motoneuronilor extensori;
- *tractul vestibulospinal* (*tractus vestibulospinalis*) are originea în nucleii vestibulari: lateral în principal, dar și medial. Fibrele vesibulospinale se situează în porțiunea laterală a cordonului anterior și parcurge măduva spinării pe toată lungimea sa. Acest tract are acțiune pe neuronii alfa extensori, în special pe cei ai mușchilor antigravitaționali, având un rol important în menținerea poziției bipede;
- *tractul olivospinal* are originea la nivelul nucleului olivar inferior, cu traiect descendent spre partea anterioară a cordonului lateral al măduvei spinării.

Tabelul 4.7. Căile descendente

Calea sistemului piramidal			
Fascicul piramidal (corticospinal)	Corticospinal lateral	Arie motorie, premotorie, motorie suplimentară, motorie secundară	Corn anterior spinal
	Corticospinal anterior		
Fascicul corticonuclear			Nucleii motori ai nervilor cranieni

4.5. Vascularizația

4.5.1. *Sistemul arterial al trunchiului cerebral*

Sistemul arterial al trunchiului cerebral provine din sistemul spino-vertebro-bazilar, excepție făcând porțiunea anterioară a pedunculului cerebral, care este vascularizată de o arteră cerebrală. Din arterele subclaviculare dreaptă și stângă au originea arterele subclaviculare omonime, care urcă până la nivelul *foramen magnum* (gaura occipitală), pătrund în cutia craniană, au traiect superior și la nivelul extremității inferioare a punții se unesc cu

Scanned with OKEN Scanner

cele controlaterale, formând artera bazilară; urmează şanţul arterei bazilare care se situează pe partea anterolaterală la nivelul punţii, iar la extremitatea superioară a şanţului se divide în cele două artere cerebrale posterioare [25].

- *Artera vertebrală* (*arteria vertebralis*), din care au originea:
  - *artera spinală anterioară* (*arteria spinalis anterior*) care are originea din porţiunea finală a arterei vertebrale, dă ramuri pentru regiunile laterale şi mediale ale bulbului rahidian;
  - *artera spinală posterioară* (*arteria spinalis posterior*): se anastomozează cu *artera cerebeloasă posteroinferioară* şi vascularizează regiunea laterală a bulbului radihian.
- *Artera bazilară* (*arteria basilaris*) care emite:
  - *arterele pontine* (*arterias pontis*) – vase mici care vascularizează puntea;
  - *artera cerebeloasă anteroinferioară* (*arteria inferior anterior cerebelli*): are traiect posterolateral şi dă ramuri pentru partea anterolaterală a punţii şi partea superioară a bulbului;
  - *arterele mezencefalice* (*arterias mesencephalicae*) – vascularizează faţa anterioară a mezencefalului;
  - *artera cerebeloasă superioară* (*arteria superior cerebelli*): cu originea aproape de terminarea arterei bazilare, vascularizează puntea şi o parte a mezencefalului.

4.5.2. *Sistemul venos al trunchiului cerebral*

Sistemul venos al TC este format din:

- *la nivelul mezencefalului* – vena mezencefalică laterală (*vena mesencephalica lateralis*) şi vena pontomezencefalică (*vena pontomesencephalica*), care drenează în sistemul venos galenic (format de marea venă cerebrală, venele cerebrale interne şi venele bazale);
- *la nivelul punţii* – venele pontine (*venae pontis*), anteromediană (*anteromediana*), anterolaterală (*anterolateralis*) şi laterală (*lateralis*), unite prin vene transverse (*venae pontis transversae*); drenează în sistemul sinusurilor pietroase;
- *la nivelul bulbului* – venele medulare anteromediană (*venae medullaris anteromediana*), posteromediană (*posteromediana*), anterolaterală (*anterolateralis*), transverse (*transversae*) şi dorsale (*dorsales*) care drenează în venele spinale, condiliene şi în plexul venos rahidian;
- *la nivelul ventriculului IV* – venele recesului lateral al ventriculului IV (*venae recessus lateralis ventriculi quarti*).

4.6. Elemente de anatomie clinică

4.6.1. *Sindroamele pedunculomezencefalice*

Leziunile pedunculilor cerebrali se împart în:

- leziunea părţii anterioare a pedunculilor – determină sindromul Weber în care apare hemiplegia controlaterală şi paralizia structurilor inervate de n. III ipsilateral;

Scanned with OKEN Scanner

- leziunea părții posterioare a pedunculilor afectează banda lui Reil; clinic, se adaugă hemiplegia homolaterală;
- leziunea părții profunde a pedunculilor afectează calea responsabilă de coordonare a mișcării ochilor și a capului în aceeași direcție și determină sindromul lui Foville peduncular, cu devierea ochilor și uneori a capului spre partea leziunii.

Leziunile calotei pedunculare cuprind:

- sindromele de nucleu roșu Benedikt și Claude, ambele prezentând paralizia homolaterală a n. III; în sindromul Benedikt apare hipertonia de tip extrapiramidal și mișcări anormale (hemichoree, hemibalism și hemitremor de acțiune); în sindromul Claude apar hipotonia și elementele cerebeloase (ataxie, dismetrie și tremor intenționat);
- sindromul comisurii lui Wernekink se caracterizează printr-un sindrom cerebelos bilateral și mioclonii velo-faringiene secundare;
- oftalmoplegii, afectări pupilare și modificări ale vigilenței, cu apariția somnolenței și a crizelor de narcolepsie secundare lezării substanței reticulare.

Leziunea lamei cvadrigeminale determină afecțiuni pupilare și ale verticalității privirii și modificări ale auzului uni- sau bilaterale [25-26].

Tabelul 4.8. Sindroamele mezencefalice

Sindrom	*Localizare*	*Nerv cranian*	*Tract*	*Semiologie*
Weber	Baza mezencefalului	III	Corticospinal	• Paralizie oculomotorie
Claude	Tegmentum	III	Nucleu roșu	• Paralizie oculomotorie • Ataxie cerebeloasă • Tremor
Bendikt	Tegmentum	III	Nucleu roșu Tract corticospinal	• Paralizie oculomotorie • Ataxie cerebeloasă • Tremor • Semne corticospinale
Northangel	Tectum	III unilateral	Pedunculcerebelos superior	• Pareză oculară • Ataxie cerebeloasă
Parinaud	Mezencefalul dorsal		Structuri periapeductale	• Defect de acomodare • Pareză • Pupile fixe

4.6.2. *Sindroamele pontine*

Sindroamele pontine se împart în:

- leziuni ale piciorului punții, caracterizate prin hemiplegie: leziune în 1/3 inferioară – hemiplegia alternantă Millard-Gubler care prezintă hemiplegie controlaterală și paralizie facială periferică ipsilaterală, însoțită uneori de afectarea n. VI. Poate apărea paralizia pseudobulbară-protuberențială cu paralizia buzelor, a limbii, palatină și exacerbarea reflexelor ce depind de nervii V și VII, însoțite sau nu de râs și plâns spasmodic;
- leziuni ale calotei care se exprimă clinic prin sindroame care prezintă afecțiuni ale nervilor V, VI, VII și VIII, senzitive, ale mișcării ochilor, ale vigilenței și cerebeloase, de tipul sindromului Foville, care poate fi cu afectare a regiunii superioare a punții,

Scanned with OKEN Scanner

cu leziune supranucleară şi care prezintă paralizia privirii laterale, sau cu afectare a regiunii inferioare a punţii cu afectare a nucleului nervului VI [27].

Tabelul 4.9. Sindroamele pontine

Sindrom	*Localizarea leziunii*	*Structuri*	*Semiologie*	*Etiopatogenie*
Milard-Gubler	Punte	• Nucleu facial • Tract corticospinal	• Paralizie facială ipsilaterală • Hemipareză controlaterală	Vascular
Foville	Punte	• Nucleu facial • Tract corticospinal	• Paralizie facială ipsilaterală • Hemipareză controlaterală	Vascular
Raymons	Punte	• Nucleu abducems • Tract corticospinal	• Paralizie ipsilaterală de n. VI • Hemipareză controlaterală	Vascular

4.6.3. *Sindroamele bulbare*

Sindroamele bulbare pot fi anterioare, mediale sau posterolaterale:

- *sindroamele medulare anteromediale* afectează fundamental reţeaua piramidală, prezentând hemiplegia membrelor, uni- sau bilaterală; leziunile se prelungesc posterior; apare disocierea tabetică şi siringomielică a sensibilităţii [27-28];
- *sindroamele medulare posterolaterale* caracterizate prin sindromul Wallenberg, care apare în leziuni ale regiunilor retrolivare, cu respectarea plafonului ventriculului IV; clinic, prezintă sindrom vertiginos important, sindrom cerebelos, hemianestezie facială, paralizia vălului palatin, faringelui, laringelui şi sindrom vestibular, toate ipsilateral leziunii. Controlateral apare hemianestezia de tip siringomielic cu respectarea structurilor faciale [29].

Tabelul 4.10. Sindromul medular lateral (Wallenburg)

Structură	*Semiologie*
Tract spinotalamic	Hipoalgii controlaterale, hipertermie
Tract spinocerebelos	Ataxie ipsilaterală
Fibre simpatice	Sindrom Claude Bernard Horner
Tract trigeminal spinal	Algii
Nucleul ambiguu	Disfagie
Nuclei vestibulari	Vertij, vomă

Tabelul 4.11. Sindromul medular medial

Structură	*Semiologie*
Piramida	Hemiplegie controlaterală
Lemnisc medial	Pierdere controlaterală a tactului şi proprioceptiei
Nucleu hipoglos	Atrofie ipsilaterală a ½ de corp lingual

Scanned with OKEN Scanner

Bibliografie selectivă

1. Watson C., Kirkcaldie M., Paxinos G. *The Brain: An Introduction to Functional Neuroanatomy*. Amsterdam: Elsevier Inc.; 2010.
2. Snell S.R. *Neuroanatomía Clínica*. Ed. 7. Philadelphia: Wolters Kluwer Health; 2010.
3. Pérez G.P., Antonio J., Gonzales H., Mario J. *Neuroanatomía Humana*. Madrid: Editorial Médica Panamericana; 2020.
4. Petrovanu I., Antohe D.Ş.T., Varlam I.L. *Neuroanatomie clinică. Sistemul nervos central*. Vol. 1. Iaşi: Polirom; 1996.
5. Andronescu A. *Anatomia funcţională a sistemului nervos*. Bucureşti: Infomedica; 1988.
6. Peate I. Anatomy and physiology, 4. The brain. *Br J Healthc Assist*. 2017; 11(11): 538. doi: 10.12968/bjha.2017.11.11.538.
7. Watson C., Kirkcaldie M., Paxinos G. Central nervous system basics–the brain and spinal cord. În: Paxinos G. (ed.). *The Brain*. Oxford: Oxford University Press; 2010. pp. 3-16. doi: 10.1016/B978-0-12-373889-9.50002-4.
8. Guertin P.A. Central pattern generator for locomotion: anatomical, physiological, and pathophysiological considerations. *Front Neurol*. 2013; 3:183. doi: 10.3389/fneur.2012.00183.
9. Kong J., Guan T. Functional regeneration of the brain: white matter matters. *Neural Regen Res*. 2015; 10(4): 537-538. doi: 10.4103/1673-5374.153675.
10. Venkatraman A., Edlow B.L., Immordino-Yang M.H. The brainstem in emotion: a review. *Front Neuroanat*. 2017; 11:15. doi: 10.3389/fnana.2017.00015.
11. Bolintineanu S., Prudeanu H., Vaida M. *Anatomia omului*. Vol. 7: *Sistemul nervos central*. Ed. 2 rev. Timişoara: Editura Victor Babeş; 2019.
12. Bourne S., Machado A.G., Nagel S.J. Basic anatomy and physiology of pain pathways. *Neurosurg Clin N Am*. 2014 oct; 25(4): 629-638. doi: 10.1016/j.nec.2014.06.001. PMID: 25240653.
13. Angeles Fernández-Gil M., Palacios-Bote R., Leo-Barahona M., Mora-Encinas J.P. Anatomy of the brainstem: a gaze into the stem of life. *Semin Ultrasound CT MR*. 2010 iun; 31(3): 196-219. doi: 10.1053/j.sult.2010.03.006. PMID: 20483389.
14. Guerrier Y. L'origine apparente des nerfs crâniens à l'exception des nerfs sensoriels. La topographie de leur trajet extra-cérébral: endo- et exocrânien. *Acta Otorhinolaryngol Belg*. 1975; 29(6): 889-896. French. PMID: 1229821.
15. Smith L.H., DeMyer W.E. Anatomy of the brainstem. *Semin Pediatr Neurol*. 2003 dec. ;10(4): 235-240. doi: 10.1016/s1071-9091(03)00076-7. PMID: 14992454.
16. Karakis I. Brainstem mapping. *J Clin Neurophysiol*. 2013 dec.; 30(6): 597-603. doi: 10.1097/01.wnp.0000436892.39727.5b. PMID: 24300984.
17. Donatelli G., Emmi A., Costagli M., Cecchi P., Macchi V., Biagi L. *et al*. Brainstem anatomy with 7-T MRI: In vivo assessment and ex vivo comparison. *Eur Radiol Exp*. 2023; 7(1): 71. doi: 10.1186/s41747-023-00389-y. PMID: 37968363; PMCID: PMC10651583.
18. Lechanoine F., Jacquesson T., Beaujoin J., Serres B., Mohammadi M., Planty-Bonjour A. *et al*. WIKIBrainStem: An online atlas to manually segment the human brainstem at the mesoscopic scale from ultrahigh field MRI. *Neuroimage*. 2021 aug. 1;236: 118080. doi: 10.1016/j.neuroimage.2021.118080. Epub 2021 Apr 18. PMID: 33882348
19. Hendelman W.J. *Atlas of Functional Neuroanatomy*. Ed. 2. Boca Raton: Taylor & Francis; 2006.
20. Blumenfeld H. *Neuroanatomy through Clinical Cases*. Ed. 2. Sunderland (MA): Sinauer Associates; 2010.
21. Afifi A.K., Bergman R.A. *Functional Neuroanatomy*. New York: McGraw-Hill; 2005.

Scanned with OKEN Scanner

5. CEREBELUL (*CEREBELLUM*)

Vlăduț Mirel Burduloi, Maria-Mădălina Hanganu,
Simona-Irina Damian, Alexandru Gabriel David

Leziunile cerebeloase transformă grația naturală în mișcări dezordonate, dezvăluind rolul său discret, dar esențial.

Wilder Penfield, 1891-1976

Scanned with OKEN Scanner

Sumar

5.1. Considerații generale
5.2. Embriologia
5.3. Morfologia externă
5.4. Raporturile cerebelului
5.5. Morfologia internă
5.6. Anatomia funcțională
5.7. Funcțiile
5.8. Vascularizația
5.9. Elemente de anatomie clinică

Scanned with OKEN Scanner

Scanned with OKEN Scanner

5.1. Considerații generale

Cerebelul (*cerebellum*, creierul mic) este segmentul voluminos al encefalului situat în fosa cerebeloasă din etajul posterior al endobazei, respectiv în fosa craniană posterioară, posterior de punte şi de partea superioară a bulbului rahidian care delimitează cavitatea ventriculului IV, inferior de cortexul cerebral de care este separat printr-o prelungire a *durei mater*, *tentorium cerebelli* [1-3].

Cerebelul este format din *două emisfere cerebeloase*, dreaptă şi stângă, unite printr-o structură mediană, *vermis*. Cerebelul este divizat în trei lobi: anterior, posterior şi floculonodular, separaţi prin două fisuri transversale: *fisura primară* separă lobul anterior de cel posterior, iar *fisura posterolaterală* separă lobul posterior de lobul floculonodular. Suprafeţele superioară şi inferioară ale cerebelului sunt separate printr-o *fisură orizontală profundă* [4-5].

5.2. Embriologia

Cerebelul se dezvoltă din placa alară, la nivelul veziculei metencefalice, începând cu S6, evoluţia continuând până în perioada postnatală tardivă. Spre sfârşitul S6 marginile plăcii alare devin voluminoase şi formează două plăci cerebeloase care se unesc spre sfârşitul L2 pe linia mediană formând un primordiu unic ce acoperă ventriculul IV. Spre sfârşitul L2, primordiul se dezvoltă dorsal conturând viitorul vermis, lateral de care evoluează două proeminenţe, viitoarele emisfere cerebeloase [6-7].

Formate spre S12, vermisul şi emisferele cerebeloase se inflectează transversal, porţiunea lor cranială având un ritm de evoluţie mai accentuat, acoperind lobii flocculus şi nodulus. Spre sfârşitul L3 se adânceşte fisura primară, vermisul şi emisferele cerebeloase se segmentează progresiv formând lobulii cerebeloşi. Începând cu L4, suprafaţa lobulilor se fisurează progresiv prin apariţia unei serii de girusuri transversale numite lame, proces care continuă pe tot parcursul vieţii, formând cortexul cerebelos. Substanţa cenuşie cerebeloasă se dispune la exterior sub formă de scoarţă cerebeloasă şi la interior sub formă de patru grupe nodulare: fastigial, globos, emboliform şi nodos [8-10].

Neuronii cortexului cerebelos se formează din neuroblaştii substanţei ventriculare care se diferenţiază în nuclei cerebeloşi, ai căror axoni cresc spre mezencefal şi formează pedunculul cerebelos superior. Proiecţiile axonale corticopontine şi fibrele pontocerebeloase formează pedunculul cerebelos mijlociu şi conectează cortexul cerebral de cerebel.

Pedunculul cerebelos inferior se formează din expansiunile axonilor senzitivi de la măduva spinării, nucleul olivar şi nucleii vestibulari [11-12].

Filogenetic, cerebelul este format din *arhicerebel*, cu rol în centrul de control al echilibrului static şi dinamic, *paleocerebelul*, cu rolul în reglarea tonusului postural al muşchilor antigravitaţional, şi *neocerebelul* care controlează motilitatea voluntară [5, 13].

5.3. Morfologia externă

Cerebelul are formă ovoidală şi prezintă trei porţiuni: două *emisfere cerebeloase* (*hemisperium cerebelli*) şi *vermisul* (*vermis cerebelli*) (figura 5.1).

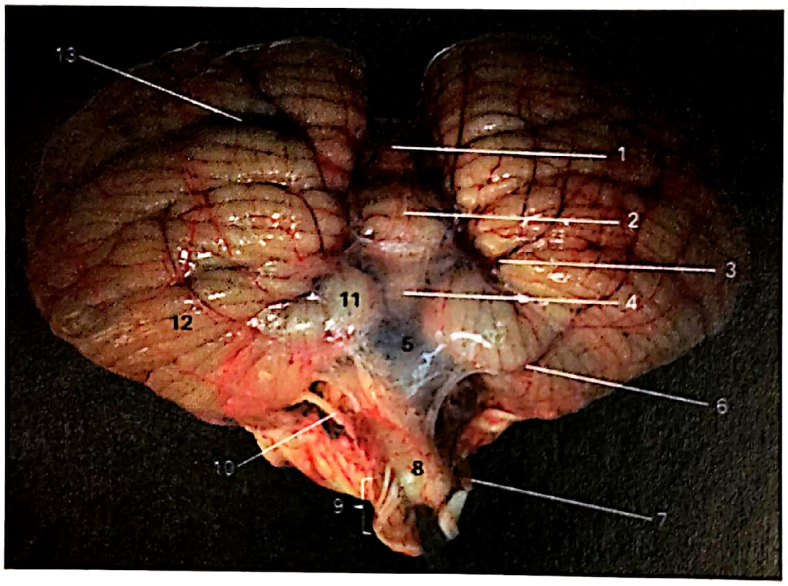

Figura 5.1. Cerebelul – morfologie externă: 1 – piramida (vermis), 2 – uvula (vermis), 3 – artera cerebeloasă anteroinferioară, 4 – nodulus (vermis), 5 – vălul medular inferior (posterior), 6 – artera cerebeloasă posteroinferioară, 7 – artera vertebrală, 8 – bulb, 9 – nervi cranieni IX, X, XI, 10 – nervul VII, 11 – tonsilă (emisfer cerebelos), 12 – lob posterior 9 (emisfer cerebelos), 13 – artera cerebeloasă superioară (Colecţia Institutului de Medicină Legală Iaşi)

Diametrul transversal cerebelos este în medie de 8-10 cm, iar diametrul posterior de 4-5 cm, cu greutate de aproximativ 140 grame.

Prin intermediul pedunculilor cerebeloşi se realizează conexiunile cerebelului cu restul structurilor nevraxiale. Pedunculii cerebeloşi superiori conectează cerebelul de mezencefal, pedunculii cerebeloşi mijlocii unesc cerebelul cu puntea, iar pedunculii cerebeloşi inferiori conectează cerebelul cu bulbul rahidian, facilitând schimbul de informaţii nervoase [14].

Cerebelul este separat de emisferele cerebrale prin cortul cerebelului, o expansiune a *durei mater*.

Cerebelul este format dintr-o structură mediană îngustă numită *vermis* (*vermis cerebelli*) şi *două emisfere cerebeloase* (*hemispherium cerebelli*) situate pe părţile laterale ale vermisului. Între cele două emisfere cerebeloase se găseşte *sulcus paramedian* (figura 5.1). Cele două emisfere cerebeloase sunt separate în partea posterioară prin fisura cerebeloasă

Scanned with OKEN Scanner

posterioară. Inferior, cerebelul vine în raport cu scuama osului occipital, iar anterior şi lateral cu suprafaţa posterioară a porţiunii pietroase a osului temporal [15-16].

Substanţa cenuşie se găseşte la exteriorul cerebelului având grosime de 1 mm şi structură trilaminară, formând scoarţa cerebeloasă, iar la interior este dispusă sub formă de *nuclei cerebeloşi*: *fastigial*, *emboliform*, *globos*, *dentat* [5-17].

Substanţa albă se găseşte în interiorul cerebelului formând *corpul medular cerebelos* (*corpus medullare cerebeli*), iar la exterior formează cei trei pedunculi cerebeloşi şi cortexul cerebelos, compus din numeroase lamele înguste, circumvalate, numite *folii*, orientate transversal, echivalente ale girusurilor cortexului cerebral. Cortexul cerebelos este organizat în grupuri de folii numite *lobuli*, separaţi prin fisuri. În secţiune sagitală prin vermis, lobulii au aspect radiar de la apexul, la plafonul ventriculului IV [15].

Anatomic, se identifică *lobuli*, a căror nomenclatură este larg folosită în clinică. Două fisuri sunt mai adânci şi separă lobulii în trei lobi.

Fisura primară separă lobul anterior de cel posterior.

Fisura posterolaterală separă lobul floculonodular de cel posterior.

Lobul floculonodular este format din nodulus, localizat pe linia mediană (echivalent vermisului lobului floculonodular) şi doi flocculi, simetrici bilaterali.

Lobul anterior intervine în execuţia şi controlul mişcărilor membrelor şi trunchiului.

Lobul posterior este important în planificarea mişcărilor şi în funcţiile nonmotorii ale cerebelului.

Lobul floculonodular intervine în echilibru şi în controlul musculaturii globilor oculari [18] (figura 5.2, tabelul 5.2).

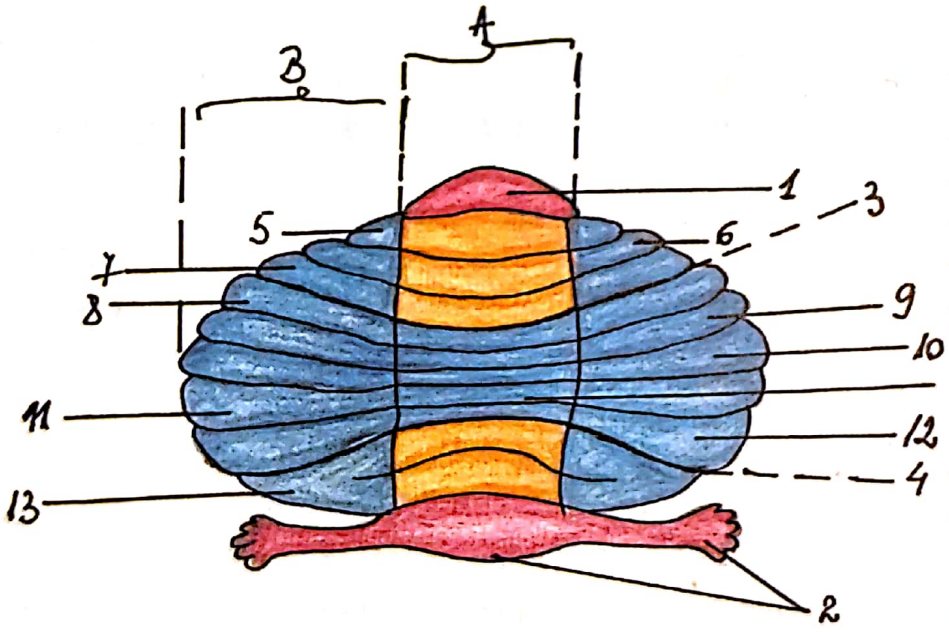

Figura 5.2. Lobulaţia cerebelului: A – vermis, B – emisfera cerebeloasă, 1 – lingula, 2 – floculonodular, 3 – fisura primară, 4 – fisura posterolaterală, 5 – *vincingulum lingulae*, 6 – *ala lobulus centralis*, 7 – lobul patrulater anterior, 8 – lobul patrulater posterior, 9 – lobul semilunar superior, 10 – lobul semilunar inferior, 11 – lobul *gracilis*, 12 – lobul digastric, 13 – tonsila
(ilustraţie de dr. Maria-Mădălina Hanganu)

Scanned with OKEN Scanner

Fisurile cerebelului sunt:

- fisura primară;
- fisura posterioară superioară;
- fisura orizontală;
- fisura prepiramidală;
- fisura posterolaterală (prenodulară).

Cerebelul prezintă pentru descriere două fețe – superioară, inferioară – și o circumferință.

Fața superioară este ușor convexă, iar pe linia mediană prezintă porțiunea superioară a vermisului. Suprafața netedă situată de o parte și de alta a liniei mediane corespunde feței superioare a emisferelor cerebrale.

Fața inferioară este convexă, iar vermisul inferior trimite două prelungiri laterale, formând piramida lui Malacarne [19-20].

Tabelul 5.1. Lobulii vermisului

Fața superioară	*Fața inferioară*
• lingula • lobulul central • culmen • declive • folium • lobulii de pe emisferele cerebeloase	• tuber • pyramis • uvula • nodulus

Tabelul 5.2. Lobulația cerebelului

	Lobulii vermisului	*Lobulii emisferelor*
Fața superioară	Lingula	Vincingulum lingulae
	Culmen	Lobulul patrulater anterior
Fisura primară		
	Declive	Lobulul patrulater posterior
	Folium	Lobulul semilunar superior
Fisura orizontală (șanț circumferențial)		
Fața inferioară	Tuber	Lobulul semiluar inferior
		Lobulul *gracilis*
	Piramida	Lobulul digastric
	Uvula	Tonsilla
Fisura posterolaterală		
	Nodulus	Flocculus

Circumferința cerebelului este rotunjită și separă fața superioară de cea inferioară. Anterior circumferinței se găsește incizura semilunară care corespunde frâului valvulei lui Vieussens și coliculilor cvadrigemeni inferiori. În partea posterioară a circumferinței se descrie scobitura (incizura) posterioară care vine în raport cu coasa creierului [15].

Filogenetic și ontogenetic cerebelul este împărțit în trei lobi:

- *lobul floculonodular* (*lobus flocculonodularis cerebelli*) partea cea mai veche filogenetică a cerebelului; lobul de mici dimensiuni situat inferior și posterior de fisura posterolaterală care împreună cu lingula constituie *arhicerebelul*; este conectat funcțional cu sistemul vestibular și are rol în supravegherea echilibrului [10];

Scanned with OKEN Scanner

- *lobul anterior* (*lobus anterior cerebelli*) sau *paleocerebelul* este situat superior, fiind despărţit de lobul posterior prin fisura primară; la nivelul feţei inferioare cerebeloase, lobul posterior este separat de lobul floculonodular prin fisura posterolaterală; primeşte impulsuri de la receptorii de întindere prin tracturile spinocerebeloase şi este implicat în coordonarea tonusului muscular [12];
- *lobul posterior* (*lobus posterior cerebelli*) sau neocerebel (*neocerebellum*) este cea mai mare şi cea mai nouă parte filogenetică a cerebelului; situat între fisurile posterolaterale şi fisura primară, primeşte informaţii de la cortexul cerebral controlateral prin nuclei pontini, fiind implicat în coordonarea funcţiei motorii somatice [21].

Lobulul flocul, *flocculus*, se uneşte cu lobulul nodulul, *nodulus*, şi formează *vermisul*, cel mai izolat şi cel mai vechi lobul, situat pe faţa anterioară a pedunculului cerebelos mijlociu [3].

Tabelul 5.3. Teritorii cerebeloase

Teritoriu	*Formaţiune cerebeloasă*	*Aferenţe*
Arhicerebel	• Floculus • Nodulus • Lingula	Vestibulare
Paleocerebel	• Lob anterior (cu excepţia lingulei) • Piramida • Uvula	Spinale
Neocerebel	• Lob posterior (cu excepţia piramidei şi uvulei)	Nuclei pontini proprii

5.4. Raporturile cerebelului

Raporturile feţei superioare a cerebelului:
- faţa inferioară a lobilor occipitali;
- faţa inferioară a cortului cerebelului (*tentorium cerebelli*);
- *cisterna ambiens*.

Raporturile feţei inferioare a cerebelului:
- membrana tectoria;
- fosele cerebeloase;
- ventriculul IV prin porţiunea bulbară.

5.5. Morfologia internă

Cerebelul este format la exterior dintr-un strat superficial subţire de substanţă cenuşie numit *cortex cerebelos* (*cortex cerebellum*) şi un nucleu central de substanţă albă care formează *corpul medular* (*corpus medullare cerebelli*) în interiorul căreia se află patru grupe nucleare pare de substanţă cenuşie: *nucleii fastigial*, *globos*, *emboliform* şi *dentat*. Nucleii globos şi emboliform sunt numiţi *nucleu interpositum* [22-24].

Scanned with OKEN Scanner

Pe secţiune transversală, limita de separaţie a celor două substanţe delimitează un aspect de coroană de arbore – arborele vieţii, *arbore vitae* (figura 5.3).

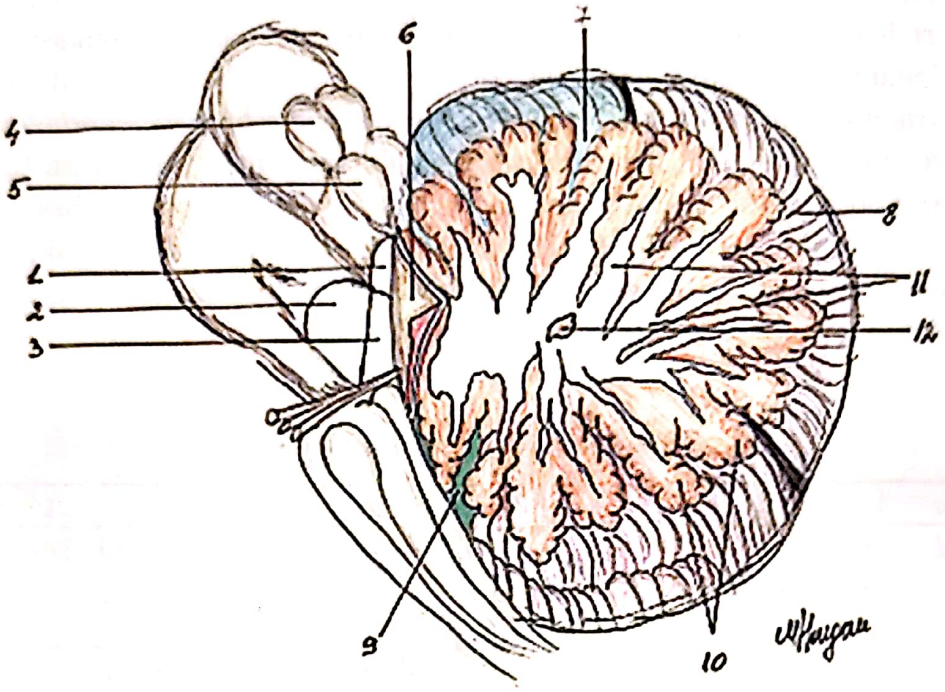

Figura 5.3. Secţiune mediosagitală prin cerebel: 1 – pedunculul cerebelos superior, 2 – pedunculul cerebelos mijlociu, 3 – pedunculul cerebelos inferior, 4 – colicului quadrigemen superior, 5 – colicului quadrigemen inferior, 6 – ventriculul IV, 7 – lobul anterior, 8 – lobul posterior, 9 – lobul floculonodular, 10 – cortexul cerebelos, 11 – substanţa albă (arborele vieţii), 12 – nucleu cerebelos (ilustraţie de dr. Maria-Mădălina Hanganu)

Axonii se proiectează de la şi spre cerebel prin pedunculi cerebeloşi:

- *peduncul cerebelos superior*, numit şi *brachium conjunctivum*, conţine majoritar axoni eferenţi; format din fibre care provin de la nucleii dentat, emboliform şi globulos, aceste fibre părăsesc hilul nucleului dentat şi trec rostral în partea superioară a punţii, formând un pachet fascicular compact de-a lungul peretelui dorsolateral al ventriculului IV. La nivelul istmului, fibrele pedunculului cerebelos superior se deplasează ventromedial în tegmentum şi decusează la diferite niveluri, abordând colicului inferior. Majoritatea acestor fibre decuplate urcă pentru a intra şi a înconjura nucleul roşu controlateral. O parte relativ mică din fibrele provenite din nucleul dentat se termină în 1/3 rostrală a nucleului roşu. Majoritatea acestor fibre se proiectează către talamus şi se termină în nucleii talamici ventrolaterali şi ventroposterolaterali [21-22, 25-26] (figura 5.2);
- *peduncul cerebelos mijlociu*, numit şi *brachium pontis*, conţine majoritar axoni aferenţi; este cel mai mare dintre cei trei pedunculi şi începe ca o continuare laterală a părţii ventrale a punţii. Fibrele care provin din nucleii pontini decusează; fibrele pedunculului formează un pachet gros, orientat lateral şi posterior, care intră în nucleul alb al cerebelului prin fisura orizontală. La intrarea în cerebel, fibrele sunt plasate lateral faţă de cele ale pedunculului cerebelos inferior; pedunculul cerebelos mijlociu este format doar din fibre aferente care transmit impulsuri de la nucleii din punte către emisfera cerebeloasă opusă, prin fibre pontocerebeloase [21-22, 25-26] (figura 5.2);
- *peduncul cerebelos inferior*, numit şi corp restiform, conţine axoni aferenţi şi eferenţi, şi este format dintr-o porţiune mai mare, complet aferentă, corpul restiform, şi o

Scanned with OKEN Scanner

porţiune mai mică, medială, juxtarestiformă, care conţine fibre aferente şi eferente. Corpul juxtarestiform conţine fibre vestibulocerebeloase primare şi fibre secundare cerebelovestibulare, cu originea în nodul, uvulă şi nucleul fastigial. Aferenţele care pleacă din trunchiul cerebral către cortexul cerebelos sunt transmise prin măduva spinării inferioare şi printr-o serie de nuclei mai mici situaţi în măduvă. Nucleii din trunchiul cerebral care se proiectează spre cerebel sunt denumiţi nuclei precerebeloşi [21-22, 25-26] (figura 5.2).

5.5.1. *Substanța cenușie a cerebelului*

Substanţa cenuşie a cerebelului este reprezentată de *cortexul cerebelos* şi *nucleii intracerebeloşi*.

5.5.1.1. *Cortexul cerebelos*

Cea mai mare parte a substanţei cenuşii din cerebel este dispusă sub forma unui strat subţire care acoperă nucleul central de substanţă albă, numit cortex cerebelos. Cortexul cerebelos are suprafaţă totală de aproximativ 500 cm^2 (datorită plierii în folii), cu grosime care variază între 0,5 mm şi 1,1 mm. Pe fiecare mm^2 cortexul conţine aproximativ 500 de neuroni Purkinje, aproximativ 600 de celule coş, aproximativ 50 de neuroni Golgi, aproximativ 3.000.000 de celule granulare, aproximativ 600.000 de glomeruli. Fiecare axon care ajunge în cortexul cerebelos din măduva oblongată se divide în aproximativ zece fibre de escaladare. Fiecare neuron olivar stabileşte conexiuni cu aproximativ zece celule Purkinje, numărul total de neuroni din cortexul cerebelos este de 69 de miliarde de neuroni, iar numărul total de sinapse din cortexul cerebelos este estimat la 1.000 de trilioane (tabelul 5.4). Spre deosebire de cortexul emisferelor cerebrale, cortexul cerebelos are o structură uniformă pe toate feţele sale [22, 27-29].

Tabelul 5.4. Tipuri principale de neuroni din cortexul cerebelos

Raporturile feţei superioare cerebeloase	*Raporturile feţei inferioare cerebeloase*
• faţa inferioară a lobilor occipitali • faţa inferioară a cortului cerebelului (*tentorium cerebelli*) • *cisterna ambiens*	• *membrana tectoria* • fosele cerebeloase • ventriculul IV prin porţiunea bulbară

Cortexul cerebelos prezintă trei straturi celulare: *strat molecular* (cel mai superficial), *stratul celulelor Purkinje*, *stratul granular*, care se dispune pe substanţa albă:

- *stratul molecular* (300 micrometri) este stratul superficial al cortexului cerebelos situat sub *pia mater*; prezintă superficial celule stelate, intermediar, celule cu coşuleţ şi celule fuziforme, în straturile profunde; celulele cu coşuleţ şi stelate sunt GABAergice, având rol inhibitor pentru celulele Purkinje [30]:
  - *celulele stelate* sunt limitate la stratul molecular al cortexului cerebelos. *Dendritele*, puţine la număr, formează sinapse cu fibrele paralele (ale celulelor granulare), iar *axonii* fac sinapsă cu dendritele celulelor Purkinje (aproape de originea acestora) (tabelul 5.4);

Scanned with OKEN Scanner

- *celulele cu coşuleţ* se găsesc în partea profundă a stratului molecular al cortexului cerebelos. *Dendritele* (puţine la număr) se ramifică în stratul molecular şi sunt intersectate de fibrele paralele formând sinapse; primesc colaterale recurente de la celulele Purkinje, rezultând fibrele cățărătoare şi fibrele muşchi. *Axonii* se ramifică formând reţele în jurul corpurilor celulari. Terminaţiile axonale fac sinapsă cu celulele Purkinje la joncţiunea corpului celular cu axonul. Fiecare celulă coşuleţ poate face sinapsă cu aproximativ *70 de neuroni Purkinje* [21, 30-32] (tabelul 5.4);

- *stratul celulelor Purkinje* (50-70 micrometri) conţine corpurile celulare în formă de sticlă ale celulelor Purkinje. Celulele Purkinje au structură caracteristică şi complexă, iar dendritele, axonii şi arborele dentritic sunt componentele esenţiale care permit integrarea şi procesarea informaţiei în cerebel [4, 6-7, 30, 33] (tabelul 5.4):
  - *dendrita* prezintă ramificaţii orientate într-un plan unic, perpendicular pe axul longitudinal al fisurilor cerebeloase; formează numeroase sinapse împreună cu fibrele paralele şi cu fibrele cățărătoare; funcţiile dendritelor sunt de a primi semnale excitatorii de la fibrele paralele care stabilesc conexiuni slabe, ce se distribuia uniform pe dendrite, iar prin fibrele cățărătoare activităţii motorii realizează conexiuni puternice şi stabile, rezultând sincronizarea;
  - *arborele dendritic*: prezintă ramuri dispuse într-un singur plan transversal pe axa lungă a foliului: datorită acestei dispuneri, arborii dendritici ai celulelor Purkinje adiacente sunt orientaţi în planuri mai mult sau mai puţin paralele între ele. Arborele dendritic reprezintă calea pentru recepţionarea şi procesarea informaţiilor excitatorii şi pentru coordonarea răspunsului;
  - *axonii* fiecărei celule Purkinje trec de la baza corpului celular, traversând stratul granular pentru a intra în substanţa albă; constituie singurele fibre eferente ale cortexului cerebelos care se termină predominant prin sinapse cu neuronii din nucleii cerebeloşi; sunt *inhibitoare* pentru aceşti neuroni şi folosesc GABA (acidul gama-aminobutiric) ca neurotransmiţător [4, 7, 30];

- *stratul granular* (100-400 micrometri) este cel mai profund şi conţine numeroase celule granulare, precum şi câteva celule Golgi, celule în perie şi glomeruli sinaptici [21, 30]:
  - *celulele granulare* sunt neuroni mici, numeroşi, cu corpuri celulare rotunde care ocupă cea mai mare parte a stratului granular. Celulele granulare eliberează axoni care pătrund în stratul molecular şi care se bifurcă în ramuri paralele, formând fibrele paralele. Aceste fibre realizează o serie de conexiuni cu dendritele celulelor Purkinje, trimiţând impuls excitator. Spaţiile neocupate sunt numite *insule cerebeloase*, ocupate de structuri sinaptice speciale numite *glomeruli*. Fiecare celulă granulară emite trei-cinci dendrite scurte care se termină sub formă de ramificaţii, intră în glomeruli şi formează sinapse cu terminaţiile fibrelor musculare. *Axonul* fiecărei celule granulare intră în stratul molecular. La acest nivel se divide în două ramuri, fiecare dintre ele fiind perpendiculară pe axonul-tată. Fiind extrem de numeroase, celulele granulare fac ca fibrele paralele să fie şi ele abundente, aproape ocupând stratul molecular. Fibrele paralele se deplasează perpendicular pe planurile arborilor dendritici ai celulelor Purkinje (tabelul 5.4);
  - *neuronii Golgi* au dimensiuni mari, formă stelată, localizaţi în stratul granular, situat sub celulele Purkinje; sunt neuroni GABAergici inhibitori. Dendritele intră în stratul molecular, unde se ramifică abundent şi formează sinapse cu fibrele paralele. Unele dendrite se ramifică şi în stratul granular. Axonii acestor neuroni

Scanned with OKEN Scanner

se ramifică, de asemenea, abundent. Aceste ramuri perforează grosimea stratului granular şi participă la formarea *glomerulilor*. Unele ramuri dendritice ajung şi în glomeruli. Fiecare neuron Golgi ocupă o zonă definită şi nu există suprapuneri între teritoriile celulelor Golgi vecine. Neuronii Golgi sunt neuroni inhibitori, fiind responsabili pentru inhibiţia prin feedback a celulelor granulare;

- *glomerulii cerebeloşi* sunt structuri sinaptice complexe, formate prin interacţiunea dintre dendritele celulelor granulare şi axonii celulelor Golgi. Aceşti glomeruli cerebeloşi sunt puncte de integrare cu rol de procesare a semnalelor excitatorii şi inhibitorii. Miezul fiecărui glomerul este format din terminarea expandată a unei fibre musculare numită *rozetă*. Numeroase dendrite (până la 20) ale celulelor granulare formează sinapse cu rozetă, de tip *axodendritic* şi *excitatorii*. Glomerulul primeşte, de asemenea, terminaţiile axonale ale celulelor Golgi care formează sinapse cu dendritele celulelor granulare, sinapse *inhibitorii*. Ocazional, o dendrită a unei celule Golgi poate pătrunde într-un glomerul şi poate face sinapsă direct cu o rozetă. Întregul glomerul, care are diametrul aproximativ 10 µm, este înconjurat de o *capsulă neuroglială* [3-4, 7, 15-16, 21, 30] (tabelul 5.4).

5.5.1.2. *Nucleii cerebeloşi (nuclei cerebelli)*

- *Nucleul fastigial* (*nucleus fastigii*) este situat aproape de linia mediană, în plafonul ventriculului IV. Există o serie de diferenţe citologice în cadrul nucleului fastigial, celulele mici fiind localizate în regiunile ventrale. Fibrele celulare care emerg din marginea laterală a nucleului se extind ventrolateral spre nucleii vestibulari. Celulele mari şi mici au dendrite care radiază în toate direcţiile şi prezintă spini pe ramurile distale. Câmpurile dendritice ale neuronilor din nucleu se suprapun extensiv, însă nu există celule Golgi de tip II. Spre deosebire de ceilalţi nuclei cerebeloşi profunzi, celulele nucleului fastigial emit axoni încrucişaţi, şi neîncrucişaţi, cei încrucişaţi fiind mai numeroşi în regiunile rostrale ale nucleului.
- *Nucleul globos* (*nucleus globosus*) constă din unul sau mai multe grupuri de celule rotunjite, situate medial de nucleul emboliform şi lateral de nucleul fastigial; conţine neuroni multipolari mari şi mici.
- *Nucleul emboliform* (*nucleus emboliformis*) se prezintă ca o masă celulară în formă de pană situată aproape de hilul nucleului dentat, compusă din celule similare cu cele din nucleul dentat, adesea dificil de delimitat.
- *Nucleul dentat* (*nucleul dentatus*) aparţine neocerebelului, este cel mai mare dintre nucleii cerebeloşi profunzi, situat în substanţa albă a emisferei cerebeloase. Pe secţiune transversală, acest nucleu apare ca o bandă convolută de substanţă cenuşie, de forma unui sac pliat, cu deschiderea hilului orientată medial. Nucleul este compus în principal din neuroni multipolari mari, cu dendrite ramificate [1, 6, 11, 18, 22].

Spre deosebire de celulele Purkinje, celulele nucleilor cerebeloşi profunzi sunt excitatori şi proiectează dincolo de cerebel. Datele imunocitochimice sugerează că glutamatul şi aspartatul pot fi neurotransmiţătorii excitatori pentru toate celulele din nucleii cerebeloşi profunzi. Astfel, celulele Purkinje, care reprezintă singura ieşire din cortexul cerebelos, proiectează ordonat şi sistematic către nucleii cerebeloşi profunzi, inhibând sistemul excitator care îşi are originea în masele nucleare din substanţa albă a cerebelului [24, 34-35].

Scanned with OKEN Scanner

5.5.2. *Substanța albă a cerebelului*

Nucleul central al fiecărui emisfer cerebelos este format din substanța albă. Substanța albă a celor două emisfere cerebeloase este conectată printr-o lamă subțire de fibre conectate de ventriculul IV. Partea superioară a lamei formează *velumul medular superior*, iar partea inferioară formează două foițe semilunare numite *velum medular inferior*. Ambele participă la formarea plafonului ventriculului IV. În componența substanței albe se găsesc fibre aferente și eferente care împreună cu fibrele de asociație unesc lobii cerebeloși cu foliile.

Fibrele intrinseci aparțin cerebelului și conectează diferite regiuni ale cerebelului, fie intraemisferic, fie interemisferic, și sunt:

- fibre de proiecție care conectează cortexul cerebelos cu nucleii cerebelului;
- fibre de asociație care interconectează diferite părți ale cortexului cerebelos;
- fibre comisurale care conectează cele două emisfere ale cerebelului.

Fibrele eferente din cortexul cerebelos sunt axoni ai celulelor Purkinje, care se termină în nucleii cerebelului. Unele eferențe din lobul floculonodular ocolesc nucleii cerebelului și se termină în nucleii trunchiului cerebral. Axonii celulelor Purkinje sunt inhibitori pentru nucleii cerebelului. Fibrele din nucleul dentat părăsesc cerebelul prin pedunculul cerebelos superior. Fibrele din nucleul fastigial părăsesc cerebelul prin pedunculul cerebelos inferior. Orice deteriorare a fibrelor intrinseci din substanța albă a cerebelului poate duce la ataxie (lipsa coordonării mișcării), tremor intențional, tulburări de echilibru sau dificultăți în învățarea motorie.

Fibrele extrinseci conectează cerebelul cu alte părți ale sistemului nervos central, trunchiul cerebral, măduva spinării și cortexul cerebral.

Fibrele care intră sau ies din cerebel trec prin trei porțiuni numite pedunculi cerebeloși: *superior*, *mijlociu* și *inferior*. Prin pedunculii cerebeloși superiori (*pedunculi cerebellares superiores*) cerebelul face legătura cu părțile superioare ale encefalului. Pedunculii cerebeloși mijlocii (*pedunculi cerebellares medi*) unesc cerebelul cu puntea, iar prin pedunculii cerebeloși inferiori (*pedunculi cerebellares inferiores*) cerebelul se unește cu bulbul rahidian și măduva spinării [3-4, 6, 15-16, 21].

Fibrele aferente sunt de două tipuri:

- *fibre musculoase*: toate fibrele care intră în cerebel, cu excepția celor olivocerebeloase, se termină ca fibre musculoase. Fibrele musculoase provin din nucleii vestibulari (vestibulocerebeloase), nucleii pontini (pontocerebeloși) și măduva spinării (spinocerebeloase), terminându-se în stratul granular al cortexului, în cadrul glomerulilor. Înainte de a se termina, se ramifică în stratul granular, fiecare ramură terminându-se într-o zonă extinsă numită rozetă. Intrările aferente prin fibre musculoase trec prin celulele granulare pentru a ajunge la celulele Purkinje;
- *fibre cățărătoare*: reprezintă terminațiile axonilor care ajung în cerebel din complexul olivar inferior; trec prin stratul granular și stratul celulelor Purkinje pentru a ajunge la stratul molecular. Fiecare fibră de escaladare devine intim asociată cu partea proximală a arborilor dendritici ai unei celule Purkinje, stabilind numeroase conexiuni [24, 28, 30, 32, 35].

Leziunile fibrelor extrinseci sau ale pedunculilor cerebeloși pot afecta coordonarea motorie, echilibrul și adaptarea mișcărilor. Printr-o serie de afecțiuni, cum ar fi infarctul cerebelos sau scleroza multiplă, pot produce tulburări de echilibru, ataxie [3, 20, 36, 38].

Scanned with OKEN Scanner

5.5.3. *Conexiunile cerebelului*

Cerebelul realizează conexiuni prin fibrele substanţei albe cu majoritatea structurilor nevraxiale (tabelele 5.5, 5.6, 5.7).

Tabelul 5.5. Conexiunile arhicerebelului

Fascicul vestibulocerebelos direct	Aferenţe de la ganglionul vestibular Scarpa
Fascicul vestibulocerebelos indirect	Aferenţe de la nucleii vestibulari
Fascicul olivocerebelos	Aferenţe de la nucleul olivar inferior

Tabelul 5.6. Conexiunile paleocerebelului

Cale aferentă	*Origine*	*Pedunculi cerebelos*	*Proiecţie*
Fascicul spinocerebelos ventral (încrucişat)	Nucleu intermediar medial (lamina VII spinală)	Superior	Cortex lob anterior piramidal (paleocerebel)
Fascicul spinocerebelos dorsal (direct)	Coloana dorsală Clarke (lamina VII)	Inferior	Cortex lob anterior piramidal (paleocerebel)
Fascicul cuneocerebelos (direct)	Nucleu cuneat accesor (bulbar)	Inferior	Cortex partea posterioară vermis 9 (paleocerebel)
Fascicul olivocerebelos	Nuclei olivari accesori	Inferior	Paleocerebel
Fascicul reticulocerebelos	Parte spinală a nucleilor reticulat lateral, tegmental pontin, reticular paramedian, perihipoglos, a rafeului, a *locus coeruleus*	Inferior	Paleocerebel
Fascicul trigeminocerebelos	Nucleu mezencefalic	Superior	Paleocerebel

Tabelul 5.7. Conexiunile neocerebelului

Căi aferente	*Origine*	*Pedunculi cerebeloşi*	*Proiecţie*
Fascicul pontocerebelos	Nuclei bazali pontini	Mijlociu	Cortex neocerebelos
Fascicul olivocerebelos	Nucleu olivar inferior	Inferior	Cortex neocerebelos
Fascicul reticulocerebelos	Parte neoencefalică a nucleilor reticular lateral, tegmental pontin, reticular paramedian, operihipoglos, a rafeului, a *locus coeruleus*	Inferior	Cortex neocerebelos

5.6. Anatomia funcţională

Funcţional, cerebelul conţine trei structuri organizate de tip input-output, formate fiecare din cortex cerebelos şi nuclei profunzi.

Scanned with OKEN Scanner

5.6.1. *Spinocerebelul (spinocerebellum)*

Spinocerebelul este organizat pentru input somatosenzitiv de la măduva spinării, intervine în controlul posturii şi mişcărilor trunchiului şi membrelor. Spinocerebelul este format din vermis, emisferele cerebeloase adiacente, lobii anterior şi posterior, nucleul fastigial şi nucleul interpositum. Asociat inputului de la măduva spinării, primeşte aferenţe de la nervul trigemen.

Spinocerebelul se proiectează în sistemele motorii medial şi lateral, asigurând controlul musculaturii corpului uman, având o organizare somatotopică. Vermisul controlează musculatura axială, proximală şi emisferul intermediar, musculatura membrelor. Această dispoziţie mediolaterală somatotopică este similară dispoziţiei somatotopice a cornului ventral spinal, unde motoneuronii mediali inervează musculatura axială şi proximală a membrelor, iar motoneuronii laterali inervează musculatura distală. Căile motorii descendente, componente ale spinocerebelului care controlează membrele distale, decusează, în timp ce fibrele ce controlează musculatura proximală şi axială au organizare bilaterală.

Spinocerebelul primeşte input de la mecanoreceptorii muşchilor membrelor şi trunchiului prin tracturi spinocerebeloase ipsilaterale.

Tractul spinocerebelos dorsal are originea în nucleul Clarke şi transmite informaţii de la MI şi partea inferioară a trunchiului spre nucleii cerebeloşi şi cortex.

Tractul cuneocerebelos are originea în nucleul cuneat şi transmite informaţii senzoriale de la MS şi partea superioară a trunchiului.

Leziuni cerebeloase de tipul ataxiei Friedreich determină disfuncţii ale membrelor şi trunchiului cu degenerarea căilor ascendente cerebeloase. Ataxia defineşte o incoordonare ce caracterizează diferite leziuni cerebeloase [3-4, 39].

5.6.2. *Cerebrocerebelul (cerebrocerebellum)*

Cerebrocerebelul primeşte input indirect de la cortexul cerebral prin sinapse de la nucleii pontini şi intervine în planificarea mişcărilor şi a funcţiilor nonmotorii cerebeloase; conţine partea laterală a emisferelor cerebeloase şi nucleul dentat cu lobul posterior.

Cerebrocerebelul intervine în planificarea mişcărilor şi în funcţiile nonmotorii cerebeloase, fiind interconectat cu diferite arii corticale. Inputul major cerebelocerebelos este de la cortexul controlateral, prin nucleii pontini, care se proiectează primar în cortexul cerebelos controlateral prin pedunculii cerebeloşi mijlocii. Neuronii Purkinje se proiectează în nucleul dentat, cel mai mare dintre nucleii cerebeloşi [3, 39].

Ariile nonmotorii corticale se proiectează prin nucleii pontini spre nucleul dentat şi cortexul cerebelos lateral, fiind probabil implicit în cogniţie, emoţii, limbaj, memoria de lucru, percepţie vizuală, atenţie [13-14, 21, 32].

5.6.3. *Vestibulocerebelul (vestibulocerebellum)*

Vestibulocerebelul primeşte input de la labirintul vestibular şi de la nucleii vestibulari, deţine controlul echilibrului şi al mişcărilor capului, globilor oculari, conţine lobul floculonodular, dar nu conţine nuclei profunzi cerebeloşi, rolul acestora fiind preluat de nucleii vestibulari.

Scanned with OKEN Scanner

Vestibulocerebelul este determinant în coordonarea statică şi dinamică a mişcărilor globilor oculari şi ale capului. Primeşte aferenţe de la nucleii vestibulari şi trimite eferenţe prin tracturile vestibulospinale mediale şi laterale şi fasciculul longitudinal medial spre nucleii motori ai muşchilor extrinseci ai globilor oculari [3, 39].

5.7. Funcţiile

Cerebelul coordonează activitatea somatomotorie, reglează tonusul muscular şi mecanismele care influenţează şi menţin echilibrul. Căile aferente cerebeloase transmit impulsuri de la o varietate largă de receptori diferiţi, inclusiv organele simţurilor speciale. Dintre aceste sisteme aferente, inputul de la receptorii de întindere (adică fusurile musculare şi organul Golgi al tendoanelor) este mare, impulsurile fiind transmise prin tracturile spinocerebeloase şi cuneocerebeloase. Cerebelul primeşte principalul input aferent de la receptorii de întindere, furnizează o parte din mecanismul neural care efectuează modificări graduale ale tensiunilor musculare pentru menţinerea adecvată a echilibrului şi posturii, asigurând contracţii musculare caracterizate prin mişcări voluntare controlate. Fiecare mişcare necesită acţiunea coordonată (sinergia) a unui grup de muşchi. Agonistul este muşchiul care realizează mişcarea propriu-zisă; antagonistul este muşchiul opus care se relaxează pentru a permite mişcarea. Alţi muşchi fixează sau stabilizează anumite articulaţii pentru a produce mişcarea dorită. O astfel de activitate motorie sinergică necesită nu doar o inervaţie reciprocă complexă, ci şi un control coordonat al tonusului muscular şi al mişcării. Cerebelul asigură controlul pentru sistemul motor somatic eficient şi automat, pentru asigurarea mişcării liniare, în direcţia corectă şi în măsura corectă. Stimularea cerebelului modifică mişcările produse prin stimularea zonelor motorii ale cortexului cerebral. Cortexul cerebelos este implicat în învăţarea mişcărilor (de exemplu, învăţarea scrisului). Prin conexiunile vestibulare şi spinale, cerebelul este responsabil pentru menţinerea echilibrului corpului [13-14, 21, 32].

La nivelul cortexului cerebelos există o dublă reprezentare, una pe faţa superioară, ipsilaterală, şi una pe faţa inferioară a cerebelului, bilaterală. Pe oricare dintre suprafeţe, secvenţa anteroposterioară a părţilor reprezentate este următoarea: picior, trunchi, braţ şi cap. Aceste zone sunt situate în regiunile vermisului şi paravermisului (paleocerebelul), şi corespund zonelor care primesc fibre din măduva spinării. Stimularea acestor zone produce mişcări în părţile corpului care corespund aproximativ celor de la care se primesc impulsurile senzoriale.

Pe lângă impulsurile proprioceptive, cerebelul primeşte impulsuri vizuale care ajung la folium şi tuber. O a doua zonă vizuală este localizată în lobul biventral şi amigdală, zone care primesc şi impulsuri auditive. Impulsurile vestibulare sunt primite în principal de uvulă, nodul şi flocul (vestibulocerebel).

Cerebelul este implicat în actele de învăţare care fac coordonarea mai uşoară atunci când o sarcină motrică este realizată în mod repetat. Pe măsură ce o sarcină este învăţată, activitatea în creier se mută din zonele prefrontale către nucleii bazali şi cerebel care au un rol esenţial în sarcinile care implică ajustări fine şi precise ale execuţiei unei acţiuni [13-14, 21, 32, 40].

Scanned with OKEN Scanner

Baza învățării la nivelul cerebelului se face prin intrarea în complexul olivar inferior (singura intrare cu fibre de cățărare). Fiecare celulă Purkinje primește input de la 250.000 la 1 milion de fibre musculoase, dar fiecare are doar o singură fibră de cățărare provenită din bulb, care face de la 2.000 până la 3.000 de sinapse pe celula Purkinje. Activitatea fibrelor de cățărare crește atunci când se învață o mișcare nouă, iar leziunile selective ale complexului olivar anulează capacitatea de a produce ajustări pe termen lung în anumite răspunsuri motorii [1, 21, 30].

În timpul învățării motorii, activarea fibrelor de escaladare (cățărare) produce un vârf mare și complex în celula Purkinje, iar acest vârf produce o modificare pe termen lung a modelului de intrare a fibrelor musculoase în acea celulă Purkinje particulară. Acest lucru are loc în special atunci când există o nesincronizare între o mișcare intenționată și mișcarea care a fost efectiv executată. Activitatea fibrelor de escaladare (cățărare) acționează ca un semnal de eroare și poate duce la slăbirea intrărilor activate sincronic ale fibrelor paralele. Astfel, fibrele cățărătoare oferă un semnal de învățare care induce modificarea sinaptică în sinapsele fibre-paralel Purkinje [3-4, 32, 35, 40].

Substanțele neuroactive prezente în cerebel includ, în principal, glutamat, GABA, serotonină, noradrenalină, acetilcolină și glicină. Principalul neurotransmițător în cerebel este glutamatul. Aferențele care ajung la celulele Purkinje prin fibre de cățărare și prin sistemul fibre musculoase – celule granule – fibre paralele sunt glutamatergice, excitatorii. Unele fibre musculoase provenite din nucleii vestibulari sunt colinergice. Unele fibre reticulocerebelare sunt serotoninergice, în timp ce fibrele coeruleo-cerebelare sunt noradrenergice. Celulele Purkinje sunt GABAergice și sunt inhibitori pentru nucleii cerebeloși. Celulele Golgi, celulele stelate și celulele coș sunt GABAergice. Neuronii din nucleii cerebeloși sunt glutamatergici sau glicinergici [32, 35, 44].

5.8. Vascularizația

5.8.1. *Vascularizația arterială*

Arterele care vascularizează cerebelul sunt în număr de trei, dispuse în perechi.

- *Artera cerebeloasă superioară* (*artera superior cerebelli*) (ACS) este artera cea mai voluminoasă cu originea din segmentul bazilar al trunchiului cerebral, aproape de bifucarea arterei bazilare în arterele cerebrale posterioare, sau direct din artera cerebrală posterioară, deasupra nervului oculomotor. ACS are traiect sinuos și se inflectează sub nervul oculomotor și deasupra nervului trigemen, apoi continuă paralel cu șanțul pontopeduncular, înconjoară pedunculii cerebrali și se distribuie fetei superioare a cerebelului, parțial trunchiului cerebral și uneori unei părți a colicului superior. ACS se ramifică în două: ram lateral și ram medial. Ramul medial se împarte în două ramuri pentru mezencefal, respectiv colicului superiori și inferiori; ramul lateral se distribuie părții superioare a vermisului și cortexului cerebelos superolateral (figura 5.1).
- *Artera cerebeloasă anteroinferioară* (*artera anterior inferior cerebelli*; AICA) este ram din trunchiul bazilar, în majoritatea cazurilor; se îndreaptă anterior, trece de nervul abducens, încrucișează nervii facial și vestibulocohlear, înconjurând bulbul rahidian, după care se distribuie pe fața inferioară a cerebelului prin două ramuri: un

Scanned with OKEN Scanner

ram pentru partea anteroinferioară a cerebelului, celălalt ram pentru flocculus, plexul coroidian şi pedunculul cerebelos mijlociu (figura 5.4).

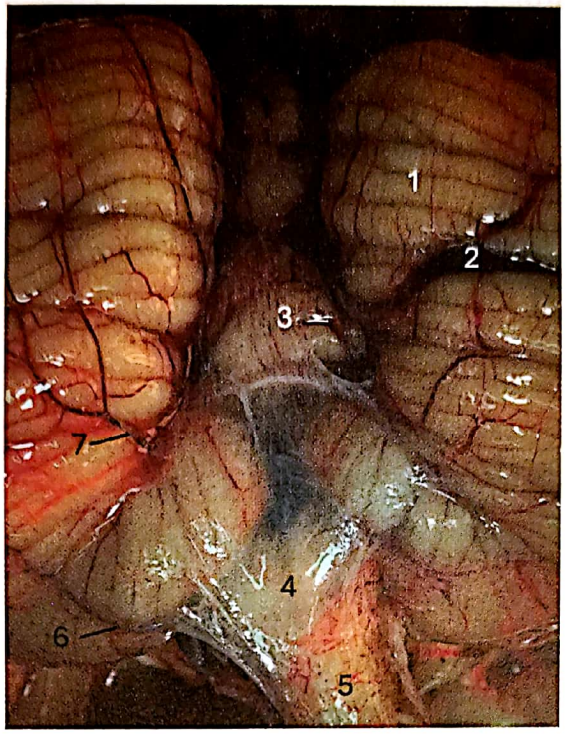

Figura 5.4. Faţa inferioară – porţiune mediană cerebel: 1 – emisfer cerebelos, 2 – artera cerebeloasă superioară, 3 – nodulus (vermis cerebelos), 4 – vălul medular inferior (posterior), 5 – bulb, 6 – artera cerebeloasă posteroinferioară, 7 – artera cerebeloasă anteroinferioară
(Colecţia Institutului de Medicină Legală Iaşi)

- *Artera cerebeloasă posteroinferioară* (*artera posterior inferior cerebelli*) (PICA) este cel mai larg ram al arterei vertebrale; se dispune între cerebel şi bulb, vascularizează nucleii cerebeloşi, faţa inferioară a vermisului şi faţa inferioară a emisferelor cerebeloase. Bulbul şi plexurile coroide ale ventriculului IV primesc ramuri din PICA, nivel la care pot apărea unele variante anatomice care se anastomozează cu arterele spinale posterioare [3-4, 7,15-16, 41-42] (figura 5.2).

5.8.2. *Vascularizaţia venoasă*

Venele cerebeloase drenează în marea venă cerebrală sau în sinusurile venoase durale adiacente.

5.9. Elemente de anatomie clinică

Clinic, există o serie de principii generale care se aplică tulburărilor caracteristice leziunilor cerebeloase:

- afectări ipsilaterale;
- fenomene interconectate;

Scanned with OKEN Scanner

- afectările secundare patologiilor nonprogresive suferă o atenuare treptată în timp;
- afectările cerebeloase sunt expresia fiziologică a structurilor neuronale intacte, lipsite de influențele de control și reglare;
- leziunile care interesează nucleul dentat sau pedunculul cerebelos superior produc cele mai severe și durabile tulburări cerebeloase:
  - ataxie;
  - tremor;
  - nistagmus.

Cele mai frecvente maladii cu implicare a cerebelului sunt: scleroza multiplă, tumorile cu sediul în fosa craniană posterioară, hemoragiile sau ischemiile cerebeloase, degenerescența cerebeloasă ereditară sau dobândită (de exemplu, în alcoolism sau în calitate de sindrom paraneoplazic).

5.9.1. *Leziuni neocerebeloase*

Leziunile care implică emisferele cerebeloase și nucleul dentat afectează în principal mișcările voluntare precise și mișcările asociate (mișcările legate de sistemul corticospinal). Mușchii devin hipotonici, obosesc ușor. Există tulburări severe ale mișcării coordonate, denumite asinergie, în care direcția și forța contracțiilor musculare sunt inadecvate [3, 20, 23, 36, 43].

Asinergia cerebeloasă poate fi demonstrată printr-o serie de teste. Aceste teste se aplică pentru mișcări precise către un punct care evidențiază frecvent dificultăți în estimarea corectă a distanțelor, rezultând fie în nereușita de a atinge ținta dorită, fie în depășirea acesteia (past-pointing).

Tremorul observat în asociere cu leziunile neocerebeloase apare în principal în timpul mișcărilor voluntare și asociate. Acest tremur este denumit „tremur de intenție" deoarece nu este prezent în repaus și implică în special musculatura proximală a membrelor, dar se transmite mecanic către părțile distale ale extremităților [23, 36].

Ataxia este o tulburare asinergică asociată cu leziunile neocerebeloase care duc la o distorsionare bizară a mișcărilor voluntare și care afectează în special mușchii axiali și grupurile musculare din jurul umerilor și centurii pelviene. Această tulburare este evidentă în timpul mersului și se caracterizează prin contracții musculare extrem de neregulate, care apar asincron în diferite părți ale corpului. Există frecvent instabilitate în poziția bipedă, mai ales dacă picioarele sunt apropiate. Mersul este larg, iar pacientul se clatină, șchioapătă și se împiedică [23, 43].

Nistagmusul este frecvent întâlnit în asociere cu boala cerebeloasă: este mai pronunțat atunci când pacientul îndreaptă ochii lateral spre partea leziunii. Această tulburare constă dintr-o mișcare lentă a ochilor într-o direcție și apoi o mișcare rapidă în direcția opusă pentru a corecta deficiența. Deși nistagmusul observat în asociere cu boala cerebeloasă a fost considerat o expresie a fenomenelor asinergice în mușchii extraoculari, multe procese patologice care afectează cerebelul implică, de asemenea, trunchiul cerebral subiacent și nucleii vestibulari din ventriculul IV.

Tulburările de vorbire sunt frecvente în asociere cu leziunile cerebeloase de lungă durată. Vorbirea este adesea lentă, monotonă, iar unele silabe sunt separate în mod nenatural. Există o pronunțare neînțeleasă a vorbirii și unele cuvinte sunt rostite într-un mod exploziv [20, 36, 38, 43].

Scanned with OKEN Scanner

5.9.2. *Leziuni archicerebeloase*

Produc tulburări de locomoție și echilibru bilateral. Pacientul este instabil în poziția bipedă și prezintă oscilația corpului. Când se fac încercări de a se deplasa, pacientul prezintă un mers șchiopătat cu tendință de a cădea într-o parte sau pe spate. Mersul este sacadat, necoordonat și seamănă cu cel al unei persoane aflată sub influența alcoolului. Tonusul muscular nu este semnificativ modificat și nu se observă tremur sau tulburări asinergice la extremități. Acest sindrom, care este în principal o ataxie a trunchiului, apare frecvent la copiii cu tumori în vermisul cerebelos posterior [37, 43].

Bibliografie selectivă

1. Ghez C., Fahn S. The Cerebellum: Principles of Neural Science, Ed. 2 (eds. Kandel E.R., Schwartz J.H.). New York: Elsevier; 1985. pp. 502-522.
2. Jeffery N. Differential regional brain growth and rotation of the prenatal human tentorium cerebelli. *Journal of Anatomy*. 2002; 200 (Pt 2): 135-44.
3. Purves D., Augustine G.J., Fitzpatrick D., Hall W.C., LaMantia A.S., White L. *Neuroscience*. Ed. 5. Sunderland, Mass.: Sinauer; 2011. pp. 417-423.
4. Bolinteanu S., Prundeanu H., Vaida M. *Anatomia omului*. volumul VII: *Sistemul Nervos Central*. Ediția a doua revizuită și adăugită. Editura Victor Babeș: Timișoara; 2019.
5. Jimsheleishvili S., Dididze M. Neuroanatomy, Cerebellum. StatPearls [Internet]. Treasure Island (FL): StatPearls Publishing; 2025.
6. Felten D.L., O'Banion K.M., Maida M.S. Chapter 8 – Developmental Neuroscience. *Netter's Atlas of Neuroscience*. Ed. 3. Philadelphia, PA: Elsevier; 2016, p. 125-152.
7. Waxman S.G. *Clinical Neuroanatomy*, Ed. 30. Brain Stem and Cerebellum. McGraw Hill; 2024.
8. Cho K.H., Rodríguez-Vázquez J.F., Kim J.H., Abe H., Murakami G., Cho B.H. Early fetal development of the human cerebellum. *Surgical and Radiologic Anatomy*. 2011; 33: 523-30.
9. Haldipur P., Dang D, Millen K. Ch. 2 – Embryology. *Handbook of Clinical Neurology*, 2018; 154: 29-44.
10. Xu F., Ge X., Shi Y., Zhang Z., Tang Y., Lin X., Teng G., Zang F., Gao N., Liu H., Toga A.W., Liu S. Morphometric development of the human fetal cerebellum during the early second trimester. *Neuroimage*. 2020; 207: 116372.
11. Gilbert S.F. Tissue Architecture of the Central Nervous System. Developmental Biology. Ed. 6. Sunderland (MA): Sinauer Associates; 2000. Disponibil online: https://www.ncbi.nlm.nih.gov/books/NBK10047
12. Leto K., Arancillo M., Becker E.B.E. *et al.* Consensus paper: Cerebellar development. *The Cerebellum*. 2016; 15: 789-828.
13. Koziol L.F., Budding D., Andreasen N., D'Arrigo S., Bulgheroni S., Imamizu H., Ito M., Manto M., Marvel C., Parker K., Pezzulo G., Ramnani N., Riva D., Schmahmann J., Vandervert L., Yamazaki T. Consensus paper: the cerebellum's role in movement and cognition. *The Cerebellum*. 2014; 13(1): 151-177.
14. Webb W. Chapter 6 – Neuromotor control of speech. În: *Neurology for the Speech-Language Pathologist*. Ed. 6. St Louis, Missouri: Mosby; 2017, pp. 110-139.
15. Splittgerber R. *Snell's Clinical Neuroanatomy*. Ed. 8. Lippincott Williams and Wilkins: 2018.
16. Germann A.M., Kashyap V. Anatomy, Head and Neck, Occipital Bone, Artery, Vein, and Nerve. [Actualizat 24 iul. 2023]. În: StatPearls [Internet]. Treasure Island (FL): StatPearls Publishing; 2025

Scanned with OKEN Scanner

6. DIENCEFALUL (*DIENCEPHALON*)

Lăcrămioara Perianu, Catherine Teodora Costan,
Maria-Mădălina Hanganu

Neuronii care se aprind împreună se leagă împreună.
Legea lui Hebb

Scanned with OKEN Scanner

Sumar

6.1. Definiție
6.2. Situație
6.3. Talamusul (*thalamus*)
6.4. Metatalamusul
6.5. Hipotalamusul (*hypothalamus*)
6.6. Subtalamusul (*subthalamus*)
6.7. Epitalamusul
6.8. Vascularizația
6.9. Elemente de anatomie clinică

Scanned with OKEN Scanner

Scanned with OKEN Scanner

6.1. Definiție

Diencefalul (creierul intermediar) este segmentul sistemului nervos central situat în continuarea mezencefalului, înconjurat aproape în totalitate de emisferele cerebrale. Diencefalul este împărțit în două jumătăți simetrice de ventriculul III cerebral (ventricul diencefalic).

Diencefalul este format din cinci componente majore:

1. *talamus* (*thalamus*);
2. *subtalamus* (*subthalamus*);
3. *epitalamus* (*epithalamus*):
   - nucleii paraventriculari anteriori și posteriori;
   - nucleii habenulari mediali și laterali;
   - stria medullaris thalami;
   - comisura posterioară;
   - corpul pineal;
4. *hipotalamus* (*hypothalamus*);
5. *metatalamus*, respectiv corpii geniculați mediali (*corpus geniculatum mediale*) și laterali (*corpus geniculatum laterale*) [1].

6.2. Situație

Diencefalul este situat inferior de emisferele cerebrale, fiind separat de:

- mezencefal printr-o linie imaginară care trece prin comisura posterioară și corpii mamilari;
- emisferele cerebrale printr-o linie imaginară care trece prin foramen interventricular Monro și chiasma optică.

Fiecare jumătate a diencefalului prezintă următoarele raporturi (figura 6.1):

- fața medială formează peretele ventriculului III;
- fața dorsală este acoperită parțial de fornix; lateral formează planșeul porțiunii centrale a ventriculului IV;
- lateral, diencefalul este mărginit de capsula internă;
- ventral, raport cu cisterna bazală și pedunculii cerebrali [2].

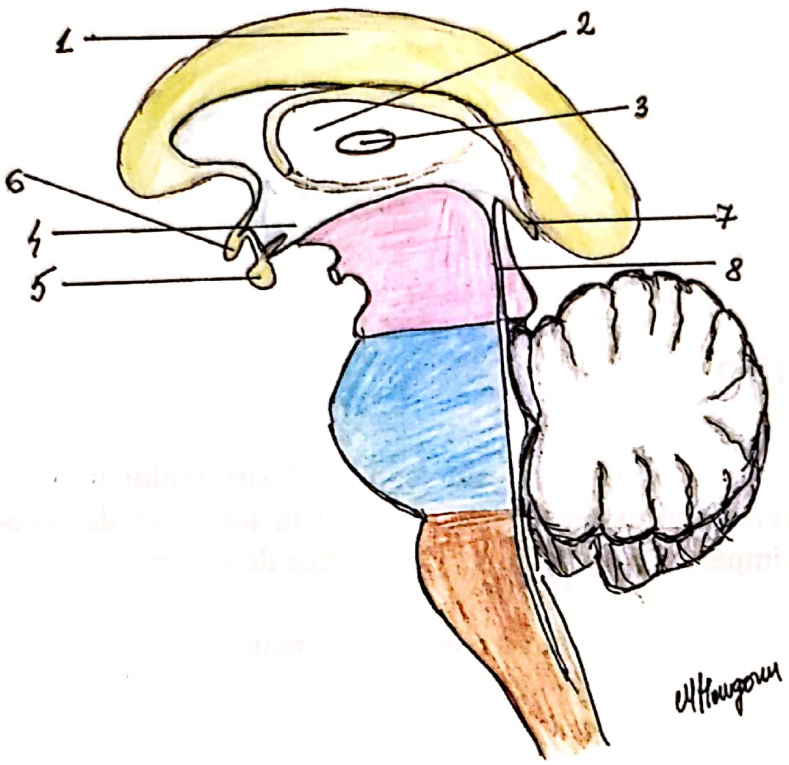

Figura 6.1. Secțiune mediosagitală prin telencefal. 1 – corp calos, 2 – talamusul, 3 – *adhesio interthalamica*, 4 – hipotalamusul, 5 – hipofiza, 6 – comisura albă anterioară, 7 – epifiza, 8 – apeductul mezencefalic
(ilustrație de dr. Maria-Mădălina Hanganu)

6.3. Talamusul (*thalamus*)

6.3.1. *Morfologia externă și raporturile*

Talamusul este format din două mase alungite, dispuse oblic, caudal și lateral, astfel încât extremitățile rostrale sunt mai apropiate. Talamusul măsoară 3 cm în sens anteroposterior și câte 1,5 cm în celelalte două axe. Descriptiv, prezintă patru fețe (dorsală, ventrală, laterală și medială) și doi poli (rostral și caudal) [3-4].

a) *Fața dorsală* (*posterioară*):
- orientată superoposterior;
- se întinde de la nucleul caudat, dispus lateral, și habena (*stria medularis*), dispusă medial;
- prezintă șanțul talamocaudat, în care sunt situate următoarele structuri: *lamina affixa*, *stria terminalis* și vena talamostriată;
- acoperită de substanță albă (*stratum zonale*);
- străbătută de șanțul coroidian (plexuri coroide ventricul lateral);
- șanțul coroidian separă fața dorsală în două segmente:
  - lateral, acoperit de ependim, formează planșeul prelungirii frontale a ventriculului lateral;
  - medial, raport cu plafonul ventriculului III (*velum interpositum*).

b) *Faţa ventrală* (*anterioară*): zonă de tranziţie spre mezencefal şi structurile diencefalice situate ventral de talamus.

c) *Faţa laterală*:
- acoperită de substanţă albă (lama medulară externă);
- raport cu capsula internă şi nucleul lenticular.

d) *Faţa medială*:
- în 70-80% din cazuri, cele două mase talamice sunt unite de o punte de substanţă cenuşie numită *adhesio interthalamica*;
- limitată de stria medulară şi şanţul hipotalamic;
- acoperită de ependimul ventriculului III.

e) *Polul rostral* (*anterior*): formează cu coloana anterioară a fornixului foramenul interventricular Monro.

f) *Polul caudal* (*posterior*; *pulvinar*):
- mai voluminos decât polul anterior;
- în sens ventrolateral prezintă raport cu corpii geniculaţi (medial şi lateral);
- laterodorsal limitează segmentul retrolenticular al capsulei interne;
- raport medial cu lama tectală, epifiza, trigonul habenular şi *vena cerebri magna* (figura 6.2).

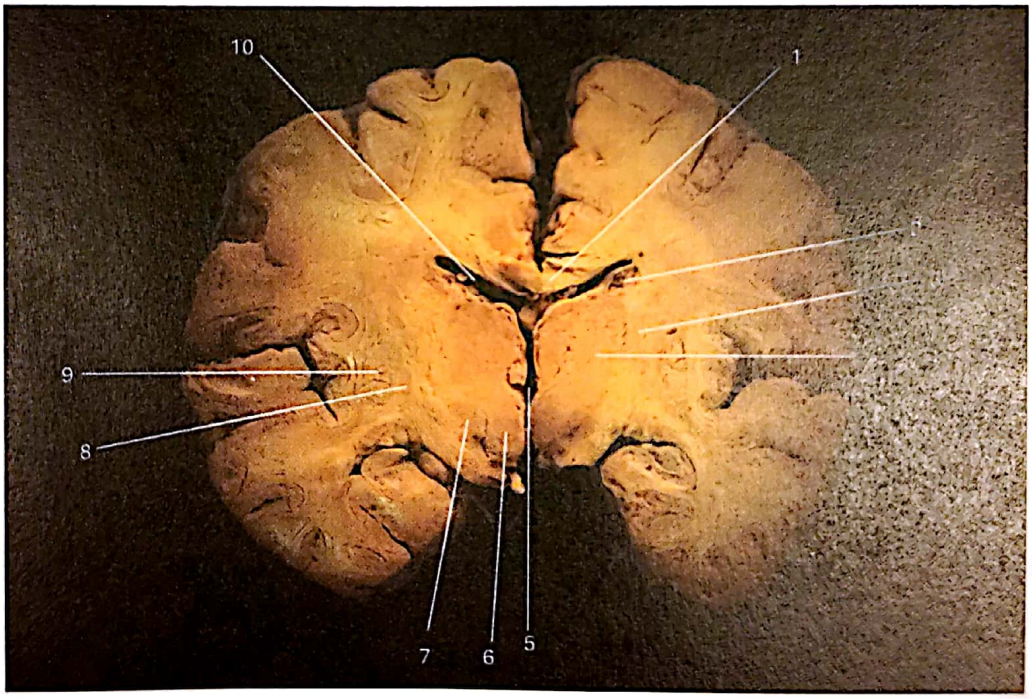

Figura 6.2. Secţiune coronală: 1 – corp calos (corp), 2 – nucleu caudat (coadă), 3 – capsulă internă (braţ posterior), 4 – talamusul, 5 – ventriculul III, 6 – nucleul roşu, 7 – subtalamusul, 8 – *globus pallidus*, 9 – putamen, 10 – ventricul lateral (corp) (Colecţia Institutului de Anatomie, UMF Iaşi)

6.3.2. *Morfologia internă*

Talamusul este alcătuit din două grupe nucleare, *medial* şi *lateral*.

Divizarea talamusului în această manieră se realizează raportându-ne la *lama medulară internă* (LMI), structură de substanţă albă, care traversează talamusul de la un pol la celălalt.

Scanned with OKEN Scanner

Extremitatea anterioară a LMI se bifurcă la nivelul feței dorsale, între brațele de bifurcație delimitând *nucleii anteriori* [4].

Extremitatea posterioară a LMI se bifurcă, în plan frontal, delimitând *nucleii intralaminari.*

LMI se termină la nivelul feței mediale a talamusului, astfel încât lateral și dorsal se delimitează *nucleii posteriori.*

Între ependimul ventriculului III și fața medială a talamusului se delimitează *nucleii liniei mediene.*

La nivelul feței laterale, lateral de LMI se delimitează *nucleii reticulați.*

Grupele talamice nucleare principale sunt structurate într-un număr variabil de nuclei cu funcții diferite [4] (figura 6.3).

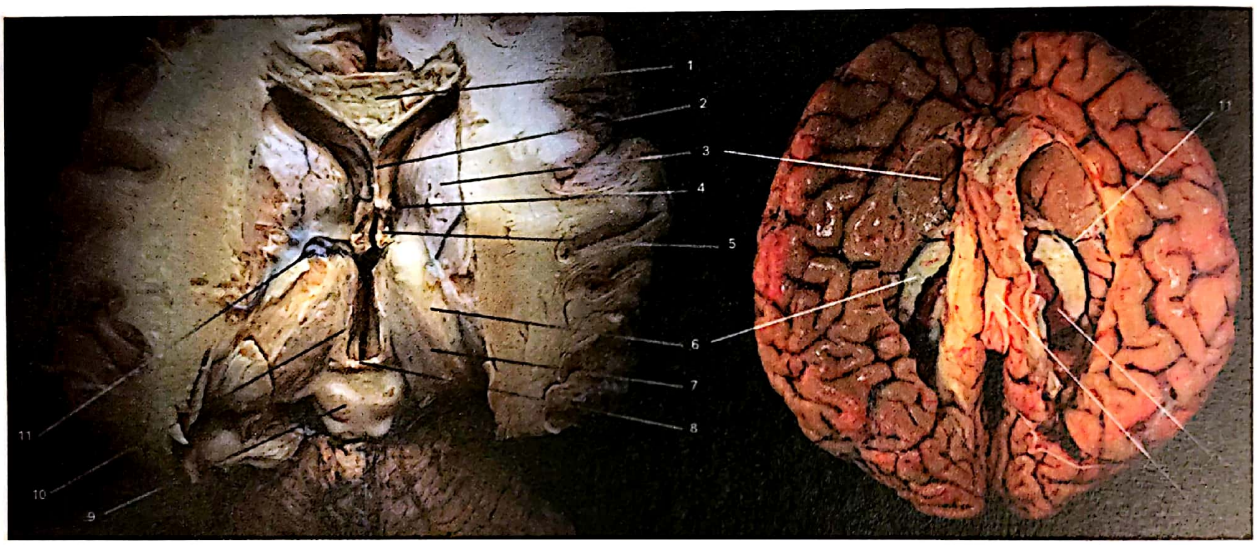

Figura 6.3. 1 – corp calos, 2 – *septum pellucidum*, 3 – cap nucleu caudat, 4 – foramen interventricular (Monro), 5 – coloane fornix (secționate), 6 – talamusul, 7 – fisură coroidiană, 8 – comisură habenulară (glandă epifiză îndepărtată), 9 – lamă tectală cu colicului cvadrigemeni, 10 – stria medullaris, 11 – v. talamostriată, 12 – plexurile coroide ale ventriculului lateral (Colecția Institutului de Anatomie, UMF Iași)

- Nuclei laterali:
  - cel mai bine reprezentat grup;
  - alcătuit din două subgrupe: lateral și ventral;
  - subgrupul ventral:
    - nc. ventral anterior;
    - nc. ventral lateral;
    - nc. ventral posterior, cu patru subnuclei – posteromedial, posterolateral, posterosuperior și posteroinferior;
  - subgrupul lateral:
    - nc. lateral dorsal;
    - nc. lateral posterior.
- Nuclei mediali:
  - nc. mediodorsal.
- Nuclei anteriori:
  - nc. anterior ventral;
  - nc. anterior dorsal;
  - nc. anterior medial.

Scanned with OKEN Scanner

- Nuclei posteriori:
  - pulvinar, cu patru subgrupe – oral, medial, lateral şi inferior;
  - nc. posterior talamic.
- Nuclei ai liniei mediene:
  - se continuă caudal cu hipotalamusul şi substanţa cenuşie periapeductală;
  - nc. paraventricular;
  - nc. paratenial;
  - nc. reuniens;
  - nc. romboidal.
- Nuclei intralaminari:
  - nc. centromedian;
  - nc. parafascicular;
  - nc. central medial;
  - nc. central lateral;
  - nc. paracentral.
- Nuclei reticulaţi:
  - se prezintă sub forma unor insule celulare;
  - aspectul reticulat este dat de dispoziţia dispersată a grupelor neuronale;
  - aferenţe de la fibrele talamocorticale şi corticotalamice;
  - eferenţe spre ceilalţi nuclei talamici.

6.3.3. *Funcţiile talamusului*

Talamusul reprezintă o staţie sinaptică pentru cea mai mare parte a sistemelor senzitivo-senzoriale, cu excepţia căii olfactive. Funcţional, doar nucleii intralaminari stabilesc conexiuni directe internucleare [5-6].

a) *Nuclei cu funcţii motorii*:
- nucleu ventral anterior:
  - alcătuit din două componente:
    - parvocelulară (aferentă);
    - magnocelulară (eferentă);
  - primeşte aferenţe de la:
    - *globus pallidus* (GABAergice);
    - porţiunea reticulată a substanţei negre;
    - cortex premotor;
    - nuclei intralaminari;
    - nucleii liniei mediene;
  - trimite eferenţe către nc. intralaminari şi aria motorie suplimentară;
- nucleu ventral lateral:
  - alcătuit din trei componente: *pars oralis*, *pars caudalis* şi *pars medialis*;
  - între *pars oralis* şi nucleul ventral anterior se delimitează *aria x* (Olszewski), care formează împreună cu *pars caudalis* şi *pars oralis* a nucleului ventral posterolateral o regiune care este releu cerebelocortical;
  - primeşte aferenţe de la:
    - nc. dinţat;
    - *globus pallidus*;

Scanned with OKEN Scanner

– substanţa neagră;
– aria premotorie;
– aria motorie primară;
o trimite eferenţe spre aria motorie primară şi aria premotorie;
• nucleu centromedian:
o formează un complex funcţional cu nc. parafascicular;
o primeşte aferenţe de la:
– *globus pallidus*;
– aria motorie (ipsi- şi controlateral);
– aria premotorie (ipsi- şi controlateral);
o trimite eferenţe spre ariile motorie şi premotorie, putamen şi polul rostral al nc. subtalamic (reglând activitatea acestora) [4].

b) *Nuclei de releu ai căilor senzitivosenzoriale*:
• nucleu ventral posterolateral:
o alcătuit din două componente:
– *pars oralis* care aparţine ariei x;
– *pars caudalis* care primeşte aferenţe de la lemniscusul medial, tractul spinotalamic şi tractul cervicotalamic.
o *lemniscul medial*:
– străbate trunchiul cerebral fără a face sinapsă în substanţa reticulată şi se termină exclusiv în *pars caudalis*, unde face sinapsă cu al treilea neuron al căilor somestezice;
– fibrele nc. *cuneatus* se termină medial de fibrele nc. *gracilis*;
– fibrele sensibilităţii proprioceptive conştiente se termină la nivelul suprafeţei anterodorsale a *pars caudalis*;
– fibrele sensibilităţii cutanate se termină în porţiunea centrală a *pars caudalis*;
– în *pars caudalis* se proiectează somatotopic jumătatea controlaterală a corpului, medial fiind segmentele cervicale, lateral segmentele sacrate, iar între ele, trunchiul, dorsal, şi membrele ventral;
– unui neuron al nucleului ventral posterolateral îi corespunde un câmp receptor, acelaşi mereu, de pe suprafaţa controlaterală a corpului [7-8];
o *tracturile spinotalamice* se termină în trei grupe nucleare:
– segmentul medial al nc. posterior – primeşte stimuli nociceptivi;
– *pars caudalis* al nc. ventral posterolateral – primeşte restul fibrelor sistemului nociceptiv;
– nc. central lateral – primeşte fibrele paleospinotalamice;
o *tractul cervicotalamic*:
– origine în laminele V şi VI medulare cervicale;
– importanţă nesemnificativă la om;
o eferenţele *pars caudalis* spre ariile somestezice 3, 1, 2, unde se proiectează somatotopic;
• nucleu ventral posteromedial:
o formă semilunară;
o format din două segmente:
– principal: mai bine reprezentat, primeşte aferenţe de la receptorii somatici ai capului, feţei şi cavităţilor feţei (tracturile trigeminotalamice ventral şi dorsal);

Scanned with OKEN Scanner

– parvocelular: primește aferențe de la nivelul nc. solitar prin fibre ale sensibilității gustative (tractul tegmental central ipsilateral, direct sau după sinapsă în nc. parabrahial, și lemniscusul medial);
- eferențele spre girusul postcentral (aria gustativă 43) și arii somestezice ale feței;

- nucleu ventral posteroinferior:
  - primește aferențe de la nivelul nc. vestibulari;
  - eferențe spre girusul postcentral, aria 3;
- nucleu thalami posterior:
  - structură heterogenă, cu patru grupe nucleare:
    – supragenicular;
    – limitans;
    – posterior;
    – ventrocaudal parvocelular Hessler;
  - primește aferențe de la nivelul sistemului paleospinotalamic (sensibilitatea dureroasă);
  - trimite eferențe spre cortexul retroinsular (organizare topică, localizarea durerii).

c) *Nuclei conectați cu sistemul limbic* [4, 8-9]:
- nuclei anteriori
  - trei subgrupuri:
    – anteroventral;
    – anteromedial;
    – anterodorsal;
  - primesc aferențe cu origine în hipocamp ce străbat fornixul și ajung în corpul mamilar; prin tractul mamilotalamic, aceste fibre ajung la cele trei grupuri nucleare;
  - eferențele parcurg brațul anterior al capsulei interne, sinapsează în ariile 23, 24 și 32 Brodmann (girus cingulat), se termină în aria entorinală;
- nucleu mediodorsal:
  - trei subgrupuri:
    – magnocelular;
    – parvocelular;
    – paralaminar;
  - aferențe de la:
    – nc. magnocelular de la:
      – neocortexul temporal;
      – complexul amigdaloid;
      – cortexul orbitofrontal caudal;
      – substanța nenumită;
    – nc. parvocelular:
      – cortexul prefrontal, rostral de ariile Brodmann 6 și 32;
    – nc. paralaminar:
      – cortexul premotor aria 8,
      – substanța neagră (*pars reticulata*);
  - legătura cu cortexul prefrontal face ca informațiile somatice și viscerale să dobândească caracter conștient, influențând tonusul vieții psihice, emotivitatea și conduita, prin raportare la experiențele anterioare;
  - acest nucleu este implicat și în memorie;

Scanned with OKEN Scanner

- nucleu lateral dorsal:
  - conexiuni cu girusul cingulat şi precuneusul;
  - aferenţe de la complexul amigdaloid.

d) *Nuclei de asociaţie* [7-8]:
- pulvinar:
  - patru subgrupuri: lateralis, medialis, oralis şi inferior;
  - aferenţe de la: coliculul quadrigemen superior, cortexul temporal, aria 8, putamen, nc. reticulat lateral talamic;
  - eferenţe spre: ariile 17, 18 şi 19 (parte a căii optice care ocoleşte corpul geniculat lateral), aria 8;
- nucleu lateral posterior:
  - aferenţe de la nc. ventral posterior;
  - conexiuni reciproce cu ariile 5 şi 7.

e) *Nuclei conectaţi cu substanţa reticulată a trunchiului cerebral* [4]:
- nuclei ai liniei mediene:
  - aferenţe de la: hipotalamus, calea sensibilităţii viscerale;
  - eferenţele spre: hipotalamus, hipocamp, girusul cingulat, nc. amigdaloid, nc. anteriori talamici, nc. mediodorsal;
  - rol modulator între aferenţele viscerale şi sistemul limbic;
- nuclei intralaminari rostrali:
  - trei subgrupe:
    - paracentral;
    - central lateral;
    - central medial;
  - aferenţe de la: substanţa reticulată prin fasciculul tegmental central, paleospinotalamus, nc. dinţat controlateral, prin pedunculul cerebelos superior, ariile 4, 6, 8 şi 9;
  - eferenţele spre scoarţa cerebrală, participând la stimularea şi electrogeneza corticală;
  - aparţin sistemului activator ascendent, fiind declanşatorul talamic al electrogenezei corticale;
  - implicaţi în durerea de origine centrală;
- nucleu reticulat lateral:
  - aferenţe de la scoarţa cerebrală;
  - eferenţe spre calota mezencefalică;
  - conexiuni şi cu restul nucleilor talamici;
  - rol de integrare şi modulare a activităţii nucleilor talamici.

f) *Conexiunile talamusului cu scoarţa cerebrală*:
- selectează aferenţele spre cortexul cerebral, influenţând precizia şi expresia afectivă a acestora;
- modulează sincronizarea la nivel cortical;
- conexiunile reciproce talamus – cortex cerebral formează radiaţiile talamice;
- radiaţiile talamice se organizează în patru pedunculi talamici: superior, inferior, anterior şi posterior;
- *pedunculul superior*:
  - străbate braţul posterior al capsulei interne;

Scanned with OKEN Scanner

- leagă nucleii ventral lateral, ventral posterolateral şi ventral posteromedial cu girusurile pre- şi postcentral;
- *pedunculul inferior:*
  - străbate segmentul sublenticular al capsulei interne;
  - alcătuit din două părţi:
    - inferointernă – uneşte nc. mediodorsal cu cortexul limbic temporal;
    - posteroinferioară – uneşte pulvinarul cu lobul temporal şi radiaţiile auditive;
- *pedunculul anterior* conectează nucleii mediodorsali parvocelular şi paralaminar cu cortexul prefrontal;
- *pedunculul posterior*:
  - străbate segmentul retrolenticular al capsulei interne;
  - alcătuit din fibre geniculocalcarine, claustrocorticale şi fibre care conectează pulvinarul de cortexul striat.

6.4. Metatalamusul

- Format din corpii geniculaţi medial şi lateral.
- Situaţi ventrolateral în raport cu pulvinarul.
- Între corpii geniculaţi şi coliculii quadrigemeni se dispun două braţe conjunctivale, inferior şi superior (*brachium conjunctivum superior et inferior*).
- *Corpul geniculat medial*:
  - releu talamic al căii auditive;
  - format din trei nuclei: medial, dorsal, ventral;
  - *nc. medial*:
    - alcătuit din celule de mari dimensiuni;
    - aferenţe de la coliculul inferior, măduva spinării şi tegmentul lateral;
    - eferenţele spre ariile 42 şi 22;
  - *nc. dorsal*:
    - alcătuit din mai multe tipuri celulare;
    - cel mai important grup celular este reprezentat de nc. supragenicular;
    - aferenţe de la tegmentumul lateral;
    - eferenţe spre ariile 42 şi 22 Brodman;
  - *nc. ventral*:
    - se continuă cu braţul conjunctival inferior;
    - structură laminară;
    - în funcţie de intensitatea sunetelor, cele cu frecvenţă înaltă se proiectează medial, iar cele cu frecvenţă joasă, lateral;
- *corpul geniculat lateral*:
  - releu talamic al căii vizuale;
  - format din doi nuclei: ventral şi dorsal;
    - *nc. ventral* (*pregeniculat*):
      - aferenţele de la tractul optic, pretectum şi coliculul quadrigemen superior;

Scanned with OKEN Scanner

- eferenţele către nc. subcorticali;
- rol în integrarea vizuomotorie;

– *nc. dorsal*:
- structurat în şase lamine care, pe secţiune transversală, au dispoziţie în pot-coavă, fiind separate de substanţă albă;
- numerotarea laminelor se realizează de la 1 la 6, pornind dinspre hil (situat ventromedial) (figura 6.4);

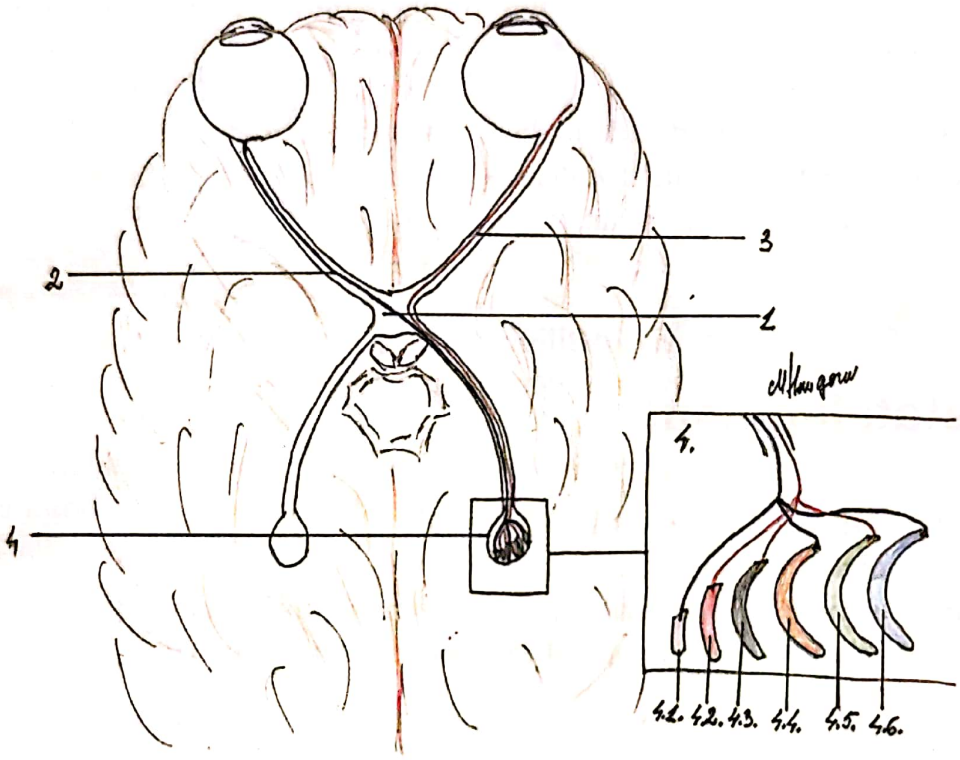

Figura 6.4. Aferenţe retiniene ale laminelor corpului geniculat lateral: 1 – chiasmă optică, 2 – fibre retiniene nazale, 3 – fibre retiniene temporale, 4 – corp geniculat lateral: 4.1.-4.6. – lamine corp geniculat lateral
(ilustraţie de dr. Maria-Mădălina Hanganu)

– subdivizarea este de tip magnocelular (laminele 1 şi 2) şi parvocelular (laminele de la 3 la 6; aceste lamine se unesc lateral, şi anume 3 cu 5 şi 4 cu 6);
– aferenţele reprezentate de tractul optic au specificitate sinaptică precisă, punct cu punct, fibrele de la nivelul retinei putând fi ipsi- sau controlaterale:
- fibrele temporale ipsilaterale fac sinapsă în laminele 2, 3 şi 5;
- fibrele nazale controlaterale fac sinapsă în laminele 1, 4 şi 6;

– informaţiile vizuale care ajung la corpul geniculat lateral aparţin hemicâmpului vizual opus;
– în plan transversal, cadranele retiniene superioare sunt proiectate în segmentul medial al laminelor, iar cele inferioare în cadranul lateral;
– de la nivelul maculei, fibrele fac sinapsă în ambii nuclei dorsali la nivelul marginii caudale;
– câmpul vizual monoocular, prin fibrele nazale, va fi proiectat la locul de unire a laminelor 4 şi 6;
– fiecare fibră retiniană prezintă cinci-şase ramificaţii terminale care sinapsează fiecare cu câte un neuron geniculat (fenomen numit divergenţă diencefalică);

Scanned with OKEN Scanner

– pe de altă parte, se întâmplă şi fenomenul opus de convergenţă, mai multe fibre retiniene putând face sinapsă cu un singur neuron geniculat, variaţiile de contrast crescând activitatea electrică la nivelul acestui nucleu;
– eferenţele formează tractul geniculocalcarin care face sinapsă în aria vizuală 17 [11-13] (figura 6.5).

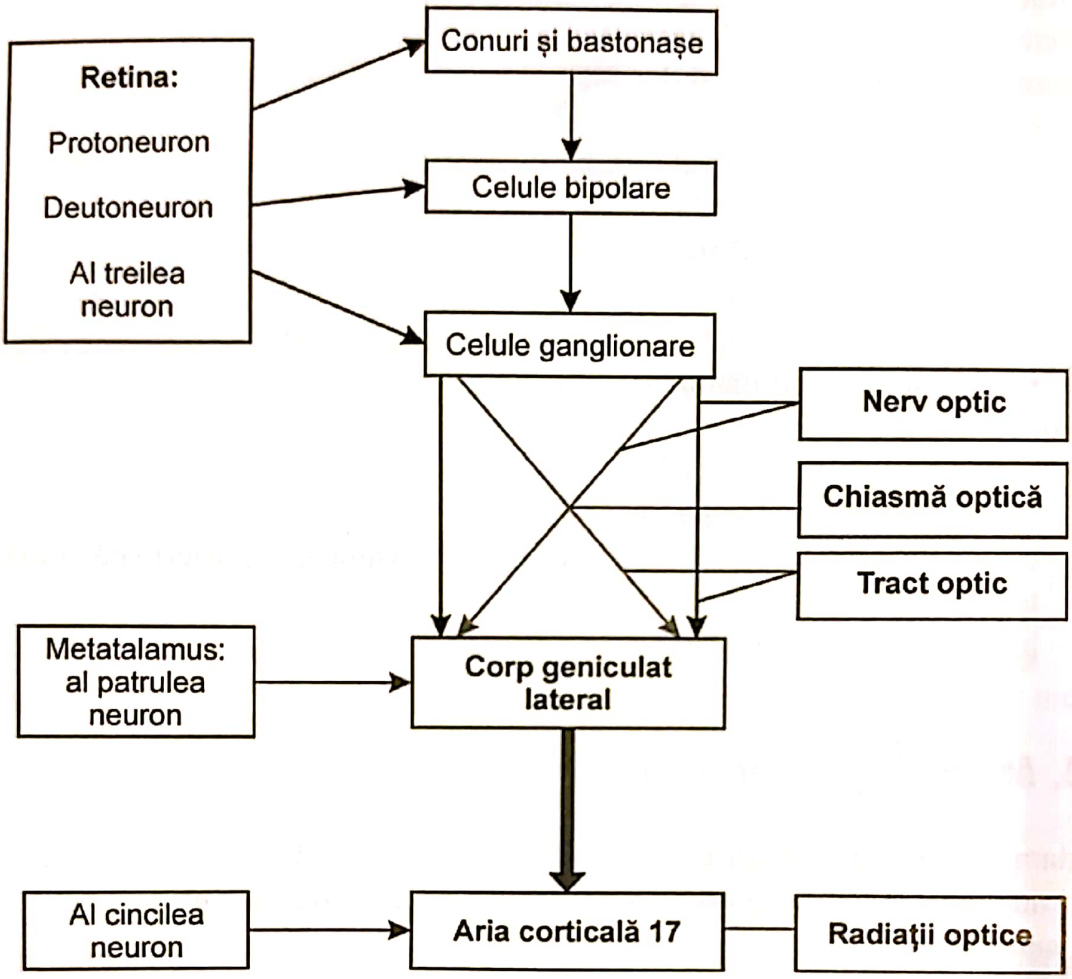

Figura 6.5. Calea optică

6.5. Hipotalamusul (*hypothalamus*)

Hipotalamusul este structura diencefalică responsabilă de homeostazie, activitatea organelor interne, inclusiv a glandelor endocrine, şi de comportamentul afectiv-emoţional, prin legătura cu sistemul limbic [14].

6.5.1. *Morfologia externă şi raporturile*

- Formează planşeul ventriculului III cerebral.
- Lateral hipotalamusului, limita este imprecisă faţă de structurile învecinate.
- Rostral, hipotalamusul ajunge la nivelul spaţiului perforat anterior şi ariei preoptice.

Scanned with OKEN Scanner

- Caudal, hipotalamusul se continuă cu substanța cenușie periapeductală și tegmentumul mezencefalic.
- Rostrocaudal prezintă trei segmente:
  - periventricular, sub ependimul ventricular;
  - medial, limitat lateral de un plan care trece prin coloana anterioară a fornixului și tractul mamilotalamic;
  - lateral, limitat de capsula internă.
- Prezintă două fețe, ventrală și dorsală:
  - *fața ventrală*:
    - extraventriculară, la nivelul rombului optopeduncular;
    - prezintă patru zone:
      - supraoptică, situată anterior;
      - chiasmatică, superior de chiasma optică;
      - *tuber cinereum*, se desprinde tija hipofizei;
      - mamilară (corpii mamilari), situată posterior;
  - *fața dorsală* limitată:
    - rostral de *lamina terminalis*;
    - dorsal de șanțul hipotalamic;
    - caudal de o linie virtuală care trece prin comisura albă posterioară și extremitatea posterioară a corpilor mamilari;
    - prezintă doi versanți [16].

6.5.2. *Morfologia internă*

Hipotalamusul se organizează în nuclei și arii neuronale. Hipotalamusul conține patru grupuri nucleare: anteriori, posteriori, mijlocii și laterali (figura 6.6):

- *nc. anteriori*:
  - localizați anterior și superior chiasmei optice;
  - două subgrupe: preoptici și supraoptici;
    1. nc. preoptici: localizați subependimar, în trei subgrupe: nc. periventricular, nc. medial și nc. lateral;
    2. nc. supraoptici formați din patru subgrupe nucleare: nc. supraoptic, nc. paraventricular, nc. hipotalamic anterior și nc. suprachiasmatic;
- *nc. posteriori*: reprezentați de corpii mamilari; un corp mamilar este alcătuit din trei nuclei: lateral, intercalat, medial;
- *nc. mijlocii*: localizați la nivelul regiunii tuberale, cu trei subgrupe nucleare: ventromedial, dorsomedial, arcuat;
- *nc. laterali* localizați între nc. preoptic lateral și formația reticulată mezencefalică [4, 17, 19].

Scanned with OKEN Scanner

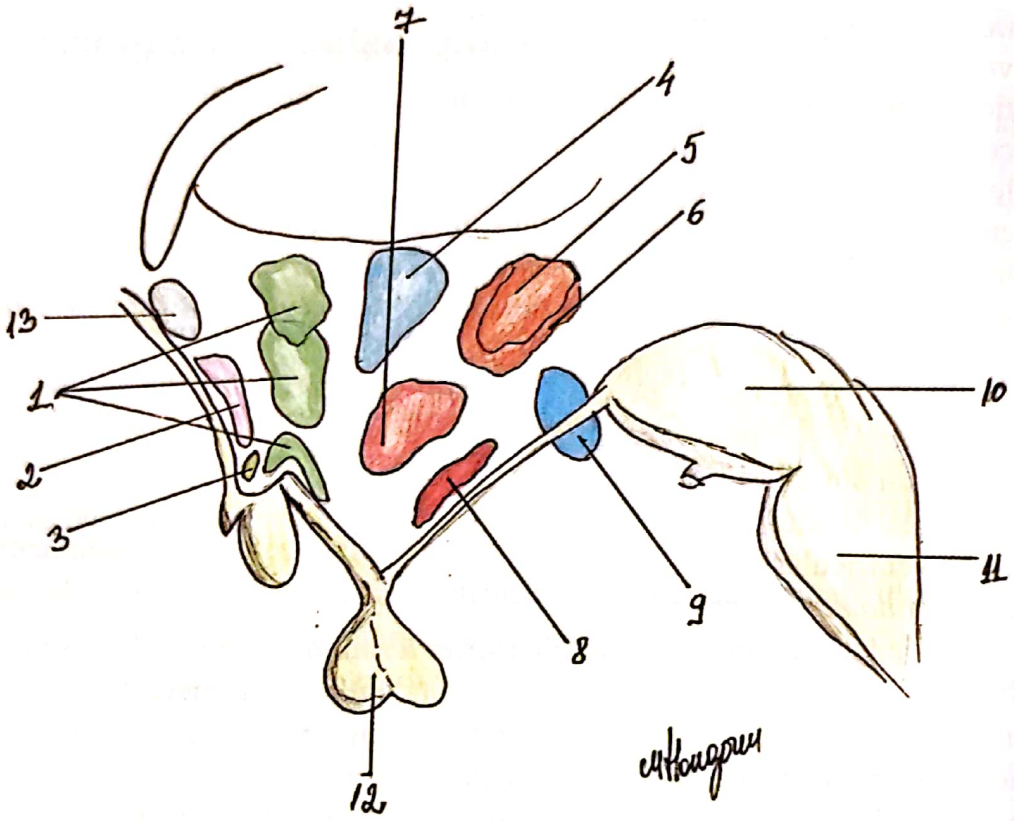

Figura 6.6. Nuclei hipotalamici: 1 – nucleii paraventricular și supraoptic, 2 – aria preoptică, 3 – nucleul suprachiasmatic, 4 – nucleul dorsomedial, 5 – nucleul posterior, 6 – nucleul lateral, 7 – nucleul ventromedial, 8 – nucleul arcuat, 9 – corp mamilar, 10 – mezencefalul, 11 – puntea, 12 – hipofiza (ilustrație de dr. Maria-Mădălina Hanganu)

6.5.3. *Conexiunile hipotalamusului*

Hipotalamusul stabileşte relaţii cu glanda hipofiză, retina, sistemul limbic, talamusul, trunchiul cerebral, măduva spinării şi între diverse structuri hipotalamice.

- *Relaţia hipotalamus – glandă hipofiză* se realizează prin:
  1. *tractul hipotalamoneurohipofizar*:
     - realizează conexiunea dintre nc. supraoptic şi paraventricular cu hipofiza posterioară prin intermediul tijei hipofizare;
     - cei doi nuclei secretă vasopresină (ADH) şi oxitocină care se leagă de o proteină de transport;
     - proteina transportoare a ADH-ului se numeşte neurofizină;
     - la nivelul capilarelor neurohipofizei, complexul neuropeptid-proteină transportoare se desface;
     - ADH-ul poate fi eliberat şi în sistemul port hipotalamohipofizar, cu efect potenţator asupra factorului eliberator a ACTH-ului;
  2. *tractul tuberohipofizar*:
     - realizează conexiunea nc. mijlocii, mai ales a nc. arcuat, cu eminenţa mediană şi infundibulul, în vecinătatea capilarelor sinusoide ale sistemului port în care ajung prin intermediul butonilor terminali;
     - transportă factorii facilitanţi sau inhibitori ai hormonilor tropi hipofizari;

3. *sistemul venos port hipotalamohipofizar*:
   – vascularizaţia arterială a hipofizei provine din două ramuri ale sistemului carotidian intern, arterele hipofizare superioară şi inferioară;
   – cele două artere se capilarizează diferit: a. hipofizară superioară în jurul tractului tubero-infundibular şi tanicitelor (celule ependimare specializate ale ventriculului III); a. hipofizară inferioară în jurul tractului hipotalamohipofizar din lobul hipofizar posterior;
   – venele hipofizare, superioare şi inferioare, drenează în sinusul cavernos.

- *Relaţia hipotalamus-retină*:
  - fibre de la nivelul retinei, pe calea nervului optic sau prin fibre care au sinapsat în nc. ventral al corpului geniculat lateral, ajung în nc. suprachiasmatici ai hipotalamusului anterior (reglează ritmul circadian);
  - fibre de la nivelul retinei trec prin aria preoptică pentru a sinapsa la nivelul nc. paraventriculari.
- *Relaţia hipotalamus – sistem limbic*:
  - de la nivelul nc. amigdaloid, pe calea *striei terminalis*, ajung fibre la nivelul hipotalamusului anterior, nc. arcuat şi nc. hipotalamic ventromedial;
  - prin fornix se realizează conexiunea hipocampului şi a cortexului piriform cu nucleii preoptici şi corpii mamilari (calea principală olfactivă);
  - nc. habenular lateral este interconectat cu aria preoptică şi nc. suprachiasmatic prin intermediul *striei medullaris* (*stria thalami*, *habena*);
  - nc. amigdaloid este interconectat cu hipotalamusul lateral prin fibre de origine amigdaloidă.
- *Relaţia hipotalamus-talamus*:
  - nc. liniei mediane şi intralaminari trimit eferenţe spre hipotalamusul anterior;
  - fasciculul mamilotalamic interconectează bidirecţional nc. anteriori talamici cu corpii mamilari (parte a circuitului Papez ce uneşte hipocampul, hipotalamusul şi sistemul limbic).
- *Relaţia hipotalamus – trunchi cerebral*:
  - frecvent conexiuni bidirecţionale;
  - hipotalamusul trimite eferenţe spre aria tegmentală ventrală şi substanţa cenuşie periapeductală prin fasciculul median telencefalic;
  - corpii mamilari trimit eferenţe spre formaţiunea reticulată mezencefalică, respectiv nc. tegmentral ventral şi dorsal prin fasciculul mamilotegmental;
  - substanţa cenuşie periapeductală, *locus coruleus*, nc. rafeului şi nc. parabrahial sunt conectate cu hipotalamusul prin fibre ascendente şi descendente care formează fasciculul longitudinal dorsal.
- *Relaţia hipotalamus – măduva spinării*:
  - activitatea neuronilor preganglionari simpatici şi parasimpatici medulari este controlată de hipotalamus prin nc. paraventriculari, aria hipotalamică posterioară şi regiunea dorsală a ariei hipotalamice laterale;
  - se formează fasciculul hipotalamospinal cu traiect descendent în cordonul lateral medular, care face sinapsă în laminele VII, VIII şi X medulare toracale, lombare şi sacrate.
- *Relaţii interhipotalamice* realizate prin fibre care unesc nuclei simetrici ai hipotalamusului (fibre proprii comisurale) [19].

Scanned with OKEN Scanner

6.5.4. *Funcțiile hipotalamusului*

Funcțiile hipotalamusului au fost evaluate prin studii experimentale și observații clinice efectuate la pacienții cu leziuni cerebrale care interesau și hipotalamusul. Hipotalamusul controlează funcțiile vegetative, intervine în termoreglare, controlează metabolismul hidric și ingestia de alimente, activitatea endocrină, activitatea sexuală, stările emoționale, ritmul circadian și memoria.

- *Supravegherea funcțiilor vegetative*:
  - hipotalamusul anterior (ariile pre- și supraoptică) și porțiunea din *tuber cinereum* din vecinătatea ventriculului III controlează activitatea viscerală parasimpatică (n. vag și parasimpatic sacrat); stimularea acestor porțiuni hipotalamice determină bradicardie, vasodilatație, hipotensiune arterială, bradipnee, mioză, creșterea peristaltismului gastrointestinal și al vezicii urinare;
  - hipotalamusul posterolateral controlează activitatea simpaticului toracolombar; stimularea la acest nivel determină creșterea concentrației sanguine de adrenalină, cu efect antagonist celui parasimpatic descris anterior: tahicardie, vasoconstricție, hipertensiune arterială, tahipnee, midriază, scăderea peristaltismului.
- *Supravegherea termoreglării*: la nivelul hipotalamusului există neuroni termoreceptori care sunt sensibili la modificări minime ale temperaturii sanguine (< 0,1°C):
  - hipotalamusul anterior are în structura sa centrii termolizei, sensibili la creșterea temperaturii mediului intern; rezultatul va fi scăderea temperaturii prin transpirații profuze, vasodilatație periferică, creșterea frecvenței respiratorii și diminuarea activității somatice; leziunile de la acest nivel determină hipertermia centrală;
  - hipotalamusul posterolateral are în structura sa centrii termogenezei, sensibili la scăderea temperaturii mediului intern; rezultatul va fi creșterea temperaturii prin vasoconstricție periferică, creșterea ratei metabolice, tahicardie, creșterea fenomenelor oxidative, creșterea activității somatice, maximul fiind frisonul termic.
- *Supravegherea metabolismului hidric*:
  - se realizează prin nc. supraoptic și paraventricular;
  - neuronii de la acest nivel sunt sensibili la modificările volumetrice și de concentrație ale sângelui;
  - hemodiluția și hipervolemia determină scăderea secreției de ADH, pentru ca hemoconcentrația și hipovolemia să aibă efect invers;
  - hiposecreția ADH duce la instalarea diabetului insipid;
  - hipersecreția ADH este rezultatul hipovolemiei asociată unor stări patologice (deshidratare, hemoragii masive, arsuri).
- *Supravegherea ingestiei alimentare*:
  - centrul sațietății este localizat în nc. ventromedial hipotalamic; lezarea acestui centru determină hiperfagie și obezitate;
  - centrul alimentației este localizat în hipotalamusul lateral; lezarea acestui centru determină afagie și adipsie.
- *Supravegherea glandelor endocrine*: conexiunea hipotalamohipofizară controlează activitatea tuturor glandelor endocrine.

Scanned with OKEN Scanner

- *Supravegherea diferenţierii şi maturizării sexuale*:
  - se realizează prin axul hipotalamo-hipofizo-gonadal;
  - hipotalamusul este responsabil de secreţia factorilor eliberatori ai hormonilor gonadotropi;
  - la *sexul feminin*, interacţiunea nc. arcuat – arie preoptică determină secreţia ciclică de FSH şi LH din adenohipofiză, cu controlul ovulaţiei, ciclului menstrual, secreţiei de estrogen şi progesteron;
  - la *sexul masculin*, aria preoptică determină secreţia continuă a factorilor eliberatori ai hormonilor gonadotropi;
  - organizarea la nivelul acestor porţiuni hipotalamice depinde de sexul genetic XX sau XY, lucru evidenţiat experimental;
  - sexualizarea precoce apare ca rezultat al hiperfuncţiei hipotalamusului anterior.
- *Supravegherea emoţiilor*:
  - prin conexiunea cu sistemul limbic;
  - nc. ventromedial controlează comportamentul agresiv, stimularea determinând o falsă furie.
- *Memoria*: prin conexiunea cu lobul prefrontal, talamusul şi sistemul limbic.
- *Ritmul circadian:* nc. suprachiasmatic este responsabil de ritmul ciclic al organismului [4, 19].

6.6. Subtalamusul *(subthalamus)*

Subtalamusul este localizat ventral de talamus, de unde şi numele de talamus ventral, latero-caudal de hipotalamus şi medial de capsula internă, fiind structurat în nuclei şi substanţă albă [21].

6.6.1. *Nucleii*

- *Nc. subtalamic* (*Luys*; *nucleus subthalamicus*) (figura 6.7):
  - situat între capsula internă, porţiunea pedunculară şi substanţa neagră;
  - primeşte aferenţe prin:
    - *fibre corticale* (ariile 4, 6, 8 şi 9 Brodmann) de la:
      - cortexul motor ipsilateral, organizate topic;
      - cortexul premotor şi prefrontal;
      - cortexul precentral – care interesează membrele şi faţa;
      - impulsurile transmise sunt de tip monosinaptic excitator;
    - *fibre talamice* cu originea în nc. centromedian şi parafascicular;
    - *fibre de la globus pallidus*, porţiunea laterală, cel mai important contingent de aferenţe, sunt fibre GABAergice, cu organizare topică;
    - *fibre de la nc. reticulat pedunculopontin* organizate în fasciculul subtalamic, sunt reciproce.
  - eferenţe spre *globus pallidus* şi substanţa neagră (figura 6.8).

Scanned with OKEN Scanner

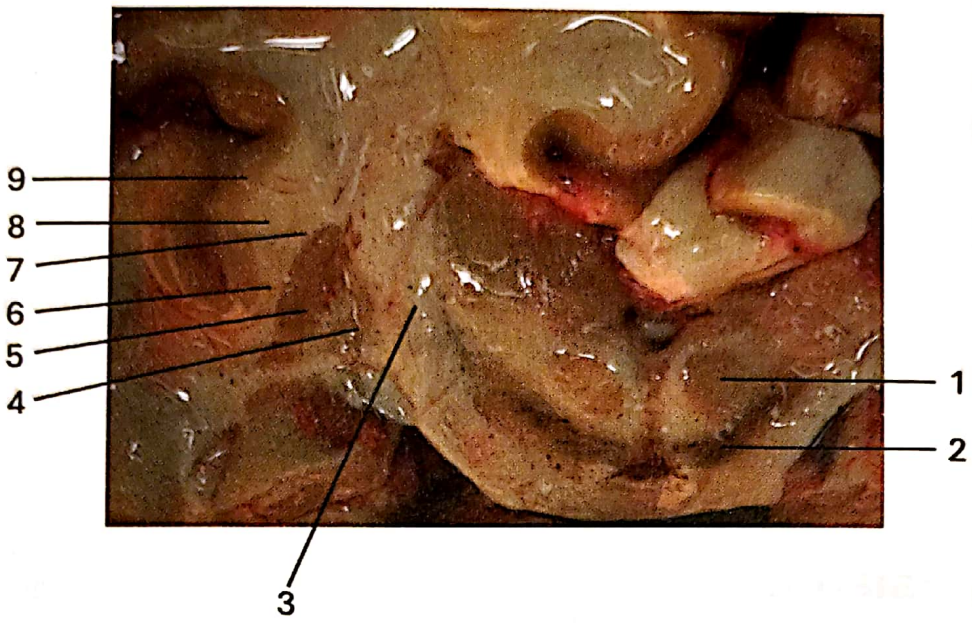

Figura 6.7. Secțiune prin encefal: 1 – n. subtalamic, 2 – *substantia nigra*, 3 – capsula internă, 4 – *globus pallidus*, 5 – putamen, 6 – claustrum, 7 – capsula externă, 8 – capsula extremă, 9 – cortexul insular (Colecția Institutului de Medicină Legală Iași)

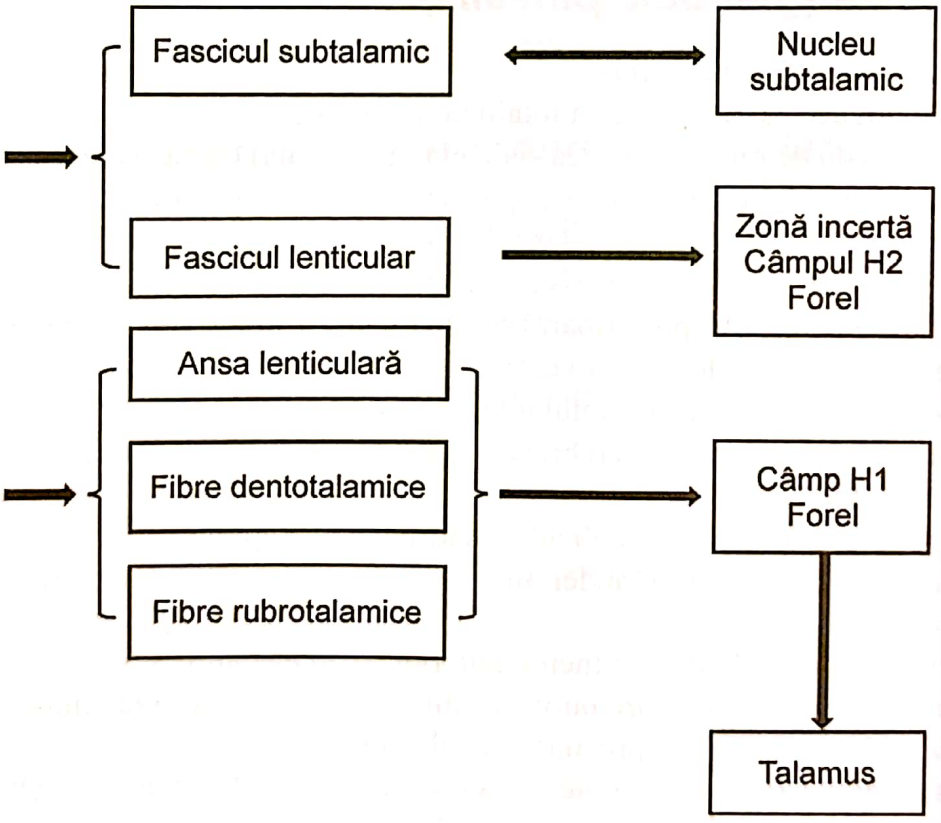

Figura 6.8. Traiectul fasciculelor subtalamice

- *Zona incerta*:
  - cordon de substanță cenușie localizat între fasciculele talamic și lenticular;
  - continuă formația reticulată mezencefalică și se continuă cu nc. reticulat talamic;
  - primește aferențe de la cortexul pefrontal;

Scanned with OKEN Scanner

- prin conexiunile cu porţiunea anterioară a hipotalamusului şi organul subfornical controlează ingestia hidrică;
- *Nc. câmpului lui Forel* (*nc. reticular*): conglomerate neuronale care se întrepătrund cu fasciculul talamic (câmpul H1 Forel) şi fasciculul lenticular (câmpul H2 Forel).

6.6.2. *Substanţa albă*

Substanţa albă se organizează în fascicule de fibre cu originea în diverse structuri nervoase (nc. bazali, cerebel, substanţa neagră) care vor avea ca staţie finală talamusul: ansa lenticulară, fasciculul lenticular, fasciculul talamic, fasciculul subtalamic, fibre comisurale.

6.7. Epitalamusul

Epitalamusul este o structură diencefalică alcătuită din epifiză, trigon habenular, *stria medullaris* şi comisura albă posterioară.

6.7.1. *Epifiza (glandula pinealis)*

- *Morfologie externă şi raporturi*:
  - glandă endocrină, acoperită în totalitate de *pia mater*;
  - formă de con de pin (denumirea şi de glandă pineală) cu baza anterior spre ventriculul III, superior de deschiderea apeductului lui Sylvius în ventriculul diencefalic;
  - dimensiuni: 7-8 mm lungime, 3-4 mm lăţime, 2-4 mm înălţime, greutate 0,1-0,15 grame;
  - ventriculul III prezintă un recess care împarte baza epifizei în două lame, inferioară (se află comisura albă posterioară) şi superioară (se află comisura interhabenulară);
  - prezintă două feţe, dorsală şi ventrală, o circumferinţă şi un vârf;
  - *faţa dorsală* reprezintă versantul inferior al segmentului median al fantei lui Bichat şi are raporturi cu vena cerebrală magna, spleniumul corpului calos şi arterele choroidiene posterioare;
  - *faţa ventrală* situată între colicului quadrigemeni superiori;
  - *vârful* şi *circumferinţa* glandei au raporturi cu marginea anterioară a *tentorium cerebelli*;
  - prezintă trei perechi de pedunculi: anterior, *stria medullaris*, se termină la nivelul ariei septale, mijlociu, spre pulvinar, inferior, se termină în talamus.
- *Morfologie internă*: epifiza prezintă capsulă şi parenchim:
  - capsula este o prelungire a *piei mater* şi trimite septuri în care se găsesc vase de tip arterial care se vor ramifica la nivelul parenchimului;
  - parenchimul este format din două tipuri celulare: pinealocite şi celule gliale;
  - pinealocite:
    - responsabile de secreţia de melatonină a glandei;
    - fac sinapsă cu axonii neuronilor simpatici postganglionari ai ganglionului cervical superior;

Scanned with OKEN Scanner

- celule gliale:
  - majoritar sunt astrocite;
  - devin majoritare la nivelul pedunculilor epifizari.
- inervația epifizei este realizată de nervii conari (fibre postganglionare noradrenergice) care pătrund în glandă prin vârful său.

- *Rol*:
  - reglarea activității, mai ales inhibitorie, a hipofizei, pancreasului endocrin, gonadelor, glandelor suprarenale și paratiroide;
  - stimulii luminoși influențează secreția epifizară de melatonină;
  - întunericul stimulează activitatea glandei pentru ca expunerea la lumină, după o perioadă de întuneric, să deprime activitatea;
  - odată secretată, melatonina ajunge în sânge și în lichidul cerebrospinal, scăzând secreția hormonilor gonadotropi hipofizari;
  - stimulii luminoși retinieni sunt transmiși pe calea tractului retinohipotalamic către nc. suprachiasmatic (generatorul endogen al ritmului circadian);
  - de la acest nivel, pe calea fasciculului medial telencefalic, impulsurile nervoase ajung la nivelul neuronilor simpatici preganglionari din primul segment medular toracal;
  - informațiile sunt conduse spre ganglionul stelat și apoi retrograd spre ganglionul cervical superior, pentru ca pe calea plexului pericarotidian să intre în craniu;
  - la nivelul sinusului cavernos, din plexul pericarotidian, se formează nervii conari care realizau sinapse neurosecretorii noradrenergice cu pinealocitele [4].

6.7.2. *Trigonul habenular (trigonum habenulare)*

După cum îi spune și numele, este o arie triunghiulară limitată:
- inferior de coliculul quadrigemen superior și pedunculul mijlociu epifizar;
- lateral de pulvinar;
- medial de *stria medullaris*.

La acest nivel se găsește nc. habenular (*habenula*) format din două grupe nucleare, medial și lateral (mai voluminos).

Aferențele ajung prin *stria medullaris*, unele fibre încrucișând linia mediană și formând comisura habenulară.

Eferențele spre nc. interpeduncular și nuclei ai formației reticulate, pe calea fasciculului retroreflex al lui Meynert.

6.7.3. *Stria medullaris*

Reprezintă un cordon de fibre de substanță albă situat de-a lungul marginii mediale a talamusului, cu originea în regiunea preoptică laterală și talamusul anterior și care se termină în aria septală. Prin intermediul ariei septale realizează conexiunea dintre complexul amigdaloid și formația hipocampică, pe de o parte, și nucleii habenulari, pe de altă parte.

Scanned with OKEN Scanner

6.7.4. *Comisura albă posterioară (commissura alba posterior)*

Este o structură complexă, care prezintă grupe nucleare, componente ale nc. oculomotor accesor şi fibre transversale de substanţă albă şi proemină în cavitatea ventriculului III.

Fibrele se organizează în trei grupuri:

- superior, interpulvinarian;
- mijlociu, interhabenular;
- inferior, intercoliculare (unesc coliculii superiori).

Este acoperită de ependimul ventricular, cu ependimocite de formă cilindrică cu cili, asemănătoare tanicitelor, formând organul subcomisural.

Organul subcomisural aparţine sistemului neuroendocrin şi intră în grupul organelor circumventriculare [16].

6.8. Vascularizaţia

- *Artere*:
  - talamus: ramuri comunicante posterioare, artera cerebrală posterioară, artera bazilară, artera choroidiană;
  - plexuri choroide: ramuri ale arterei carotide interne şi arterei cerebrale posterioare;
  - epifiza: una-două artere epifizare cu origine în arterele ciliare posterioare.
- *Vene*: drenează în venele cerebrale profunde.

6.9. Elemente de anatomie clinică

- *Sindroame talamice*:
  - afectarea nucleilor cu funcţie motorie determină:
    - akinezia muşchilor mimicii şi mâinii;
    - mâna talamică: contractură cu antebraţul în flexie, mâna în pronaţie, prima falangă flectată şi ultimele două în extensie;
    - coreo-atetoză;
    - tremor de repaus;
  - sindrom talamic senzitiv (Dejerine-Roussy): hiperpatie cu hiperestezie controlaterală;
  - lezarea talamusului stâng: determină afazie talamică caracterizată prin afectarea vorbirii articulate, deficit de interpretare şi recunoaştere a cuvintelor; se explică prin conexiunea talamus stâng – emisfer stâng;
  - lezarea talamusului drept: dezorientare spaţială privind stimulii senzitivosenzoriali din jumătatea controlaterală a corpului;

Scanned with OKEN Scanner

- lezarea nc. ventral posterior: pierderea sensibilității generale controlaterale;
- lezarea nc. liniei mediane: afectează conexiunea cu hipotalamusul și se manifestă prin tulburări cardiovasculare, edem și cianoza extremităților;
- lezarea talamusului bilateral: alterarea funcțiilor psihice superioare – dezorientare temporospațială, alterarea personalității, amnezie, demență, akinezie, instabilitate a stării de conștiență.

- *Lezarea hipotalamusului*:
  - imposibilitatea menținerii constante a temperaturii corpului;
  - leziuni mixte hipotalamohipofizare: exces de prolactină (amenoree-galactoree), de STH (acromegalie), de ACTH (sdr. Cushing);
  - pacienții cu sdr. Korsakoff care asociază lezarea corpilor mamilari prezintă halucinații vizuale, dezorientare temporospațială, pierderea memoriei;
  - narcolepsia: somn profund de durată variabilă izolat sau asociat cu cataplexie și halucinații hipnagogice.
- *Lezarea nc. subtalamic*:
  - hemibalism: mișcări coreoide violente și persistente, care interesează mușchii proximali ai membrelor și mai rar ai feței și gâtului, de partea opusă leziunii.
- *Leziunile epifizare*:
  - tumori (pinocitoame) – caracter benign, dar au efect de masă asupra lamei tectale (sdr. Parinaud) și apeductului lui Sylvius (hidrocefalie necomunicantă);
  - dacă tumorile apar în copilărie, este suprimat efectul inhibitor asupra sistemului hipotalamohipofizar cu instalarea pubertății precoce și macrogenitosomie.

Bibliografie selectivă

1. Patestas M.A., Gartner L.P. *A Textbook of Neuroanatomy*. Ed. 2. Wiley-Blackwell; 2016.
2. Afifi A.K, Bergman R.A. Functional Neuroanatomy*: Text and Atlas*. Ed. 2. McGraw-Hill Education; 2005.
3. Carpenter M.B. Core Text of Neuroanatomy. Ed. 4. Williams and Wilkins; 1991.
4. Petrovanu I., Antohe D. Șt., Varlam H. *Neuroanatomie clinică, sistem nervos central*, vol. 1. Iași: Editura Edit-Dan; 1996.
5. Ten Donkelaar H.J. *Clinical Neuroanatomy: Brain Circuity and its Disorders*, Ed. 2. Springer; 2020.
6. Paulsen F., Waschke J. *Sobotta Atlas of Anatomy*. vol. 3. Ed. 17. Elsevier; 2023.
7. Tortora G.J., Derrickson B.H. *Principles of Anatomy and Physiology*. Ed. 15. Wiley; 2018.
8. Singh V. *Textbook of Anatomy: Head, Neck and Brain*, Ed. 3. Elsevier; 2018.
9. Powell T.P., Cowan W.M., Raisman G. Olfactory relationships of the diencephalon, *Nature*. 1963 aug 17, 199: 710-712.
10. Brusa A. L'anatomia della zona di confine tra il meso- e il diencefalo; sulla struttura e sulle connessioni della commessura posteriore [Anatomy of the zone between mesencephalon and diencephalon; structure and connections of the posterior commissure]. *Sist Nerv*. 1955 Mar-Apr; 7(2): 147-159.
11. Geisert E,E. The projection of the lateral geniculate nucleus to area 18. *J Comp Neurol*. 1985 Aug 1; 238(1): 101-106.

Scanned with OKEN Scanner

7. SISTEMUL LIMBIC (*SYSTEMA LIMBICUM*)

Andra Irina Bulgaru-Iliescu,
Cristina Furnică, Mihaela Perțea

Emoțiile au învățat omenirea să raționeze.
Luc de Clapiers, marchiz de Vauvenargues, 1715-1747

Nu vreau să fiu la mila emoțiilor mele.
Vreau să le folosesc, să mă bucur de ele și să le domin.
Oscar Wilde, 1854-1900

Scanned with OKEN Scanner

Scanned with OKEN Scanner

Sumar

7.1. Considerații generale
7.2. Lobul limbic (*lobus limbicus*, *gyrus fornicates*)
7.3. Formațiunea hipocampică (*formatio hippocampi*)
7.4. Nucleul amigdaloid (*corpus amygdaloideum*)
7.5. Nucleii septali (*nuclei septales*)
7.6. Hipotalamusul (*hypothalamus*)
7.7. Nucleii/ganglionii bazali
7.8. Circuitul lui Papez
7.9. Circuitul talamohipotalamic dorsal (CHD)
7.10. Circuitul amigdalotalamic (CAT)
7.11. Circuitul prefronto-caudo-talamic (CpFCT)
7.12. Circuitul ventral amigdalofugal (CVAF)
7.13. Circuitul parieto-occipito-hipotalamic (CPOH)

Scanned with OKEN Scanner

7.1. Considerații generale

Sistemul limbic reprezintă un sistem funcțional independent alcătuit dintr-o serie de structuri corticale și subcorticale, cu funcție relativ unitară, cu rol în percepția și expresia comportamentelor emoționale, motivaționale, sexuale și sociale (de exemplu, frică, mânie, sexualitate etc.) și în monitorizarea homeostaziei interne și a instinctelor primare de tipul foame și sațietate [1].

Lobul limbic reprezintă o colecție de structuri anatomice primitive filogenetic care asociază girusul cingulat, girusul subcalos, girusul parahipocampic, girusul hipocampic și uncusul.

În 1937 anatomistul american James Papez a conceptualizat lobul limbic dintr-o structură evolutivă într-o structură fiziologică, în încercarea de a defini relația dintre starea de conștiență și emoții, conturând o structură neuronală complexă care conectează lobul limbic de hipotalamus. Practic, Papez înlocuiește termenul de lob limbic cu sistem limbic, care asociază elementelor anatomice menționate anterior mai multe structuri subcorticale.

Structurile primare ale sistemului limbic sunt interconectate prin căi axonale aferente și eferente. Cu excepția girusului cingulat, considerat cortex tranzițional (mezocortex), format din cinci straturi celulare, restul structurilor limbice fac parte din allocortex și sunt tristratificate.

7.2. Lobul limbic (*lobus limbicus*, *gyrus fornicates*)

Lobul limbic este un grup nuclear situat pe fața medială a emisferelor cerebrale sub forma unui semicerc în jurul corpului calos, format morfologic din girusul subcalos, girusul dențat, girusul cingulat și girusul parahipocampic.

Funcțional, lobul limbic este atașat cortexului frontal orbital și hipocampului [2].

7.2.1. Girusul subcalos

7.2.1.1. *Embriogeneza*

Girusul subcalos, parte integrantă a sistemului limbic, se dezvoltă în timpul embriogenezei din neuroectoderm. În S8, girusul subcalos începe să se formeze pe măsură ce structurile cerebrale se diferențiază. Aceasta este o perioadă critică în care se formează principalele straturi ale cortexului cerebral, iar girusul subcalos devine vizibil ca o extensie a cortexului lobilor frontal și temporal.

Structura sa este influențată de dezvoltarea corticală, care se finalizează aproape de sfârșitul sarcinii. Până în S20, conexiunile neuronale se intensifică, iar girusul subcalos își dezvoltă legăturile cu alte structuri limbice, cum ar fi hipocampul și girusul cingulat. Această conexiune este esențială pentru dezvoltarea ulterioară a funcțiilor emoționale și cognitive.

7.2.1.2. *Morfologia externă*

Girusul subcalos (*girus subcallosus*) este o structură importantă situată în partea mediană a creierului, formând o porțiune a lobului limbic. Este un girus mic situat anterior de lamina terminalis (pe peretele anterior al hipotalamusului), inferior de rostrul corpului calos, la baza ariei septale și este interconectat cu diverse regiuni cerebrale, având roluri semnificative în procesarea emoțiilor, a comportamentului și în reglementarea funcțiilor autonome. Se extinde de la girusul cingulat la girusul parahipocampic, conectându-se cu structuri precum amigdala, hipocampul și talamusul. Aceste conexiuni permit integrarea informațiilor emoționale și cognitive. Aria acoperită de girusul subcalos corespunde topografic ariilor 24, 25 și 32 Brodmann [3].

Raporturile girusului subcalos:

- superior – corp calos;
- anterior – șanț subcalos anterior;
- posterior – girus paraterminal;
- inferior – *lamina terminalis* și girusul paraolfactiv.

7.2.1.3. *Conexiunile*

Aferențe:

- cortex prefrontal – contribuie la funcții executive și decizionale;
- cortex cingulat – implicat în procesarea emoțională și controlul comportamental;
- hipocamp – implicat în memorie și învățare;
- talamus – transmite informații senzoriale către cortexul cerebral.

Eferențe:

- cortex cingulat – virează informațiile către alte regiuni corticale;
- hipocamp – implicat în memorie și învățare;
- nucleu accumbens – influențează sistemul de recompensă al creierului;
- corp mamilar – parte a circuitului limbic, implicat în memorie.

Scanned with OKEN Scanner

7.2.1.4. *Vascularizația*

Girusul subcalos este vascularizat în principal de ramuri ale arterei cerebrale anterioare, respectiv artera subcaloasă, și ale arterei cerebrale mijlocii. Artera subcaloasă prezintă variabilitate anatomică extremă ca lungime și diametru.

7.2.1.5. *Funcțiile*

Studiile recente au sugerat că girusul subcalos poate juca un rol crucial în procesele de luare a deciziilor și gestionarea stresului. Acesta este implicat în evaluarea emoțiilor și a modului în care acestea influențează comportamentele personale, fiind adesea asociat cu răspunsurile la stres și anxietate [37]. Disfuncțiile în această regiune au fost corelate cu diverse tulburări, inclusiv depresia și tulburările de anxietate, fiind observate modificări ale structurii și activității neuronale ale girusului subcalos (aria Brodmann 25) în aceste condiții [31].

7.2.2. Girusul cingulat (*cortexul cingulat*)

7.2.2.1. *Embriogeneza*

Girusul cinguli se dezvoltă începând cu S6, în momentul în care telencefalul se diferențiază în cele două emisfere cerebrale.

7.2.2.2. *Morfologia externă*

Girusul cinguli este o structură proeminentă situată pe fața medială a fiecărei emisfere cerebrale, deasupra și adiacent corpului calos, având aspect de boltă. Pornește de la nivelul feței inferioare a corpului calos, se curbează la nivelul genunchiului și se proiectează superior de acesta [4]. Se termină prin istmul girusului cinguli, care se continuă inferior cu girusul parahipocampic la nivelul lobului temporal. Este separat de corpul calos inferior prin șanțul calos, iar superior este delimitat de girusul frontal prin șanțul cingulat. Girus cinguli este o componentă majoră a sistemului limbic, care modulează comportamentul și emoțiile. Inferior de girus cinguli se află *cingulum*, un traiect neural care conectează girusul cinguli de cortexul entorhinal și formează una dintre cele mai mari căi de legătură între componentele sistemului limbic [39].

Clasificarea structurală și funcțională a girusului cingulat a fost un subiect intens dezbătut de-a lungul anilor. Palomero-Gallagher a propus un model neurobiologic împărțit în patru subdiviziuni:

- *Girus cingulat anterior* (CCA): cuprinde ariile Brodmann 24, 25, 32 și 33; histologic, prezintă un cortex subțire, din care lipsește stratul granular IV. Anterior, este separat de cortexul prefrontal prin sulcus cinguli. Marginea inferioară și posterioară sunt limitate de sulcus callos [34]. Este împărțit în trei subregiuni, după cum urmează:
  - *CCA perigenual* (pACC): implicat în procesarea emoțiilor și reglarea reacțiilor endocrine și autonome la emoții [8];
  - *CCA dorsal* (dACC): implicat în procesarea cognitivă, în special în luarea deciziilor bazate pe recompense;
  - *CCA subgenual* (sACC): situat în șanțul cinguli, coordonează comenzile motorii în funcție de stările emoționale și externe [5].

Scanned with OKEN Scanner

Girusul cingulat anterior joacă un rol deosebit de important în reglarea afectivității, procesarea emoțiilor și durerii [6]. Emoțiile primare activează CCA-ul, cu predilecție CCA perigenual care are o receptivitate crescută față de fericire și respectiv CCA subgenual care are receptivitate față de tristețe;

- *Girus cingulat posterior* (PCC): include ariile Brodmann 23, 29, 30 și 31. Este localizat în partea posterioară a girusului cingulat, adiacent porțiunii mediale a lobului parietal inferior. Cortexul cingulat posterior este limitat posterior de șanțul parietooccipital, superior de sulcusul cingulat, inferior de corpul calos și anterior de cortexul mediocingulat. Prezintă stratificare granulară marcată, stratul IV fiind prezent; este responsabil pentru orientarea vizuală și spațială; cortexul retrosplenial, deși face parte din PCC, este considerat o regiune distinctă, implicată în imaginație și consolidarea memoriei episodice;
- *cortex retrosplenial* (RSC): este localizat posterior față de splenium și anteroinferior față de girusul cingulat posterior, responsabil de orientarea temporospațială, procesarea reperelor spațiale și memoria episodică [7];
- *cortex mediocingulat* (MCC): este localizat posterior de CCA, responsabil de procesele cognitive și luarea deciziilor [35].

7.2.2.3. *Conexiunile*

- *Aferențe*:
  - *corticale*:
    - *cortex prefrontal*: informații legate de luarea deciziilor, procesarea cognitivă și emoțiile complexe;
    - *cortex parietal*: atenție și procesarea spațială;
    - *cortexul insular*: input legat de stările interoceptive și emoționale;
  - *subcorticale*:
    - *amigdala*: transmite informații legate de emoțiile primare, cum ar fi frica și răspunsurile de stres;
    - *hipocamp*: furnizează date despre memorie, orientare spațială și procesarea experiențelor anterioare;
    - *nucleii talamici anteriori*: sursă principală de semnale aferente; implicați în integrarea informațiilor emoționale și mnemonice;
  - *fasciculul cingulat* (*cingulum*): transportă semnale din diverse regiuni limbice și paralimbice, incluzând cortexul orbitofrontal și girusul parahipocampic.
- *Eferențe*:
  - *corticale*
    - *cortexul prefrontal*: funcții executive și luarea deciziilor;
    - *arii motorii primare și secundare*: coordonarea mișcărilor bazate pe stări emoționale și motivaționale;
    - *cortexul vizual și parietal*: orientarea atenției și răspunsurile spațiale;
  - *subcorticale*:
    - *amigdala*: modularea răspunsurilor emoționale și autonome;
    - *hipotalamus*: reglarea autonomă și răspunsurile hormonale la stimuli emoționali;
    - *nucleii talamici*: semnale spre talamus, care redistribuie informațiile către alte regiuni corticale;
  - *fasciculul cingulat*: transportă informații către structurile limbice și paralimbice, inclusiv hipocampul și cortexul entorhinal.

Scanned with OKEN Scanner

Conform cercetărilor efectuate [9], cortexul cingulat anterior primeşte informaţii din cortexul orbitofrontal (OFC) şi amigdala, care primesc inputuri din zonele fluxului ventral. Cortexul cingulat posterior (PCC) recepţionează semnale din zonele fluxului dorsal, inclusiv cortexul parietal şi are conexiuni cu sistemul de memorie hipocampal.

Informaţiile referitoare la recompensă sunt primite de cortexul cingulat anterior pregenual din cortexul orbitofrontal medial (mOFC), în timp ce semnalele legate de pedeapsă şi absenţa recompensei provin din cortexul orbitofrontal lateral (lOFC) [9]. De asemenea, se sugerează că cortexul cingulat subgenual leagă recompensele şi pedepsele de răspunsurile autonome [9]. Cortexul orbitofrontal trimite cortexului cingulat anterior (ACC) informaţii despre valoarea stimulilor, inclusiv scopurile şi valoarea rezultatelor (recompensa obţinută) şi valoarea aşteptată. În asociere cu zona motorie cingulată medie, ACC corelează acţiunile cu rezultatele, ţinând cont de costul acţiunilor pentru atingerea obiectivului dorit.

ACC are conexiuni cu amigdala, anumite zone corticale temporale, girusul temporal superior rostral, girusul temporal superior auditiv şi partea dorsală a sulcusului temporal superior. PCC demonstrează o conectivitate semnificativă cu zonele parahipocampale, care proiectează informaţii spaţiale către cortexul entorhinal şi, astfel, către sistemul de memorie episodică hipocampică. Această structură facilitează transmiterea informaţiilor vizuale şi spaţiale către hipocamp, unde pot fi combinate cu informaţiile legate de obiecte şi recompense pentru a forma memoria episodică [9].

În plus, PCC este conectat la structuri parietale cum ar fi precuneus şi zonele parietale laterale, care primesc informaţii din fluxul vizual dorsal şi din zonele somatosenzoriale. Prin aceste conexiuni, PCC este implicat în procesarea spaţială, acţiunile în spaţiu şi diverse tipuri de memorie [9]. PCC este conectat cu cortexul orbitofrontal, ceea ce permite accesul PCC şi, printr-o rută dorsală, către sistemul de memorie hipocampică prin informaţii legate de valoare, precum şi printr-o rută ventrală prin cortexul perirhinal şi entorhinal.

În ceea ce priveşte cortexul cingulat subcalos în depresie, studiile recente arată că neuronii din această regiune pot răspunde la stimuli neplăcuţi, indicând faptul că cortexul cingulat subgenual este probabil hiperactiv în cazurile de depresie. Conectivitatea funcţională crescută între cortexul orbitofrontal lateral şi ACC subcalos în cazurile de depresie poate implica un transfer mai mare de informaţii nonrecompensatoare către ACC, contribuind astfel la depresie. Datorită complexităţii funcţiilor cognitive superioare şi conexiunilor extinse ale cortexului cingulat cu alte regiuni cerebrale, acesta este implicat în patogeneza schizofreniei. De exemplu, ACC prezintă anomalii (reducerea materiei cenuşii corticale, scăderea volumului giral şi aranjamente neuronale dilacerate) la pacienţii schizofrenici în comparaţie cu persoanele sănătoase [10].

7.2.2.4. *Vascularizaţia*

Artera cerebrală anterioară şi colateralele sale (artera pericaloasă, artera calomarginală, artera precuneală).

7.2.2.5. *Funcţiile*

Cortexul cingulat joacă rolul unui nod de conexiune între emoţii, senzaţii şi acţiuni. Proiecţiile către cortexul orbitofrontal, ganglionii bazali şi insula indică implicarea în procesarea motivaţiei şi în centrele de recompensă ale creierului. Legăturile cu hipocampul

Scanned with OKEN Scanner

și amigdala sugerează roluri-cheie în consolidarea memoriei pe termen lung și procesarea stimulilor emoționali.

Conexiunile cu ariile motorii și lobii parietal și frontal creează o rețea neuronală pentru orientarea atenției, iar leziunile în aceste zone pot cauza neglijență spațială (hemineglect). În plus, cortexul cingulat face parte din circuitul lui Papez, care guvernează funcțiile emoționale prin interconectarea formațiunii hipocampice, fornixului, nucleului talamic anterior și cortexului entorhinal.

Această regiune integrativă demonstrează o importanță fundamentală în menținerea echilibrului dintre răspunsurile emoționale, deciziile cognitive și comportamentul adaptativ [11]. Disfuncțiile girus cinguli se asociază cu afecțiuni neurologice si neuropsihiatrice precum tulburări afective, durere cronică și epilepsie.

7.2.2.6. *Elemente de anatomie clinică*

Leziuni sau disfuncții la nivelul girusului cingulat anterior sunt asociate cu multiple afecțiuni neuropsihiatrice, inclusiv:

- depresia majoră: hipoactivitatea regiunii subgenuale este frecvent observată în depresia severă;
- tulburări de anxietate: reglarea fricii și stresului, iar hiperactivitatea poate exacerba simptomele anxioase;
- schizofrenia: dificultăți de monitorizare a conflictelor cognitive [12].

7.2.3. Girusul parahipocampic

7.2.3.1. *Embriogeneza*

Girusul parahipocampic se dezvoltă din aceeași zonă cerebrală ca și girusul subcalos, iar dezvoltarea sa are loc în intervalul de 8-24 de săptămâni de sarcină. La 8 săptămâni, regiunea care va deveni girusul parahipocampic începe să fie identificabilă, iar până la aproximativ 16 săptămâni, aceasta se diferențiează semnificativ. În această etapă, girusul parahipocampic devine vizibil sub forma unei proeminențe laterale a cortexului medial temporal.

7.2.3.2. *Morfologia externă*

Girusul parahipocampic este o structură corticală situată pe fața inferioară a lobului temporal, medial de sulcusul rhinal (continuarea anterioară a șanțului colateral) și lateral de girusul occipitotemporal, lateral de uncus, corpi geniculați și pulvinar, anterior de girusul occipitotemporal medial. Girusul parahipocampic realizează o comunicare între hipocamp și ariile corticale de asociație prin care impulsul aferent ajunge la hipocamp. Girusul parahipocampic este localizat între fisura parahipocampică și șanțul colateral, fiind contiguu cu formațiunea hipocampică pe marginea medioinferioară a lobului temporal [34]. Girusul parahipocampic este compus din cortexul entorhinal, perirhinal și parahipocampic posterior, și formează componenta majoră a lobului limbic.

Histologic, majoritatea cortexului parahipocampic este format din șase straturi, cu excepția regiunii subiculumului unde se descrie o zonă de tranziție între neocortex și cele trei straturi care formează arhicortexul hipocampic [13].

Scanned with OKEN Scanner

7.2.3.3. *Conexiunile*

- *Aferențe*: din cortexul vizual, cortexul auditiv și cortexul prefrontal, facilitând integrarea informațiilor senzoriale și emoționale. De asemenea, este conectat cu hipocampul, care joacă un rol vital în consolidarea memoriei.
- *Eferențe*: prezintă conexiuni cu hipocampul, girusul cingulat, talamusul și alte regiuni corticale. Aceste căi permit comunicarea între diverse structuri cerebrale, facilitând procesele cognitive, cum ar fi memoria și orientarea [13].

7.2.3.4. *Vascularizația*

Vascularizația este realizată prin colaterale ale arterelor cerebrală mijlocie și posterioară.

7.2.3.5. *Funcțiile*

Girusul parahipocampic joacă un rol esențial în codarea memoriei episodice, în procesarea asociativ contextuală și în analiza spațiovizuală. Reprezintă o interfață critică între imputul senzorial neocortical, formațiunea hipocampică, informația polimodală prin cortexul entorhinal în consolidarea memoriei.

7.2.3.6. *Elemente de anatomie clinică*

Modificările patologice în jurul girusului parahipocampic, în special în ariile corticale entorhinale reprezintă elemente de diagnostic precoce pentru boala Alzheimer, contribuind la alterarea memoriei.

7.2.4. Cortexul orbitofrontal

Cortexul orbitofrontal este un complex de arii corticale și subcorticale situat pe fața inferioară a lobului frontal. În jurul șanțului olfactiv se evidențiază bulbul olfactiv și tractul olfactiv.

În cortexul orbitofrontal se proiectează simțul olfactiv și se formează memoria olfactivă. Cortexul orbitofrontal are conexiuni cu nucleul mediodorsal talamic și este conectat prin fasciculul medial cu nucleii hipotalamici și septali.

7.2.5. Uncusul

7.2.5.1. *Embriogeneza*

Uncusul se formează din neuroectoderm și își începe dezvoltarea în jurul aceleiași perioade ca și girusul parahipocampic, la circa 8 săptămâni de sarcină. Cu toate acestea, dezvoltarea proeminentă a uncusului este observată între săptămânile 16 și 24 de sarcină, când aceasta începe să devină o caracteristică distinctivă a lobilor temporali.

7.2.5.2. *Morfologia externă*

Uncusul este o structură medială pereche, tip cârlig, extensia anteromedială a girusului parahipocampic, situat în regiunea anteromedială a lobului temporal. Este alcătuit dintr-un segment anterior și unul posterior.

Scanned with OKEN Scanner

Segmentul anterior este la rândul său compus din 2 girusuri. Un girus oferă proiecții la nivelul suprafeței anteromediale a amigdalei. Al doilea girus are formă de semilună și reprezintă o extensie laterală a striei olfactive. Cele două girusuri sunt separate de șanțul semianular, care conține artera coroidiană anterioară.

7.2.5.3. *Vascularizația*

Vascularizația uncusului este realizată prin colaterale ale arterei coroidiene anterioare, ale arterei cerebrale mijlocii și arterei cerebrale posterioare.

7.2.5.4. *Funcțiile*

Uncusul este implicat în procesarea mnemonică și interpretarea olfactivă. Afectarea uncusului poate conduce la deficite în percepția mirosurilor, o condiție cunoscută sub numele de anosmie. De asemenea, studiile sugerează că leziuni ale uncusului sunt asociate cu tulburări ale memoriei, fiind implicat în formarea amintirilor legate de mirosuri [14]. Aceste deficiențe pot fi observate în boli neurodegenerative, precum Alzheimer, unde uncusul suferă modificări degenerative care afectează puterea de recuperare a memoriei olfactive [15].

La nivel clinic, evaluarea acestor structuri cerebrale prin imagistică pe bază de rezonanță magnetică (RMN) și tomografie computerizată (CT) este crucială. Aceste metode oferă informații esențiale despre dimensiunile și integritatea acestor regiuni, permițând medicilor să diagnosticheze corect tulburările asociate. Diagnosticul precoce este esențial pentru gestionarea eficientă a patologiilor legate de girusul subcalosal, girusul parahipocampic și uncus, contribuind astfel la îmbunătățirea calității vieții pacienților [16].

7.3. Formațiunea hipocampică (*formatio hippocampi*)

Formațiunea hipocampică este o structură complexă situată în lobul temporal medial formată din *indusium griseum*, striile longitudinale, girusul fascicular, uncus și corpul hipocampului propriu-zis care conține girusul dentat, hipocampul propriu-zis (*cornu ammonis*), subiculum și sectoarele numite CA1, CA2, CA3, CA4 [17].

7.3.1. *Hipocampul*

7.3.1.1. *Embriogeneza hipocampică*

Hipocampul se dezvoltă în creierul fetal (S12-S32) printr-un proces de expansiune continuă a marginii mediale a lobului temporal, astfel încât hipocampul ajunge să ocupe regiunea inferioară a cornului temporal al ventriculului lateral. În creierul matur, girusul parahipocampic de pe suprafața externă este continuarea hipocampului și se extinde de la nivelul amigdalei anterioare, la corpul calos posterior reprezentând o parte semnificativă din sistemul limbic.

Scanned with OKEN Scanner

7.3.1.2. *Morfologia externă*

În secțiune coronară, hipocampul are formă de „C", fiind numit „cornul ammonis" (cornul lui Ammon), de la numele zeului egiptean reprezentat cu cap de berbec, Ammon. Hipocampul are formă de potcoavă care proemină în cornul temporal al ventriculului lateral, descriind un arc de cerc în jurul mezencefalului.

Hipocampul este o expansiune a cortexului lobului temporal care formează plafonul cornului inferior al ventriculului lateral.

Anterior se lărgește formând *pes hippocampus*. Acest lucru se datorează prezenței unor striații digitiforme la nivelul uncusului care îl împart în girusuri delicate, această structură căpătând forma unei tălpi de gâscă.

Posterior se termină adiacent spleniumului corpului calos [18].

Anatomic prezintă trei segmente: cap, corp și coadă denumite didactic:

- *CA1*: proximal de subiculum, sensibilă la privare de oxigen;
- *CA2*: intermediară;
- *CA3*: proximal de girusul dintat, prezintă colaterale ale proceselor axonale provenite de la celulele piramidale denumite *colateralele lui Schaffer*.

Colateralele lui Schaffer proiectează de la nivelul CA1 la CA3, jucând un rol pivotal în circuitul trisinaptic al hipocampului și având rol în formarea memoriei.

Subiculum reprezintă structura principală prin care pleacă eferențele dinspre hipocamp. Proiectează fascicule nervoase la nivelul cortexului entorhinal și la nivelul structurilor subcorticale precum nucleul accumbens, talamusul anterior și hipotalamusul [19].

Fimbria este formată din fibrele convergente ale celulelor nervoase hipocampice (alveus) care se unesc și formează coloana posterioară a fornixului, care se extinde de la hipocamp la corpul mamilar [20].

7.3.1.3. *Morfologia internă*

Histologic, hipocampul este un exemplu de cortex tristratificat care prefigurează filogenetic neocortexul, format din șase straturi.

Cele trei straturi histologice ale hipocampului sunt:

1. *stratul molecular* – format din fibre nervoase și corpuri celulare mici care interacționează și sunt continue cu straturile externe ale neocortexului;
2. *stratul celular piramidal* – alcătuit din neuroni mari piramidali, principalele celule ale hipocampului care emit dendrite ce se extind în stratul molecular, și axoni care traversează alveus și fimbra pentru a ajunge la fornix;
3. *stratul polimorfic* (sau *stratum oriens*) – conține axoni, dendrite și interneuroni, situat sub alveus, similar stratului șase neocortical.

7.3.1.4. *Vascularizația*

- *Vascularizația arterială cuprinde*:
  - artera coroidană anterioară și colateralele sale;
  - artera cerebrală mijlocie și colateralele sale lenticulostriate;
  - artera cerebrală posterioară.

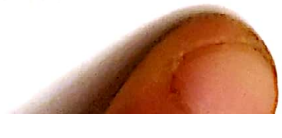

Scanned with OKEN Scanner

- *Vascularizația venoasă cuprinde*:
  - vena bazală cerebrală;
  - vena internă cerebrală.

7.3.1.5. *Conexiunile hipocampice*

- *Aferențe:* de la cortexul cerebral olfactiv lateral (aria entorinală), aria septală, nucleul talamic anterior și corpii mamilari. Fibre noradrenergice se proiectează din *locus coeruleus*, iar fibre serotoninergice din nucleii rafeului. Fornixul trimite fibre comisurale cu origine în hipocampul controlateral.
- *Eferențe*: spre fornix după cum urmează:
  - suprafața ventriculară a hipocampului conține un strat subțire de substanță albă numit *alveus,* ce conține fibre cu originea în celulele piramidale ale hipocampului. Aceste fibre converg pe marginea medială a hipocampului și se continuă posterior sub formă de fimbrie;
  - fimbria se continuă sub formă de *crus fornix*, sub spleniul corpului calos. Cele două brațe fornicale ale fiecărei emisfere cerebrale converg formând corpul fornixului ce se continuă anterior sub suprafața inferioară a corpului calos. Anterior, corpul fornixului diverge în două coloane care se termină la nivelul corpilor mamilari ai hipotalamusului și în regiunea septală a lobului frontal;
  - fornixul trimite eferențe spre nucleul talamic anterior, formațiunea reticulată mezencefalică și hipocampul controlateral prin comisura fornicală [17].

7.3.1.6. *Funcțiile hipocampice*

Formațiunea hipocampică intervine în mapping-ul spațial și navigație, în integrarea informațiilor senzitivosenzoriale și emoționale:

- funcțional, formațiunea hipocampică este esențială în codarea, consolidarea, înlăturarea memoriei (episodice și spațiale). Girusul dentat primește input de la cortexul entorhinal, câmpurile CA procesează aceste informații, CA3 interesând procesele de memorare iar CA1 având rol de output informațional. Subiculum este un releu care distribuie și procesează informațiile procesate deja în hipocamp, cortexul entorhinal, amigdala, talamus, sistem limbic sau alte arii corticale;
- *sensibilitatea la hipoxie*: Celulele piramidale mari din zona CA1 sunt sensibile la lipsa de oxigen și mor după câteva minute în absența unui aport de sânge arterial proaspăt. Aceste celule sunt primele afectate în condiții care determină pierderi de memorie și funcții intelectuale, precum boala Alzheimer;
- *potențarea pe termen lung (LTP)*: LTP reprezintă o creștere a eficacității sinaptice după câteva secunde de stimulare de înaltă frecvență a unui terminal presinaptic. Aceasta poate implica fie creșterea cantității de neurotransmițători eliberați, fie creșterea numărului de receptori postsinaptici. LTP este considerat un mecanism esențial în formarea amintirilor și durează câteva zile [17];
- *memoria declarativă (explicită)*: Memoria faptelor și evenimentelor evocate conștient;
- *memoria procedurală (implicită)*: Învățarea abilităților și a sarcinilor motorii sau mentale, îmbunătățită prin repetiție;
- *memoria recentă*: Hipocampul joacă un rol central în reținerea informațiilor în memoria pe termen scurt și transferul lor în memoria pe termen lung. Memoriile recente

Scanned with OKEN Scanner

sunt consolidate în timpul somnului profund, iar sinteza de proteine şi formarea de noi sinapse contribuie la stocarea pe termen lung. Memoria recentă defineşte abilitatea de a învăţa şi elimina material mnezic după câteva minute, ore sau zile. Memoria imediată se referă la interval de secunde. În afară de hipocamp, în memoria recentă sunt implicate alte două structuri: corpii mamilari ai hipotalamusului şi nucleul dorsomedial al talamusului. Corpii mamilari primesc fibre prin intermediul fornixului, de la hipocamp şi nucleul dorsomedial talamic, care conţin tractul mamilotalamic. Aceste trei structuri aparent intervin în stocarea memoriei şi conectivitatea informaţiilor cu cortexul cerebral [38];

- rolul putativ al memoriei recente este în parte sugerat de sindroamele amnestice ce se definesc prin pierderea memoriei recente, respectiv sindromul Korsakoff (cu distrucţia bilaterală a corpilor mamilari şi a nucleilor dorsomediali) şi lezarea iatrogenă a hipocampului la pacienţii cu epilepsie refractară [22].

7.3.1.7. *Elemente de anatomie clinică*

- Disfuncţii afectivo-emoţionale.
- Epilepsie de lob temporal.
- Schizofrenie.
- Disfuncţii autonome.
- Tulburări de memorie (amnezie antero- sau retrogradă).
- Tulburări de stres.

7.3.2. *Girusul dentat (gyrus dentate)*

7.3.2.1. *Morfologia externă*

Girusul dentat este o bandă îngustă corticală, cu suprafaţă neregulată, localizată între fimbria hipocampică şi girusul parahipocampic. Girusul dentat formează marginea superioară şi laterală a formaţiunii hipocampice. Anterior se continuă cu uncusul girusului parahipocampic. Posterior este contiguu cu indusium griseum, un strat subţire de substanţă cenuşie care acoperă corpul calos. Acesta reprezintă porţiunea cea mai medială a cortexului cerebral.

7.3.2.2. *Morfologia internă*

Girusul dentat prezintă trei straturi la fel ca şi hipocampul, dar stratul celular piramidal este înlocuit de un strat granular, format din celule mici, care trimit axoni şi dendrite celulelor piramidale hipocampice. Celelalte două straturi sunt reprezentate de stratul polimorfic şi stratul molecular [21].

Eferenţele girusului dentat sunt spre formaţiunea hipocampică.

7.3.2.3. *Vascularizaţia*

Girusul dentat este vascularizat de artera coroidiană anterioară şi ramuri temporale ale arterei cerebrale posterioare.

Scanned with OKEN Scanner

7.3.2.4. *Funcțiile*

Funcțional, girusul dentat este o structură cu rol în codarea, discriminarea și eliminarea memoriei episodice prin discriminare mnezică. Disfuncții ale girusului dentat afectează abilitatea de a distinge între experiențe similare, deficite cognitive de tipul epilepsiei de lob temporal și alterări psihiatrice.

7.4. Nucleul amigdaloid (*corpus amygdaloideum*)

7.4.1. *Embriogeneza*

Embriogenetic, amigdala se formează în S6, printr-un proces complex care continuă până în S34. Multiple studii de neuroanatomie au demonstrat faptul că amigdala dreaptă este mai dezvoltată decât cea stângă, ceea ce contribuie la dominanța emisferică dreaptă în controlul emoțiilor [23].

7.4.2. *Morfologia externă*

Corpul amigdaloid este alcătuit din multiple grupări neuronale de substanță cenușie, acoperite de cortex rudimentar, situate în polul anterior al lobului temporal, sub uncusul girusului parahipocampic, la nivelul marginii anterioare a cornului inferior al ventriculului lateral.

Nucleul amigdaloid este o structură complexă alcătuită din aproximativ 13 nuclei grupați în două mase nucleare majore:

- grup corticomedial, dispus sub aria piriformă a lobului temporal, aferentat cu bulbul olfactiv și cortexul olfactiv;
- grup bazolateral, conectat bidirecțional cu cortexul vizual, auditiv, somatosenzitiv, cu talamusul și formațiunea reticulată mezencefalică.

Nucleul amigdaloid trimite eferențe majore striei terminalis deasupra nucleilor hipotalamici.

Fibre ale striei terminalis se asociază nucleului caudat care descrie o ansă în jurul talamusului.

7.4.3. *Vascularizația*

Vascularizația arterială a amigdalei provine din două surse majore:

1. colaterale ale arterei cerebrale mijlocii;
2. colaterale ale arterei coroidiene anterioare.

Vascularizația venoasă a amigdalei este reprezentată de ramuri ale venei coroidiene inferioare, care se continuă cu vena bazilară [32].

7.4.4. *Conexiunile nucleului amigdaloid*

- *Aferențe*:
  - de la talamus nucleii catecolaminici și parabrahiali. O parte dintre aceste aferențe transmit semnale legate de stimulii dureroși;
  - de la formațiunea reticulată.

Scanned with OKEN Scanner

- *Eferenţe*:
  - de la *stria terminalis* spre nucleii septali şi ariile olfactive;
  - calea amigdalofugală ventrală care trece prin banda diagonală a lui Broca, o structură alcătuită din substanţă albă, situată în interiorul substanţei perforate anterioare;
  - de la nucleii tractului solitar şi nucleul dorsal al vagului [24].

7.4.5. *Funcţiile amigdalei*

- Coordonarea şi controlul comportamentului emoţional (de exemplu, frică, mânie, teamă, anxietate, bucurie etc.) şi a consecinţelor autonome ale acestuia. Spre deosebire de rolul oarecum cognitiv al hipocampului, asociat cu memoria şi învăţarea, nucleul amigdaloid primeşte input senzorial din ariile somatosenzitive. Modelul precis al conexiunilor neuronale imprimate în procesarea acestui tip de informaţie este incomplet elucidat. Efectele majore ale amigdalei sunt demonstrate în răspunsul vegetativ la inputul senzitivosenzorial de tip hipertensiune arterială, respiraţie, tranzit intestinal şi tranzit urinar, efecte mediate de hipotalamus prin aferenţe de la nucleul amigdaloid prin stria terminalis. Răspunsurile emoţionale şi comportamentale pot include frică, mânie, anxietate, placiditate sau activitate sexuală.
- Controlul comportamentului sexual [17].

7.4.6. *Elemente de anatomie clinică*

Alterarea funcţiilor amigdaliene se pot exprima clinic prin simptome de anxietate exacerbată. Pacienţii pot experimenta episoade severe de atacuri de panică ca urmare a unei activităţi simpaticotonice. În acest sens, anxioliticele clasice, precum benzodiazepinele (de exemplu, diazepamul), potenţează acţiunea neurotransmiţătorului GABA prin cuplarea receptorilor postsinaptici amigdalieni cu alte componente ale sistemului limbic.

O altă posibilă patologie legată de funcţionarea alterată a amigdalei este schizofrenia. În cazul pacienţilor schizofrenici s-a dovedit că atât amigdala, cât şi hipocampul şi girusul parahipocampic sunt subdezvoltate. Medicamentele utilizate pentru ameliorarea acestei patologii sunt reprezentate de antipsihotice antagonizante de dopamină, principalul neurotransmiţător al neuronilor din aria tegmentală ventrală care se proiectează la nivel amigdaloid.

7.5. Nucleii septali (*nuclei septales*)

7.5.1. *Morfologia*

Nucleii septali reprezintă un grup de structuri de subtanţă cenuşie, o regiune cheie a creierului implicată în reglarea proceselor cognitive, emoţionale şi comportamentale. Nucleii septali sunt localizaţi profund faţă de aria septală, anterior de comisura anterioară, în vecinătatea septului pellucidum. Nucleii septali sunt situaţi anterior de fornix, adiacent septum pellucidum, clasic împărţiţi în nuclei septali medial şi lateral, la care se adaugă un grup de mase nucleare posterioare de tipul nucleului septal triunghiular şi nucleii

Scanned with OKEN Scanner

comisurii anterioare. Filogenetic, regiunea septală este împărțită în sept precomisural și sept supracomisural.

Aria septală este limitată inferior de stria medială olfactivă și superior de indusium griseum.

Nucleii septali se continuă inferior cu substanța perforată anterioară.

Nucleii septali sunt subdivizați în mai multe grupuri funcționale, fiecare având particularități neuroanatomice distincte:

- *nucleul septal medial*, cel mai proeminent, localizat în partea medială a septului; conține neuroni colinergici, GABAergici și glutamatergici, diversitate celulară care susține multiple funcții integrative; conexiunile principale ale nucleului septal medial includ fasciculul precomisural, care face legătura cu hipocampul, și fibre către hipotalamus și talamus;
- *nucleul septal lateral*, aflat în partea laterală a septului; are conexiuni extinse cu amigdala, hipotalamusul și trunchiul cerebral și este implicat în reglarea emoțiilor și a răspunsurilor la stres;
- *nucleii septali anteriori și posteriori* realizează interacțiuni specifice cu alte structuri limbice, cum ar fi cortexul cingulat, corpul amigdaloid și hipocampul.

7.5.2. *Conexiunile*

Nucleii septali au conexiuni colinergice și noncolinergice bidirecționale cu zona entorială, cortexul orbitar, amigdala, hipocampul și hipotalamusul lateral.

- *Aferențe* de la tractul olfactiv prin stria olfactivă medială, amigdala prin *stria terminalis* și hipocamp prin fornix, de la hipocamp și hipotalamus.
- *Eferențe* se realizează în principal prin stria habenulară către nucleii habenulari.

7.5.3. *Funcțiile*

- *Reglarea emoțiilor*: modulează răspunsurile emoționale, inclusiv anxietatea și frica, prin conexiunile cu amigdala și hipotalamusul. Activitatea lor poate amplifica sau inhiba reacțiile emoționale la stimuli externi.
- *Memorie și învățare*: sistemul colinergic din nucleii septali mediani joacă un rol esențial în facilitarea plasticității sinaptice în hipocamp, fiind implicat în procesele de memorie declarativă și spațială.
- *Reglarea comportamentului social*: atașamentul și comportamentele prosociale se modulează datorită interacțiunilor cu amigdala și cortexul prefrontal.
- *Reglarea funcțiilor autonome*: prin conexiunile cu hipotalamusul, nucleii septali participă la controlul ritmurilor circadiene, termoreglare și alte funcții autonome esențiale [36].

7.5.4. *Elemente de anatomie clinică*

Disfuncțiile nucleilor septali sunt asociate cu multiple afecțiuni neuropsihiatrice, de tipul:

- *anxietate și depresie*: leziunile și hipoactivitatea regiunii septale pot exacerba simptomele emoționale negative;
- *deficite cognitive*: afectarea proiecțiilor septohipocampale compromite memoria și capacitatea de învățare;
- *epilepsia*: nucleii septali pot fi implicați în generarea și propagarea crizelor epileptice în cadrul sistemului limbic [25].

Scanned with OKEN Scanner

7.6. Hipotalamusul (*hypothalamus*)

Vezi subcapitolul 6.5 (*Hipotalamusul*) de la pagina 193.

7.7. Nucleii/ganglionii bazali

Vezi capitolul 8 (*Ganglionii bazali*) de la pagina 227.

Tabelul 7.1. Aferențele și eferențele componentelor sistemului limbic

Structura	*Aferențe*	*Eferențe*
Girus subcalos	• cortex prefrontal • cortex cingulat • hipocamp • talamus	• cortex cingulat • hipocamp • nucleul accumbens • corp mamilar
Girus cingulat	• cortex prefrontal • cortex parietal • cortex insular • amigdală • hipocamp • nucleii talamici anteriori	• cortex prefrontal • arii motorii primare și secundare • cortex vizual și parietal • amigdală • hipotalamus • nucleii talamici
Girus parahipocampic	• cortex vizual • cortex auditiv • cortex prefrontal • hipocamp	• hipocamp • girus cingulat • talamus • alte regiuni corticale
Hipocamp	• aria entorinală • aria septală • nucleul talamic anterior • corp mamilari • fibre noradrenergice (*locus coeruleus*) • fibre serotoninergice	• fornix o corpi mamilari o nucleu talamic anterior o formațiunea reticulată mezencefalică o hipocampul controlateral)
Nucleul amigdaloid	• nucleii catecolaminici și parabrahiali (talamus) • formațiunea reticulată	• stria terminalis o nucleii septali o arii olfactive) o calea amigdalofugală ventrală (banda diagonală a lui Broca)
Nucleii septali	• zona entorinală • cortex orbitar • amigdală • hipocamp • hipotalamus lateral • tractul olfactiv	• stria habenulară (nucleii habenulari)

Scanned with OKEN Scanner

7.8. Circuitul lui Papez

În 1937, James Papez descrie o conexiune majoră anatomică între cortexul cerebral şi hipotalamus implicată în modularea comportamentului emoţional conştient formată din aria entorinală, girus cinguli, nuclei mamilari, formaţiunea hipocampică şi nucleul talamic anterior. Cortexul entorinal trimite informaţii formaţiunii hipocampice, care este conectată cu fimbria şi fornixul şi transmite ulterior informaţia corpilor mamilari. Corpii mamilari comunică cu nucleul anterior talamic prin tractul mamilotalamic. Capsula internă este aferentată de la nucleul anterior talamic şi trimite eferenţe spre *girus cinguli*, care retransmite informaţia ariei entorinale prin *cingulum*. Astfel, circuitul lui Papez intervine în memoria de scurtă durată (episodică) prin activarea unidirecţională a conexiunilor sinaptice. Inputuri de la nivelul neocortexului şi sistemului limbic activează cortexul entorhinal. De la acest nivel stimulii trec la nivelul girusului dentat şi la zona CA3. Colateralele lui Schaffer transferă stimulii de la CA3 la CA1 eferent, apoi la subiculum. Fibrele eferente de la *subiculum* proiectează înapoi la cortexul entorhinal [17]. Studii recente de neuroimagistică subliniază implicarea unor structuri de tipul cortexului retrosplenic şi al ariei septale, demonstrând conexiunile dintre nucleul talamic anterior şi aria cingulată prin nucleii septali. Circuitul Papez modulează experienţele emoţionale, memoria episodică şi spaţială, activitatea theta cerebrală ritmică prin hipocamp, corpi mamilari şi talamusul anterior.

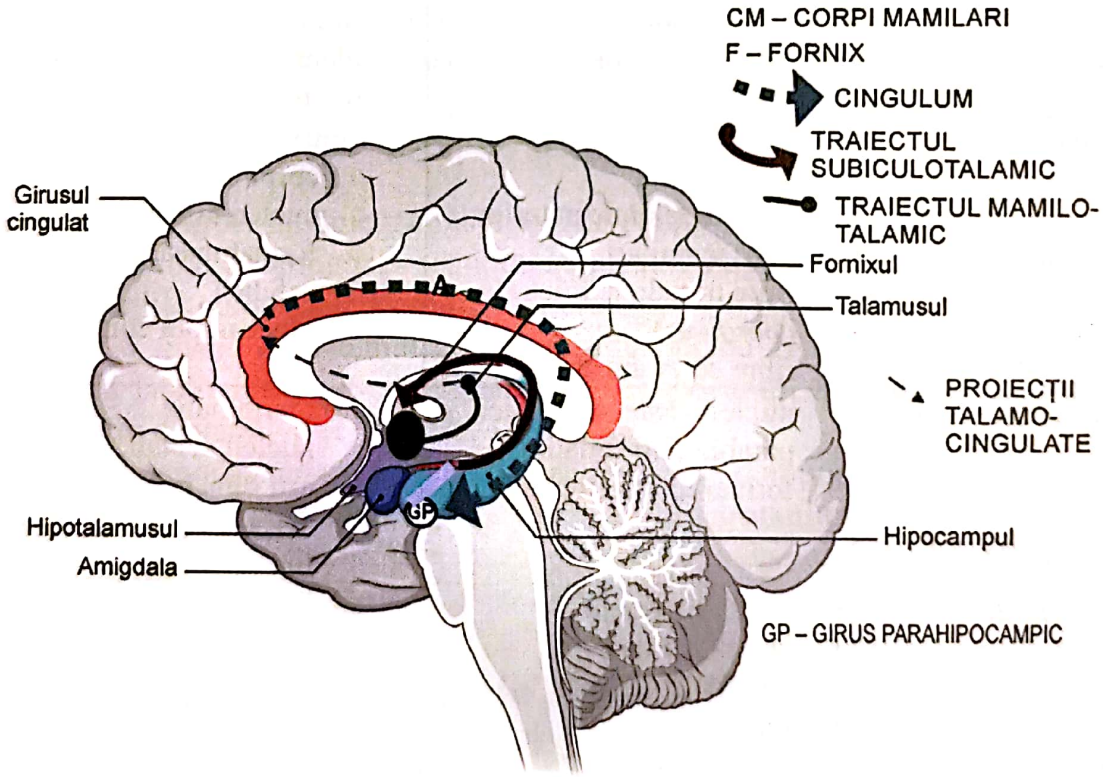

Figura 7.1. Circuitul lui Papez
(schemă creată cu ajutorul aplicaţiei Biorender)

Scanned with OKEN Scanner

7.9. Circuitul talamohipotalamic dorsal (CHD)

CHD conectează talamusul dorsal de hipocamp şi nucleii hipotalamici anteriori [26]. Este o conexiune mult mai puternică faţă de circuitul mamilotalamic (MMT), întrucât, spre deosebire de MMT care conectează hipotalamusul dorsal de talamusul anterior, circuitul talamohipotalamic dorsal conectează talamusul dorsal de hipotalamusul anterior [27].

7.10. Circuitul amigdalotalamic (CAT)

CAT reprezintă cea mai mare conexiune amigdalodiencefalică, asigurând legătura dintre amigdală şi nucleii dorsomediali ai talamusului; proiectează stimulii la nivelul cortexului orbitofrontal şi la nivelul feţei anterioare a lobilor temporali [24].

7.11. Circuitul prefronto-caudo-talamic (CpFCT)

CpFCT leagă talamusul de ganglionii bazali, inclusiv nucleul caudal şi nucleii lentiformi şi proiectează informaţiile la nivelul cortexului prefrontal. Circuitul traversează nucleii limbici printre care nucleul acumbens, nucleii hipotalamici şi nucleii septali.

7.12. Circuitul ventral amigdalofugal (CVAF)

CVAF este alcătuit din conexiuni aferente şi eferente către talamus, hipotalamus şi scoarţa cerebrală [28].

Reprezintă un complex de structuri corticale alcătuit din tracturile amigdalohipotalamic, amigdaloseptal, amigdalotalamic şi amigdalomezencefalic. Tractul amigdalohipotalamic şi amigdaloseptal reprezintă structuri de tip „cârlig", cu traiect posteroinferior la nivelul comisurii anterioare.

Circuitul ventral amigdalofugal are originea în nucleul bazolateral şi nucleul central al amigdalei şi proiectează superior şi posterior către striatum [29]. Continuă prin nucleii bazali, către nucleii hipotalamici. La acest nivel se împarte în trei seturi de fibre. O parte au curs cranial şi anterior către nucleii septali; al doilea grup are traiect către nucleul striei terminale; al treilea grup are traiect caudal către nucleii hipotalamici şi tegmentul ventral.

7.13. Circuitul parieto-occipito-hipotalamic (CPOH)

CPOH conectează bidirecţional sistemul limbic şi cortexul parietooccipital. Are traiect prin nucleul bazal al lui Meynert, alături de tractul amigdalofugal. Proiectează la nivelul nucleilor hipotalamici anteriori. Transmite informaţii vizuale şi senzoriale [30].

Scanned with OKEN Scanner

Bibliografie selectivă

1. Mark L.P., Daniels D.L., Naidich T.P., Borne J.A. Limbic system anatomy: An overview. *Am J Neuroradiol*; 1993, 14(2): 349-352.
2. Joseph R.G. *Limbic System: Amygdala, Hypothalamus, Septal Nuclei, Cingulate, Hippocampus: Emotion, Memory, Language, Development, Evolution, Love, Attachment, ... Aggression, Dreams, Hallucinations, Amnesia*. Cambridge, MA: Science Publishers; 2017, 282 p.
3. Rolls E.T. The cingulate cortex and limbic systems for emotion, action, and memory. *Brain Struct Funct*; 2019, 224(9): 3001-3018.
4. Oszvald Á., Quick J., Franz K., Güresir E., Szelényi A., Vatter H. *et al.* Resection of gliomas in the cingulate gyrus: Functional outcome and survival. *J Neurooncol*; 2012, sept; 109(2): 341-348.
5. Palomero-Gallagher N., Vogt B.A., Schleicher A., Mayberg H.S., Zilles K. Receptor architecture of human cingulate cortex: Evaluation of the four-region neurobiological model. *Hum Brain Mapp*; 2009, aug. 30(8): 2336-2355.
6. Etkin A., Egner T., Kalisch R. Emotional processing in anterior cingulate and medial prefrontal cortex. *Trends Cogn Sci*; 2011, feb. 15(2): 85-93.
7. Leech R., Sharp D.J. The role of the posterior cingulate cortex in cognition and disease. *Brain*; 2014, ian. 137(Pt 1): 12-32.
8. Jackson S.A.W., Horst N.K, Pears A., Robbins T.W., Roberts A.C. Role of the perigenual anterior cingulate and orbitofrontal cortex in contingency learning in the marmoset. *Cereb Cortex*; 2016, iul. 26(7): 3273-3284.
9. Ma Q., Rolls E.T., Huang C.C., Cheng W., Feng J. Extensive cortical functional connectivity of the human hippocampal memory system. *Cortex*; 2022, feb. 147: 83-101.
10. Jumah F.R., Dossani R.H. Neuroanatomy, Cingulate Cortex. In: StatPearls [Internet]. Treasure Island (FL): StatPearls Publishing; 2025, [cited 2025 Feb 9]. Disponibil online: http://www.ncbi.nlm.nih.gov/books/NBK537077
11. Vogt B.A., Nimchinsky E.A., Vogt L.J., Hof P.R. Human cingulate cortex: surface features, flat maps, and cytoarchitecture. *J Comp Neurol*; 1995, aug. 28; 359(3): 490-506.
12. Kobayashi Y. Cingulate gyrus: cortical architecture and connections]. *Brain Nerve*; 2011, mai 63(5): 473-482.
13. Lin Y.H., Dhanaraj V., Mackenzie A.E., Young I.M., Tanglay O., Briggs R.G. *et al.* Anatomy and white matter connections of the parahippocampal gyrus. *World Neurosurg*; 2021, apr. 148: e218-226.
14. Price J.L. Beyond the primary olfactory cortex: Olfactory-related areas in the neocortex, thalamus and hypothalamus. *Chemical Senses*; 1985, 10(2): 239-258.
15. Hyman B.T., Van Hoesen G.W., Damasio A.R., Barnes C.L. Alzheimer's disease: Cell-specific pathology isolates the hippocampal formation. *Science*; 1984, sept. 14; 225(4667): 1168-1170.
16. Giedd J.N., Vaituzis A.C., Hamburger S.D., Lange N., Rajapakse J.C., Kaysen D. *et al.* Quantitative MRI of the temporal lobe, amygdala, and hippocampus in normal human development: Ages 4-18 years. *J Comp Neurol*; 1996, mar. 4; 366(2): 223-230.
17. Inderbir Singh's Textbook of Human Neuroanatomy: Fundamental and Clinical-Pritha S. Bhuiyan *et al.*, capitolul 16, Limbic System.
18. Schultz C., Engelhardt M. Anatomy of the hippocampal formation. *Front Neurol Neurosci*; 2014, 34: 6-17.
19. Insausti R., Amaral D.G. Hippocampal Formation. În: The Human Nervous System [Internet]. Elsevier; 2004 [cited 2025 Feb 10], pp. 871-914. Disponibil online: https://linkinghub.elsevier.com/retrieve/pii/B9780125476263500247
20. van Eijk L., Hansell N.K., Strike L.T., Couvy-Duchesne B., de Zubicaray G.I., Thompson P.M. *et al.* Region-specific sex differences in the hippocampus. *NeuroImage*; 2020, iul. 15; 215: 116781.

Scanned with OKEN Scanner

8. GANGLIONII BAZALI (*NUCLEI BASALES*)

Gabriela Dumăchiţă Șargu, Nona Gîrlescu,
Beatrice Gabriela Ioan, Ilinca Foia

Boala Parkinson poate fi apelul de trezire
pentru a te transforma într-o persoană mai bună.
John Baumann, n. 1961

Scanned with OKEN Scanner

Scanned with OKEN Scanner

Sumar

8.1. Considerații generale
8.2. Embriogeneza
8.3. Situație
8.4. Morfologia externă și raporturile
8.5. Morfologia internă
8.6. Funcțiile și circuitele neurale
8.7. Vascularizația
8.8. Elemente de anatomie clinică

Scanned with OKEN Scanner

8.1. Considerații generale

Ganglionii bazali (nucleii bazali, corpii striați, nucleii cenușii) sunt mase nucleare interconectate de substanță cenușie, situate subcortical, în telencefal și mezencefal (figura 8.1.). Aparțin sistemului extrapiramidal și modulează mișcarea prin reglarea activității neuronilor motori superiori, intervenind în programarea și execuția mișcărilor automate, involuntare. Ganglionii bazali se extind de la telencefal, partea centrală a diencefalului, spre tegmentul mezencefalic, stabilind conexiuni cu cortexul cerebral, talamusul și trunchiul cerebral.

În 1664, Thomas Willis identifică pentru prima dată structurile subcorticale distincte, asociate sub numele de *corpus striatum* și segmente din *globus pallidus* [1].

În concepția neuroanatomică modernă, nucleii bazali sunt parte dintr-un sistem complex de structuri ce controlează activitatea motorie, format din nucleul acumbens, tuberculul olfactiv, complexul amigdaloid, claustrum, *substantia innominata* (nucleul bazal Meynert), nucleul subtalamic, nucleul roșu și substanța neagră, structuri conectate prin fibre nervoase aferente și eferente numite generic sistem extrapiramidal, datorită organizării complementare sistemului piramidal. Complexitatea celor două sisteme motorii, piramidal și extrapiramidal, se reflectă prin strategiile adaptative cu componentă motorie care derivă în circumstanțe de activitate diferită a organismului uman [2].

Complementaritatea funcțională a sistemelor motorii piramidal și extrapiramidal este confirmată de observațiile clinice și examinările post-mortem care demonstrează asocierea disfuncțiilor motorii cu leziuni ale ganglionilor bazali [3].

În 1955-1980, se considera că semiologia alterărilor sistemului motor era secundară defectelor sistemului piramidal (spasticitate și paralizie) și extrapiramidal (mișcări involuntare, rigiditate musculară, imobilitate, fără paralizie), dihotomie considerată insuficientă începând cu 1990 [4].

Mișcarea voluntară este determinată de următoarele substrate morfofuncționale:

- interacțiuni funcționale talamus – nucleu roșu – cerebel;
- interacțiuni între sistemele piramidal și extrapiramidal;
- aportul ganglionilor bazali în reglarea componentelor afective și cognitive ale mișcărilor.

Lezarea conexiunilor ganglionilor bazali poate fi cauza unor deficite cognitive, ceea ce pledează în favoarea rolului acestora în reglarea comportamentului emoțional [5-6].

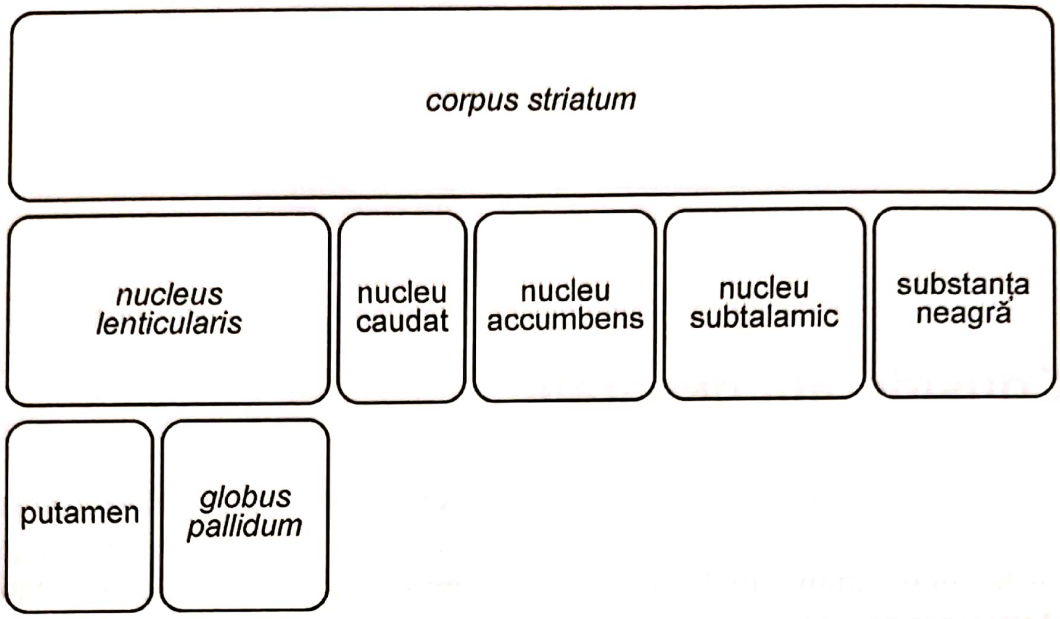

Figura 8.1. Anatomia nucleilor bazali

Filogenetic, cei mai vechi centri motori sunt măduva spinării și formațiunea reticulată din trunchiul cerebral. Odată cu evoluția vertebratelor apar noi centri motori, paleostriat (*globus pallidus*) și neostriat (nucleul caudat și putamen).

Având în vedere dezvoltarea filogenetică și ontogenetică precum și considerentele conexionale și funcționale, nucleii bazali se clasifică în (figura 8.2.):

- *paleostriatum*, reprezentat de *globus pallidus*;
- *neostriatum*, reprezentat de nucleul caudat și putamen;
- *archistriatum*, reprezentat de corpul amigdaloid.

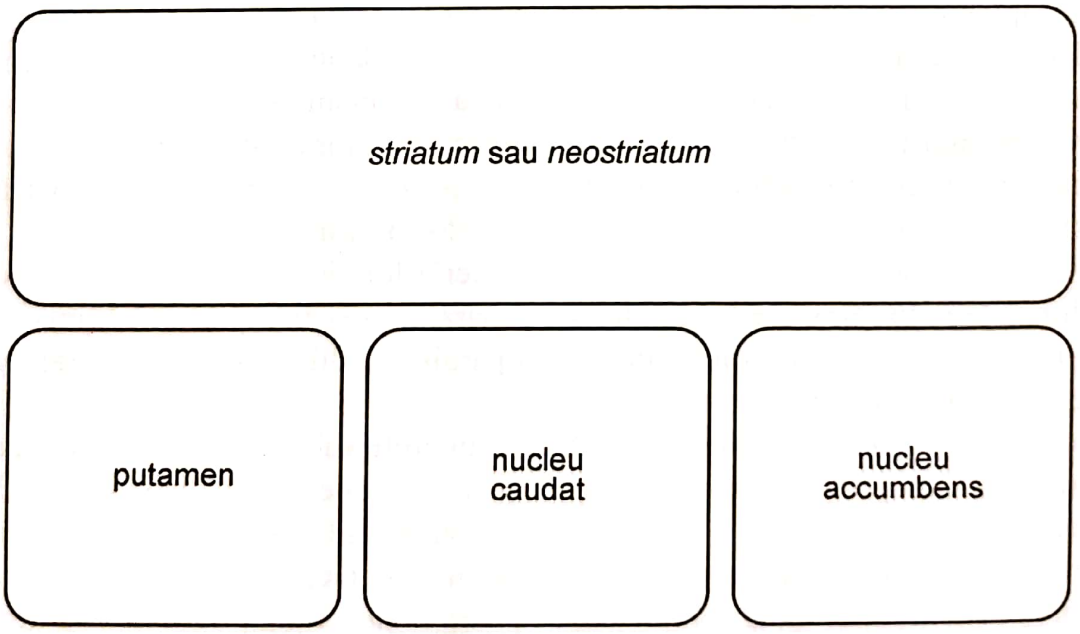

Figura 8.2. Clasificarea ontogenetică a nucleilor bazali

Scanned with OKEN Scanner

8.2. Embriogeneza

Striatul se dezvoltă din regiunea bazală a veziculei telencefalice.

Emisferele cerebrale, pe măsură ce se dezvoltă, acoperă suprafața laterală a diencefalului, a mezencefalului și porțiunea cranială a metencefalului.

Corpul striat, făcând parte din peretele emisferelor cerebrale, se dezvoltă în direcție posterioară și se divide în două părți:

- dorsomedială – nucleul caudat;
- ventrolaterală – nucleul lentiform [7].

8.3. Situație

Ganglionii bazali sunt localizați profund în emisferele cerebrale, de o parte și de alta a talamusului, inferior de girusul cingulat, lateral și superior de structurile sistemului limbic.

8.4. Morfologia externă și raporturile

Ganglionii bazali sunt formați din patru grupe nucleare pereche: nucleul caudat, nucleul lenticular, nucleul subtalamic și substanța neagră.

Nucleul caudat și nucleul lenticular formează împreună corpul striat (*striatum*), o structură-cheie in cadrul sistemului motor.

Nucleul caudat prezintă atașat nucleul accumbens.

Nucleul lenticular este alcătuit din două mase nervoase acolate: putamen (lateral) și globus pallidus (medial).

În ceea ce privește clasificarea funcțională:

- striatul dorsal alcătuit din: nucleul caudat și putamenul;
- striatul ventral alcătuit din: nucleul accumbens (fuzionat ventromedial între nucleul caudat și putamen) și tuberculul olfactiv.

Structuri neurale asociate funcțional cu ganglionii bazali:

- substanța neagră, prin circuitul dopaminic nigrostriat și nucleul pedunculopontin, prin circuitul colinergic, modulează activitatea striatului dorsal;
- aria tegmentală ventrală (VTA), implicată în circuitul dopaminergic mezoimbic, reglează activitatea striatului ventral;
- nucleul subtalamic: contribuie la activarea filtrului stimulator asupra filtrului talamic prin intermediul circuitului stimulator.

Volumul GP este de 12 ori mai mic decât a striatului, iar volumele GPi și SNr sunt de 20 de ori mai mici decât al STN. Se identifică astfel o reducție de volum de la cortex spre nucleii profunzi, ceea ce corespunde fenomenului de convergență anatomică [8].

Scanned with OKEN Scanner

8.4.1. *Nucleul caudat (nucleus caudatus)*

- Definiţie: nucleul caudat, înscris în concavitatea ventriculului lateral, este format din două mase nucleare subcorticale, situate mediosagital, care prezintă pentru descriere cap, corp şi coadă, are formă de virgulă cu extremitatea voluminoasă anteroinferior şi descrie o curbă cu concavitatea inferior şi anterior, în care este cuprins talamusul.
- Structură:
  - cap:
    - situat în lobul frontal, înaintea spaţiului perforat anterior;
    - trimite o punte de legătură spre extremitatea rostrală a putamenului (*fundus striati*) în care se identifică nucleul accumbens (*accumbo*, a se culca);
  - corp:
    - localizat în lobul parietal, înconjoară pulvinarul;
    - limita dintre cap şi corp corespunde unui plan vertical care trece prin foramenul intraventricular;
  - coadă:
    - situată în lobul temporal;
    - se extinde până în vecinătatea nucleului amigdaloid.
- Morfologie externă:
  - faţa convexă (ventriculară) formează succesiv: planşeul prelungirii frontale (capul), planşeul corpului ventriculului lateral (corpul), peretele anterior al răspântiei (continuarea corpului cu coada), peretele superior al prelungirii sfenoidale (coada);
  - faţa concavă (capsulară) în raport cu capsula internă;
  - marginea internă în raport cu:
    - *septum pellucidum* (capul nucleului);
    - talamusul (în rest) formând şanţul talamostriat;
  - marginea externă în raport cu:
    - marginea laterală a corpului calos (capul şi corpul);
    - substanţa albă a lobului temporal (coada).
- Conexiuni: Nucleul caudat trimite prelungiri ce traversează capsula internă şi se termină în nucleul lenticular, creând aspectul striat al complexului lenticulocaudat (corp striat) [8-9].

8.4.2. *Nucleul lentiform (nucleus lentiformis)*

- Generalităţi:
  - formă de piramidă triunghiulară cu baza orientată lateral;
  - alcătuit din două componente distincte, separate de *lama medulară externă* (substanţă albă) în putamen (lateral) şi pallidus (medial), care la rândul sau este împărţit de lama medulară internă în globus pallidus intern (GPi) şi extern (GPe).
- Morfologie externă:
  - faţa externă (baza) – în raport cu fundul fisurii laterale Sylvius, de care este separată prin: capsula externă, claustrum şi capsula extremă;
  - faţa anterosuperioară – este delimitată de braţul anterior al capsulei interne, care o separă de capul nucleului caudat;

Scanned with OKEN Scanner

- faţa posterosuperioară – separată de talamus prin braţul posterior al capsulei interne;
- faţa inferioară – în raport cu regiunea sublenticulară şi coada nucleului caudat;
- vârful nucleului – în raport cu genunchiul capsulei interne;
- extremitate rostrală – se extinde anterior până la nivelul spaţiului perforat anterior;
- extremitate caudală – se continuă posterior în segmentul retrolenticular al capsulei interne [8-9] (figura 8.9.).

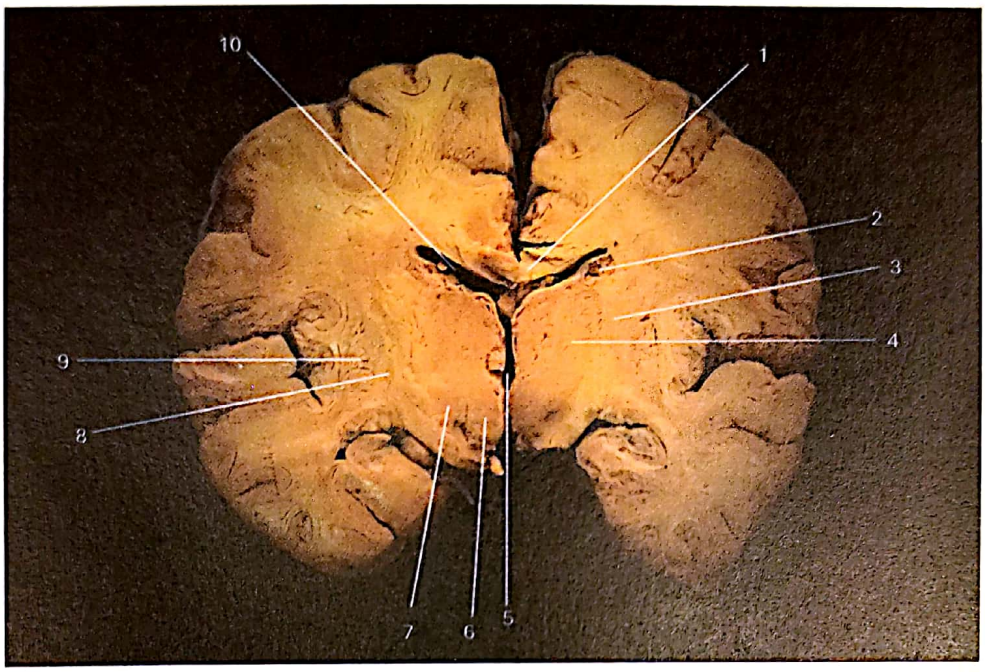

Figura 8.3. Secţiune transversală prin creier la nivelul ganglionilor bazali:
1 – corp calos (corp), 2 – nucleu caudat (coadă), 3 – capsula internă (braţ posterior), 4 – talamusul, 5 – ventriculul III, 6 – nucleul roşu, 7 – subtalamusul, 8 – *globus pallidus*, 9 – putamen, 10 – ventricul lateral (corp)
(Colecţia Institutului de Anatomie, UMF Iaşi)

8.4.3. *Nucleul subtalamic (nucleus subthalamicus)*

- Generalităţi:
  - nucleu biconvex, în formă de lentilă;
  - formează componenta subtalamică a diencefalului.
- Situaţie:
  - la joncţiunea diencefalului cu mezencefalul inferior sau caudal de talamus, în jurul pereţilor laterali ai V3, rostral şi lateral de nucleul roşu;
  - medial de capsula internă, rostral de nivelul la care aceasta se continuă cu piciorul mezencefalului.
- Alcătuire:
  - nucleul subtalamic Luys;
  - zonă incertă (*n. reticular thalamic*);
  - câmpul H Forel:
    – *ansa lenticularis H*;
    – fasciculul thalamic H1 [8-9].

Scanned with OKEN Scanner

8.4.4. *Substanța neagră (substantia nigra)*

- Situație: în segmentul mezencefalic, dorsal de pedunculii cerebrali.
- Structură:
  - *pars compacta* (SNc), dispusă medial (output pentru ganglionii bazali):
    - neuroni dopaminergici (A9);
    - aria tegmentală ventrală (VTA, A10);
    - aria retrorubrică (A8);
  - *pars reticulata* (SNr), dispusă lateral (input pentru ganglioni bazali):
    - parte nondopaminergică;
    - neuroni GABAergici;
    - sursă majoră de fibre eferente talamice [8-9].

8.4.5. *Striatul ventral (striatum ventralis)*

- Generalități: arie de substanță cenușie.
- Situație: între planul orizontal al comisurii anterioare și suprafața ventrală a emisferelor cerebrale.
- Morfologie:
  - *substantia innominate*:
    - situată în profunzimea bazei emisferei cerebrale, continuă substanța perforată anterioară, posterior sub nucleul lenticular; lateral se extinde spre nucleul amigdaloid, iar medial se învecinează cu aria preoptică a hipotalamusului [8-10];
    - conține grupuri neuronale; cel mai important este nucleul bazal Meynert, aflat în apropierea substanței perforate anterioare, cu rol rhinencefalic, limbic și de modulare striatale și reticulare; numit și pallidum ventral; reprezentă originea fibrelor colinergice [8-9, 11];
  - *nucleul amigdaloid*:
    - situație:
      - în profunzimea uncusului hipocampic, atingând prin polul său anterior cortexul;
      - anterior: extremitățile anterioare ale cornului temporal al ventriculului lateral;
      - superior: nucleul lenticular, anterior de coada nucleului caudat;
      - medial în raport cu cortexul girusului semilunar;
    - limite:
      - extremitatea posterioară corespunde unui plan vertical trasat prin tuberculii mamilari în dreptul căruia se află în raport cu coada nucleului caudat;
      - înconjurat de o capsulă de substanță albă ce trimite prelungiri în interior, divizându-l în cinci subgrupe nucleare: nucleii cortexului periamigdalian, nucleii mediali, centrali, bazali și nucleul lateral (cel mai voluminos);
  - *tuberculul olfactiv* – proeminență de substanță cenușie situată în partea anterioară a spațiului perforat anterior;
  - *nucleul accumbens*:
    - mică expansiune pe marginea medială a capului nucleului caudat, care face parte din regiunea ventrală a striatului și intervine în procesele emoționale și elaborarea sentimentelor;

Scanned with OKEN Scanner

– grup de neuroni situat între nucleul caudat şi porţiunea anterioară a nucleului putamen – structură neuronală formată din regiuni specifice ale celor doi nuclei bazali;
– ventromedial are raport cu nucleul bazal al lui Meynert;
– pe marginea medială prezintă neuroni secretori colinergici (insulele lui Calleja);
– implicat în modularea emoţiilor precum plăcerea, frica, agresivitatea, dependenţa sau efectul placebo [8-9, 11] (figura 8.4.).

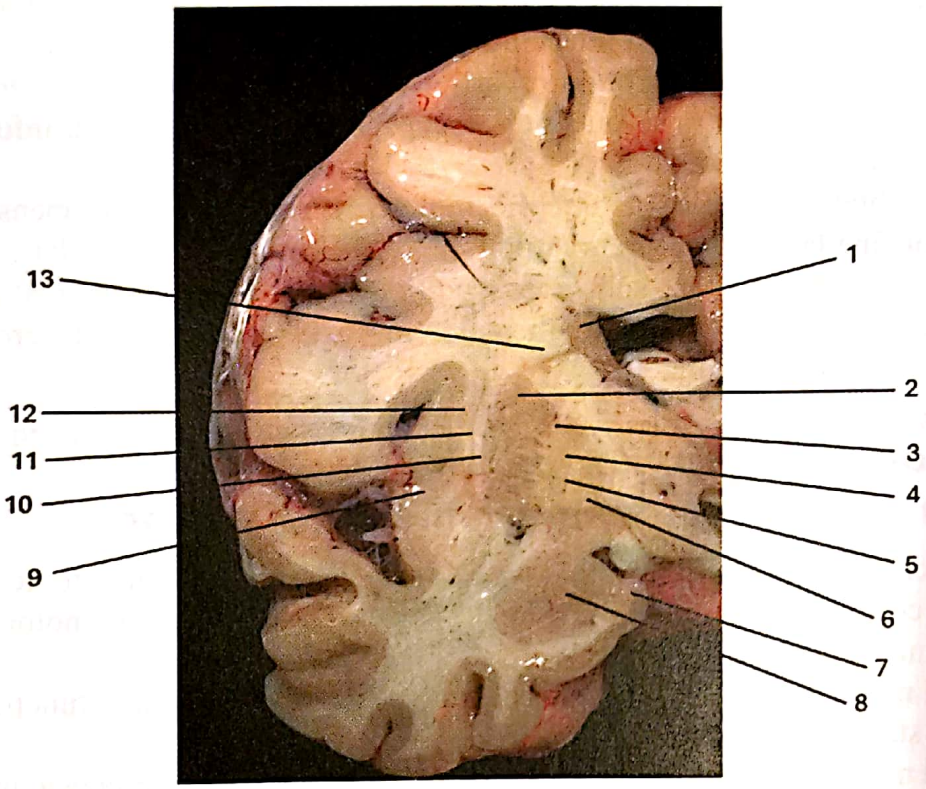

Figura 8.4. Hemisecţiune transversală prin creier la nivelul ganglionilor bazali: 1 – nucleu caudat (corp), 2 – putamen, 3 – lamă medulară externă, 4 – *globus pallidus externus*, 5 – lamă medulară internă, 6 – *globus pallidus internus*, 7 – uncus hipocampic, 8 – amigdală, 9 – cortex insular, 10 – capsula externă, 11 – claustrum, 12 – capsula extremă, 13 – capsula internă
(Colecţia Institutului de Medicină Legală Iaşi)

8.5. Morfologia internă

Majoritatea neuronilor ganglionilor bazali produc un neurotransmiţător inhibitor de GABA, deci sunt GABAergici.

Nucleul subtalamic este singurul nucleu de substanţă cenuşie care conţine neuroni excitatori, ce eliberează glutamat (neuroni glutamatergici).

Neuronii striatali sintetizează dopamină şi trimite eferenţe spre măduva spinării [9, 12].

Scanned with OKEN Scanner

8.6. Funcțiile și circuitele neurale

- Striatul – principala zonă de recepție a informațiilor de la nivelul ganglionilor bazali; primește proiecții din diferite zone ale creierului, integrând informațiile; nucleul neostriat (nucleul caudat și putamen) intervine în primirea informațiilor de la nivelul tractului nigrostriatal și de la nucleul lenticular.
- Nucleul caudat, prin conexiunile cu lobul frontal, în special cu cortexul orbitofrontal, modulează comportamente și intervine în sistemul de alertă corticală.
- Putamenul intervine în controlul mișcărilor automate ale feței și ale extremităților.
- *Globus pallidus*, situat între putamen și capsula internă, transmite informații către talamus și substanța neagră.
- Nucleul subtalamic reglează funcțiile motorii, sistemul de recompensă, controlul mișcărilor fine la nivelul extremităților și al mușchilor globilor oculari.
- Nucleul accumbens, situat sub *globus pallidus*, de care este aferentat și eferentat, participă la menținerea comportamentelor în cazul consumului de droguri și este conectat cu sistemul limbic [9].

8.6.1. *Rolul ganglionilor bazali în modularea comportamentului motor*

Componentele motorii ale ganglionilor bazali sunt organizate somatotopic și implicate în controlul central al mișcărilor. Filogenetic, se descriu două sisteme motorii: piramidal și extrapiramidal (tabelul 8.1.).

Sistemul motor extrapiramidal este cel mai vechi și îndeplinește o funcție autonomă, posturală și statică, minim modificabilă.

Sistemul motor piramidal este voluntar și îndeplinește o funcție fazică, modificabilă.

Circuitul motor al ganglionilor bazali este de tip feedback subcortical de la ariile motorii și somatosenzitive corticale prin regiuni distincte aparținând ganglionilor bazali, trecând prin nucleii talamici, prin bucle de retrocontrol, ei proiectându-se în cortexul premotor, ariile motorii suplimentare și cortexul motor [9, 13].

Prin ganglionii bazali se închid următoarele circuite motorii:

- circuitul motor principal:

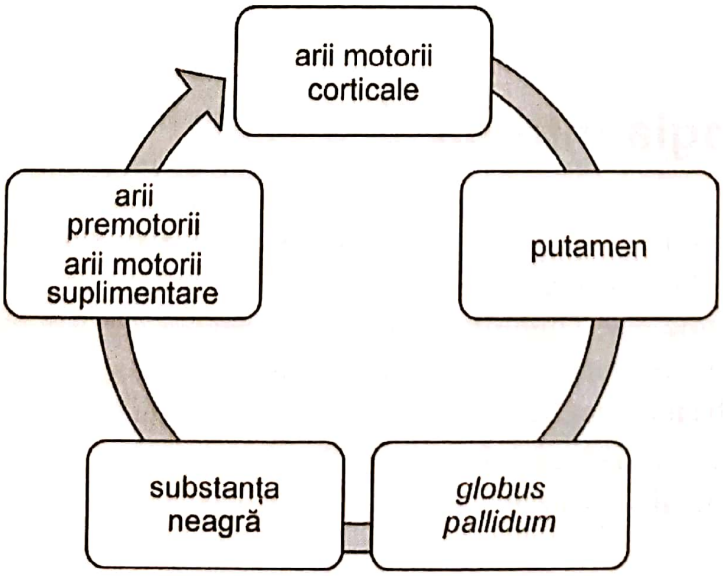

Scanned with OKEN Scanner

- circuitul oculomotor implicat în mișcările sacadate ale globilor oculari:

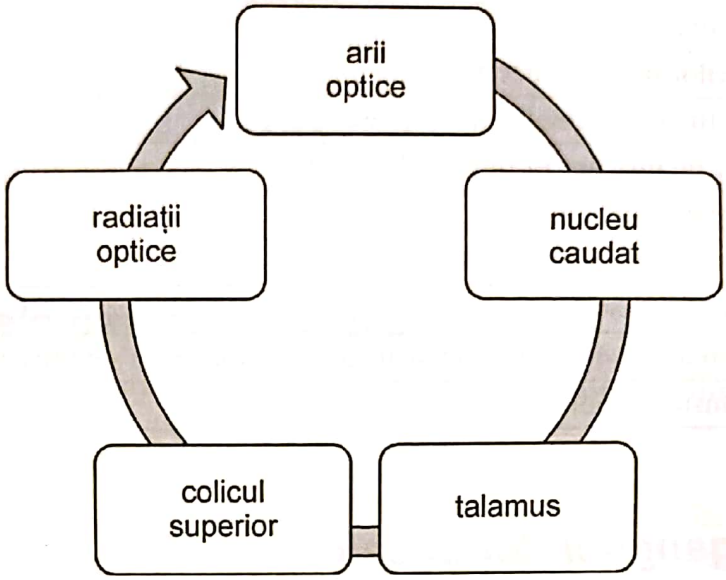

- circuitul prefrontal dorsolateral implicat în memoria legată de orientarea în spațiu:

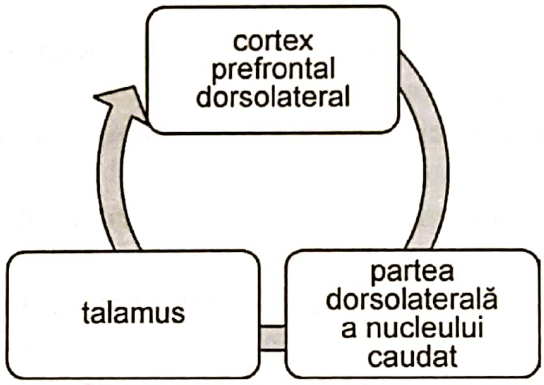

- circuitul orbitofrontal lateral implicat în abilitatea de a modula orientarea spațială:

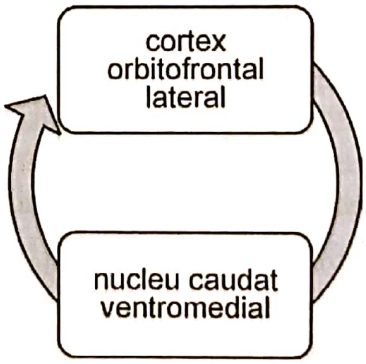

Scanned with OKEN Scanner

Tabelul 8.1. Rolurile ganglionilor bazali în coordonarea mișcărilor (adaptat) [9]

Monitorizarea și facilitarea secvenței răspunsurilor motorii inițiate cortical.
Pregătirea răspunsurilor motorii specifice.
Planificarea și pregătirea secvențelor de mișcare.
Adaptarea planurilor de mișcare în funcție de mediu.
Monitorizarea direcției de mișcare.
Modularea tonusului muscular.
Procesarea și modularea mișcărilor.
Învățarea și memorarea secvențialității mișcărilor și a modelelor de mișcare.
Tranziția între răspunsurile motorii.

8.6.2. *Rolul ganglionilor bazali în modularea comportamentului uman*

Modularea comportamentală este incomplet elucidată, iar rolul ganglionilor bazali în determinismul comportamental este încă în curs de evaluare experimentală (tabelul 8.2.). Cercetările curente demonstrează că leziuni ale striatului determină diminuarea mișcărilor voluntare sau posturii și mișcărilor involuntare.

Lezarea experimentală a nucleilor subtalamici determină grade variate de mișcări involuntare.

Lezarea globus pallidus determină încetinirea mișcărilor voluntare, posturi involuntare și întârzieri în inițierea mișcărilor voluntare.

Leziuni ale substanței *nigra pars reticulata* determină mișcări involuntare ale globilor oculari.

Leziuni ale substanței *nigra pars compacta* determină simptome ale bolii Parkinson [13-14].

Tabelul 8.2. Modularea comportamentală (adaptat) [9]

Asigurarea tranziției între componentele de mișcare.
Abilități executive și integrative legate de mișcare (controlul emoțional, motivația mișcării).
Modularea activităților somatomotorii.
Integrarea aferențelor senzitive și a valențelor emoționale.
Modularea comportamentului neuropsihiatric.

Controlul motor al ganglionilor bazali este modulat pe următoarele principii:

- mișcările neuronale modulate de *striatum*, nucleul subtalamic, globus pallidus, substanța neagră sunt aranjate somatotopic;
- neuronii din ganglionii bazali sunt tonic activi, iar rata lor de descărcare crește proporțional cu intensitatea mișcării coordonate;
- neuronii din nucleul caudat și putamen sunt tonic activi;
- activitatea neuronilor din ganglionii bazali se declanșează în timpul mișcării, amplificând intensitatea activităților motorii;
- ganglionii bazali nu inițiază mișcarea, ci o continuă și o amplifică.

Scanned with OKEN Scanner

8.6.3. *Rolul neurosecretant*

- Striatul secretă GABA.
- Globul pallidum medial secretă GABA.
- Globul pallidum lateral secretă GABA.
- Talamusul secretă glutamat.
- Nucleul subtalamic secretă glutamat.

8.6.4. *Circuitele ganglionilor bazali*

- Circuite de modulare a inputului talamic: circuit stimulator (indirect) şi circuit inhibitor (direct).
- Circuite de reintrare care implică cortexul şi talamusul:
  - circuit motor: cortex motor – ganglioni bazali sistemul dorsal – talamus – cortex motor;
  - circuit cognitiv: cortex prefrontal dorsolateral – ganglioni bazali (sistem dorsal) – talamus – cortex prefrontal dorsolateral;
  - circuit limbic (afectiv): cortex prefrontal medial sau orbital – ganglioni bazali (sistem ventral) – talamus – cortex prefrontal.

8.6.5. *Conexiunile*

Nucleii bazali reprezintă centrii căilor descendente paleoencefalice şi realizează conexiuni directe corticale, conexiuni indirecte subcorticale cu talamusul, căile senzitive şi căile cerebeloase, şi conexiuni intrinseci între diferitele componente ale ganglionilor bazali.

- *Aferenţele nucleilor bazali*:
  - corticale – originea în ariile 4 şi 8 ale cortexului lobului frontal; sinapsează în nucleul caudat, de unde fibrele se îndreaptă către globus pallidus, talamus şi nucleul lui Luys;
  - talamice – fibre care ajung în cortexul lobului frontal, ariile 4 şi 6; din punct de vedere funcţional, aceste fibre constituie un sistem inhibitor cu rol frenator al motilităţii dizarmonice involuntare – circuite reverberante corticosubcorticale;
  - circuite motorii paleoencefalice care integrează nuclei subtalamici.
- *Aferenţe neostriatale*:
  - fibre corticostriate (provin din diferite regiuni ale cortexului cerebral);
  - fibre talamostriate (provin din nuclei intralaminali ai talamusului);
  - fibre nigrostriate (provin din *pars compacta* a substanţei negre);
  - fibre tegmentostriate (provin din tegumentul mezencefalic).
- *Aferenţe paleostriatale*:
  - fibre caudopallidale;
  - fibre putaminopallidale (provin din neostriat: nucleul caudat şi putamen);
  - fibre subtalamopallidale (provin din nucleul subtalamic Luys).
- *Eferenţele nucleilor bazali* de tip prepiramidal:
  - globus pallidum formează două fascicule eferente distincte care se unesc, înconjoară anterior capsula internă şi ajung în regiunea subtalamică:
    – ansa lenticulară, dispusă anterior;
    – fasciculul lenticular, dispus posterior.

Scanned with OKEN Scanner

  - o parte din aceste fibre constituie fasciculul palidohipotalamic, iar altă parte fasciculul palidotalamic;
- nucleii subtalamici trimit eferenţe condensate în câmpul subtalamic Forel, segmentat didactic în:
  - câmpul H, care conţine fibre pentru nucleul roşu;
  - câmpul H1, care conţine fibre pentru fasciculul palidotalamic;
  - câmpul H2, care conţine fibre pentru fasciculul palidohipotalamic.

- *Eferenţe neostriale*:
  - fibre caudopallidale – de la nucleul caudat la *globus pallidus*;
  - fibre putaminopallidale – de la putamen la *globus pallidus*;
  - fibre strionigrice – proiecţii către substanţă neagră (*pars compacta* şi *pars reticulata*).
- *Eferenţe paleostriale*:
  - fasciculul subtalamic, ansa lenticulară şi fasciculul lenticular – proiecţii către nucleul subtalamic;
  - fibre pallidohabenulare – proiecţii către nucleul habenular din epitalamus;
  - fibre pallidonigrice – proiecţii către substanţa neagră;
  - fibre pallidotegmentale – proiecţii către tegumentul mezencefalic [8,15].

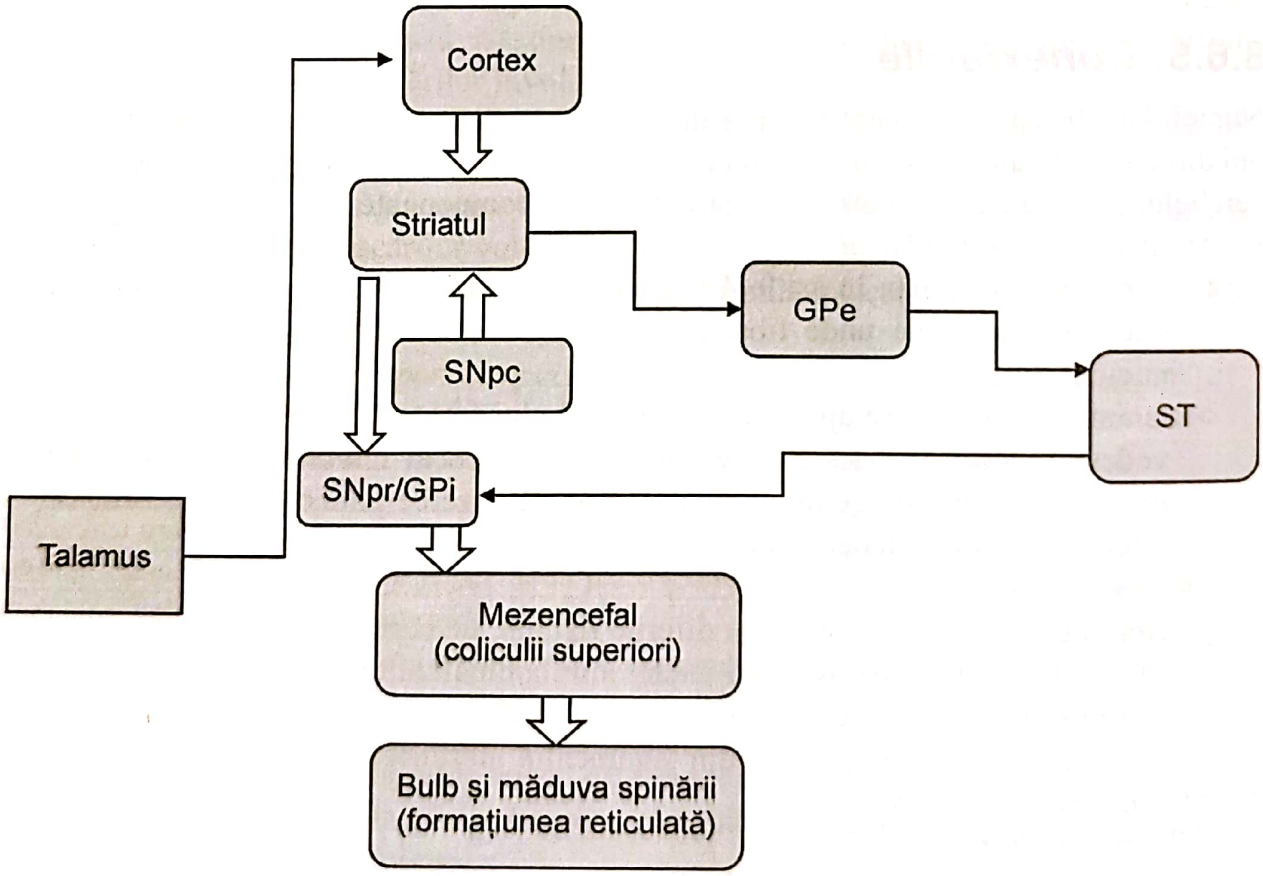

Figura 8.5. Circuit al corpului striat: SNpc – *substantia nigra pars compacta*, SNpr – *substantia nigra pars reticulara*, GPe – *globus pallidus externus*, GPi – *globus pallidus internus*, ST – subtalamus

Scanned with OKEN Scanner

Tabelul 8.3. *Corpus striatum* (adaptat)

Nucleu	*Nucleu caudat (neostriat)*	*Putamen (neostriat)*	*Pallidum (paleostriat)*
Populații neuronale	Neuroni mici multipolari (receptori, interneuroni) Neuroni intermediari (efectori)		Neuroni similari celor din substanța neagră mezencefalic, cu densitate medie
Localizare	Planșeul cornului frontal Plafonul cornului sfenoidal	Suprafața laterală a nucleului lentiform, corespunzător profunzimii fisurii laterale Sylvius	Suprafața medială a nucleului lentiform, corespunzător fisurii laterale Sylvius
Aferențe	Fibre corticostriate directe și încrucișate Fibre nigrostriate (dopaminergice) Fibre talamostriate de la nucleii putamenului, intralaminari, liniei mediane Fibre de la nucleii subtalamici		Fibre striatopallidale Fibre subtalamopallidale Fibre nigropallidale Fibre talamopallidale
Eferențe	Fibre striatopalide Fibre striatonigrice Fibre striatotalamice Fibre striatosubtalamice		Fibre striatotalamice Fibre spre zona incertă Fibre striatohipotalamice Fibre striatosubtalamice
			Fibre striatohipotalamice via fibre pallidotegmentale, spre substanța neagră, nucleul roșu, formațiunea reticulată, nucleul olivar
Funcții	Centrii subcorticali ai sistemului extrapiramidal		

8.7. Vascularizația

- *Striatul*:
  - artere lenticulostriate, ramuri perforante ale ACA și ACM.
- *Globus pallidus*:
  - artera coroidiană anterioară, ram din ACI;
  - ramuri talamostriate din ACP [9].

8.8. Elemente de anatomie clinică

- *Semnificația clinică a leziunilor sistemului motor extrapiramidal*:
  - leziunile produc încetinirea mișcărilor, mișcări involuntare sau o combinație între aceste simptome;
  - leziuni ale striatului: încetinirea mișcărilor voluntare, posturi involuntare;

Scanned with OKEN Scanner

- leziuni ale nucleului subtalamic: variate mişcări involuntare;
- leziuni ale globus pallidus: mişcări involuntare lente şi posturi involuntare, dar nu întârzie iniţierea actelor voluntare.

- *Etiologia leziunilor ganglionilor bazali*:
  - defecte congenitale – paralizia cerebrală;
  - defecte genetice – *dystonia musculorum deformans*, boala Huntington;
  - defecte metabolice – boala Wilson;
  - afecţiuni infecto-inflamatorii – Coreea Syndenham;
  - afecţiuni sistemice – *lupus eritematos*;
  - afecţiuni toxice – fenotiazine (sindrom Parkinson).

8.8.1. *Boala Parkinson*

Definiţie: afecţiune neurologică progresivă şi degenerativă a neuronilor dopaminergici din substanţa neagră (*pars compacta*), ceea ce duce la scăderea dopaminei în sistemul nervos central. Această pierdere determină tulburări motorii şi nonmotorii.

Etiopatogenie: majoritatea cazurilor sunt sporadice, cu incidenţă familială scăzută (1-2%). Există şi forme familiale (cu transmitere autozomal dominantă sau recesivă), însă fără un model mendelian. Gena SNCA, localizată pe braţul lung al cromozomului 4 (locusul q21-q23), este implicată în anumite forme familiale ale bolii Parkinson. Această genă codifică o alfa-sinucleină, o proteină presinaptică prezentă în mai multe regiuni ale creierului, inclusiv în: bulb, tract olfactiv, hipotalamus şi substanţă neagră. Alfa-sinucleina reprezintă o componentă majoră a corpurilor Lewy, incluziuni intracelulare patologice caracteristice bolii Parkinson.

Simptomatologie: debut insidios, cu manifestări asimetrice. Poate debuta cu tremur uşor sau akinezie; manifestările motorii şi nonmotorii includ:

- *tremor de repaus*: patru-şase tremurături pe secundă, afectează cu precădere mâinile, dar poate afecta şi membrele inferioare, trunchiul, buzele sau limba; scad în intensitate în timpul mişcărilor voluntare, dispar în somn, accentuat de factori precum stresul, frigul sau concentrarea mentală;
- *rigiditatea musculară*: afectează în special musculatura axială şi cervicală; se manifestă printr-o postură tipică: trunchiul flectat anterior, coatele/genunchii uşor flectaţi, cu degetele în flexie, în timp ce articulaţiile mâinii se află în extensie;
- *akinezia/hipokinezia*: mişcări lente şi dificile; mimică facială redusă („*facies* de mască");
- *tulburări de postură şi echilibru*: reducerea mişcărilor automate de ajustare, tendinţa de cădere în faţă sau în spate;
- *tulburări psihice*: anxietate, depresie, demenţă (la aproximativ 30% din cazuri);
- *tulburări vegetative*: seboree, hiperhidroză palmară/plantară, constipaţie, tulburări urinare.

Forme clinice:

- forma generalizată – cea mai frecventă include toate semnele motorii şi nonmotorii cu evoluţie progresivă, bilaterală, cu afectare funcţională importantă în timp;
- hemiparkinsonism – afectare unilaterală cu simptome motorii prezente doar pe o parte a corpului, poate rămâne stabilă sau poate evolua spre forma generalizată;
- forme clinice specifice – tremor dominant (tremorul de repaus este simptomul dominant, rigiditatea şi bradikinezia sunt minime sau absente; este cu evoluţie lentă şi prognostic mai bun), forma akinetică (akinezia – lentoarea motorie este simptomul

Scanned with OKEN Scanner

major, tremurul poate lipsi şi este frecvent asociată cu rigiditate marcată şi dificultăţi severe la iniţierea mişcărilor, se prezintă cu un prognostic mai rezervat), forma akinetico-hipertonică (combină hipokinezia cu rigiditatea musculară intensă, frecventă la vârstnici cu debut adesea insidios, cu afectare axială şi posturală accentuată).

Investigaţii suplimentare:

- CT cerebral: de obicei nespecific, în stadiile avansate poate evidenţia atrofie cerebrală;
- RMN cerebral: uneori arată atrofie a substanţei negre, în special în *pars compacta*;
- PET scan (cu fluor-dezoxiglucoză): poate evidenţia o scădere cu peste 50% a activităţii metabolice în nucleii bazali, sugerând disfuncţia dopaminergică.

Diagnosticul pozitiv se bazează pe criteriile Societăţii Britanice de Studiu al Bolii Parkinson:

- criterii esenţiale – prezenţa a cel puţin două din următoarele: tremor de repaus, rigiditate musculară, bradikinezie, tulburări posturale;
- criterii de susţinere a diagnosticului: debutul unilateral al simptomelor, persistenţa asimetriei în evoluţia bolii, răspuns pozitiv la tratamentul cu L-Dopa;
- criterii de excludere: istoric de encefalită, accident vascular cerebral (AVC), tratamente cu antagonişti dopaminergici, crize oculogire) semne neurologice atipice (semnul Babinski, semne cerebeloase, paralizii supranucleare), disautonomie severă şi precoce, demenţă severă şi cu debut precoce, răspuns negativ al tratmentului L-Dopa, remisiune completă a simptomatologiei, anomalii structurale specifice evidenţiate prin CT, RMN sau PET.

Tratament:

- *principii generale*:
  - tratamentul este individualizat (profesie, vârstă, status social şi emoţional);
  - se monitorizează controlul simptomelor şi gradul de dizabilitate funcţională, prevenirea efectelor secundare şi eficienţa pe termen lung;
  - se recomandă o dietă bogată în legume şi fructe, aminoacizii de origine animală, resorbiţi intestinal în cantitate mare, pot inhiba competitiv L-Dopa, reducând eficienţa tratamentului;
  - activitatea fizică este esenţială şi trebuie adaptată capacităţilor pacienţilor, dar trebuie să fie constantă şi susţinută, pentru a menţine mobilitatea, echilibrul şi starea generală de bine;
- *tratament medicamentos*:
  - terapia dopaminergică – principalul medicament Levodopa (L-Dopa), precursor al dopaminei capabil să străbată bariera hematoencefalică; este eficientă în stadiile iniţiale; în timp pot apărea fluctuaţii de răspuns, precum: efect „on-off", episodul de *freezing* (îngheţarea mişcărilor), mişcări involuntare (diskinezii, distonii), halucinaţii; pentru a creşte eficienţa şi a reduce efectele adverse, L-Dopa se administrează împreună cu: inhibitorii de decarboxilază (cardidopa-Sinemet, benserazida-Madopar), agonişti ai dopaminei (bromcriptină, pergolid, lisurid, apomorphină, pramipexol); eliberatori de dopamină (amantadină); inhibitori MAO-B (selegilină, lazabemid, rasagilină);
  - terapia nondopaminergică: anticolinergice (trihexifenidil, benztropină, biperiden, ethoprozanine), antihistaminice (difenihidrină, orfenadină, clorfenozamină), antipsihotice, benzodiazepine, miorelaxante, vitamine, antioxidanţi;
  - kineziterapia, psihoterapia;

Scanned with OKEN Scanner

- în cazurile mai avansate, selecționate, care nu mai răspund adecvat la tratamentul medicamentos, se pot utiliza metode de chirurgie stereotaxică, precum: talamotomia (lezarea selectivă a nucleului ventral intermediar al talamusului, utilă mai ales în controlul tremorului sever), palidotomia (distrugerea unei părți din globus pallidus intern, recomandată în cazurile cu diskinezii severe sau fluctuații motorii), talamostimularea (formă de stimulare cerebrală profundă a talamusului, utilizată pentru controlul tremurului și al altor simptome motorii), implanturi neuronale (utilizarea de țesut fetal cu potențial dopaminergic);
- terapia genică – în fază experimentală [16-18].

8.8.2. *Sindroamele hiperkinetice – mișcări aleatorii ale musculaturii hipotone*

- *Chorea Minor* (*Sydenham's Chorea*):
  - etiologie: lezarea corpului striat secundar febrei reumatoide.
  - simptome: mișcări fine, dezorganizate ale extremităților feței și membrelor cu hipotonie musculară, exagerarea tipică a mișcărilor asociate voluntare.
  - evoluție: autolimitantă, remisie totală, spontană, cu durată între o lună și patru luni, și vindecare.
- Hemicorea – mișcări coreice unilaterale, determinate predominant de leziuni vasculare ale ganglionilor bazali controlaterali.
- *Diskinezia tardivă* – afecțiune iatrogenică secundară administrării de fenotiazine (antipsihotice), caracterizată prin hiperexcitarea receptorilor dopaminergici, manifestată prin mișcări coreice.
- *Atetoza* – mișcări lente, spontane, voluntare, cu hipertonie musculară datorate leziunilor de putamen, caracteristică paraliziei cerebrale.
- *Hemibalism*:
  - mișcări spontane ale membrelor unilaterale, datorate leziunilor vasculare ale nucleului subtalamic controlateral;
  - apoptoza neuronilor nucleului subtalamic dezinhibă talamusul, musculatura devine hipotonă, mișcările încetând, așa cum se întâmplă în cazul anesteziei [19].
- *Boala Huntington*:
  - definiție: afecțiune neurologică autozomal dominantă a adultului caracterizată prin asocierea mișcărilor anormale (coree), tulburărilor mintale și unei deteriorări intelectuale;
  - simptome: mișcări involuntare, ample, rapide, sacadate, tulburări psihice severe (anxietate, iritabilitate, depresie) însoțite de o deteriorare intelectuală care progresează până la demență; primele simptome apar între 35-50 ani;
  - tratament: administrarea de neuroleptice, care ameliorează mișcările [20].

Scanned with OKEN Scanner

Bibliografie selectivă

1. Dewhurst, K. Some letters of Dr. Thomas Willis (1621-1675). *Medical History*; 1972, 16(1): 63-76. https://doi.org/10.1017/s0025727300017269
2. de Oliveira-Souza, R. The human extrapyramidal system. *Medical Hypotheses*; 2012, 79(6): 843-852. https://doi.org/10.1016/j.mehy.2012.09.004
3. Middleton, F.A., Strick, P.L. Basal ganglia and cerebellar loops: Motor and cognitive circuits. *Brain Research Reviews*. 2002; 31(2-3): 236-250. https://doi.org/10.1016/s0165-0173(99)00040-5
4. Percheron, G., Fénelon, G., Leroux-Hugon, V., Fève, A. Histoire du système des ganglions de la base. La lente émergence d'un système cérébral majeur. *Revue Neurologique*; 1994, 150(8-9): 543-554.
5. Herrero, M.T., Barcia, C., Navarro, J.M. Functional anatomy of thalamus and basal ganglia. *Child's Nervous System*; 2002, 18(8), 386-404. https://doi.org/10.1007/s00381-002-0604-1
6. Pierce, J.E., Péron, J. The basal ganglia and the cerebellum in human emotion. *Social Cognitive and Affective Neuroscience*; 2020, 15(5), 599-613. https://doi.org/10.1093/scan/nsaa076
7. Sadler, T.W. *Langman's Medical Embryology*, Ed. 10. Lippincott Williams & Wilkins; 2008, p. 302.
8. Mendoza, J.E., Foundas, A.L. *The Basal Ganglia. Clinical Neuroanatomy: A Neurobehavioral Approach*. Springer; 2008, https://doi.org/10.1007/978-0-387-36601-2_6
9. Young, C.B., Reddy, V., Sonne, J. Neuroanatomy, Basal Ganglia. *StatPearls*; 2023, StatPearls Publishing. https://www.ncbi.nlm.nih.gov/books/NBK538502
10. Heimer, L., Harlan, R.E., Alheid, G.F., Garcia, M.M., de Olmos, J. Substantia innominata: A notion which impedes clinical-anatomical correlations in neuropsychiatric disorders. *Neuroscience*; 1997, 76(4), 957-1006. https://doi.org/10.1016/s0306-4522(96)00405-8
11. Lu, Q., Wang, Y., Qu, B., Wang, C., Su, X., Wang, S., Xing, Y., Qin, W., Tang, Y., Zhang, N. Structural and Functional Projections of the Nucleus Basalis of Meynert and Their Changes after Cognitive Training in Individuals With Mild Cognitive Impairment. *CNS Neuroscience & Therapeutics*; 2024, 30(12), e70194. https://doi.org/10.1111/cns.70194
12. Leontovich, T.A., Mukhina, Y.K., Fedorov, A.A. Neurons of the basal ganglia of the human brain (striatum and basolateral amygdala) expressing the enzyme NADPH-d. *Neuroscience and Behavioral Physiology*; 2004, 34(3), 277-286. https://doi.org/10.1023/b:neab.0000012807.39662.b2
13. Lee, J., Muzio, M.R. Neuroanatomy, Extrapyramidal System. *StatPearls*. StatPearls Publishing; 2022, https://www.ncbi.nlm.nih.gov/books/NBK541121
14. Obeso, J.A., Rodríguez-Oroz, M.C., Benitez-Temino, B., Blesa, F.J., Guridi, J., Marin, C., Rodriguez, M. Functional organization of the basal ganglia: Therapeutic implications for Parkinson's disease. *Movement Disorders*; 2008, 23(Suppl. 3), S548-S559. https://doi.org/10.1002/mds.22062
15. Haber, S.N. Corticostriatal circuitry. *Dialogues in Clinical Neuroscience*; 2016, 18(1), 7-21. https://doi.org/10.31887/DCNS.2016.18.1/shaber
16. Cabreira, V., Massano, J. Doença de Parkinson: Revisão Clínica e Atualização. *Acta Médica Portuguesa*; 2019, 32(10), 661-670. https://doi.org/10.20344/amp.11978
17. Radhakrishnan, D.M., Goyal, V. = Parkinson's disease: A review. *Neurology India*; 2018, 66(Suppl.), S26-S35. https://doi.org/10.4103/0028-3886.226451
18. Chen, Z., Li, G., Liu, J. Autonomic dysfunction in Parkinson's disease: Implications for pathophysiology, diagnosis, and treatment. *Neurobiology of Disease*; 2020, 134, 104700. https://doi.org/10.1016/j.nbd.2019.104700

Scanned with OKEN Scanner

9. EMISFERELE CEREBRALE *(HEMISPHAERIA CEREBRI)*

Ana Maria Haliciu, Sofia Mihaela David,
Ștefan Victor Socolov

Emisfera stângă este un om de știință.
Emisfera dreaptă este un artist.
Chuck Palahniuk, n. 1962

Scanned with OKEN Scanner

Sumar

9.1. Considerații generale
9.2. Embriogeneza
9.3. Situație
9.4. Morfologia externă
9.5. Morfologia internă
9.6. Funcția
9.7. Vascularizația
9.8. Explorarea imagistică a emisferelor cerebrale
9.9. Elemente de anatomie clinică

Scanned with OKEN Scanner

Scanned with OKEN Scanner

9.1. Considerații generale

Creierul sau encefalul este alcătuit din emisfere cerebrale numite generic *cerebrum*, diencefal, cerebel și trunchi cerebral. Emisferele cerebrale, porțiunea cea mai voluminoasă a encefalului, care acoperă în totalitate diencefalul și parțial cerebelul (*cerebellum*), se află în cutia craniană de care sunt separate prin meningele cranian (*meninges cranialis*), alcătuit din *dura mater* (*dura mater*), arahnoidă (*arachnoid mater*) și *pia mater* (*pia mater*). Structural, emisferele cerebrale sunt două mase de substanță nervoasă, dreaptă și stângă, separate prin *fisura interemisferică* (fisura longitudinală, fisura cerebrală, fisura longitudinală mediană) și conectate bazal prin formațiuni de substanță albă, respectiv *corp calos*, *trigon cerebral* și *comisura albă* (figura 9.1). Fiecare emisferă cerebrală este împărțită prin *șanțul central* (*sulcus centralis*), *șanțul parietooccipital* (*sulcus parieto-occipitalis*) și *fisura laterală* în *patru lobi*: *frontal*, *temporal*, *parietal* și *occipital*, fiecare cu funcții diferite.

La om, emisferele cerebrale (*hemispherium cerebri*) au greutate medie de 1.300 g, lungime 16 cm și lățime 14 cm [1]. Suprafața emisferelor cerebrale se numește cortex, care are o grosime de 2-3 mm și prezintă numeroase girusuri separate prin șanțuri. O fisură este în general mai adâncă decât un șanț, deși uneori termenii sunt interșanjabili. *Șanțul central* se orientează din posteromedial spre anterolateral și separă lobul frontal de cel parietal. *Șanțul parietooccipital* separă lobul parietal de cel occipital. *Fisura laterală* (*fisura Sylvius*) este localizată lateral, orizontal și separă lobul temporal de lobii frontal și parietal [2-3].

Tabelul 9.1. Fisurile/scizurile primare ale emisferelor cerebrale

Fața superolaterală	Fisura laterală Sylvius	Separă lobul temporal de lobul frontal și parietal
	Fisura centrală (Rolando)	Separă lobul frontal de lobul parietal
	Fisura parietooccipitală sau perpendiculară externă	Separă lobul occipital de lobul parietal și temporal
Fața medială	Fisura limbică	Separă lobul limbic de lobul frontal și lobul parietal
	Fisura calcarină	Aparține lobului occipital Separă lobul cuneo de lobul lingual
	Fisura parietooccipitală sau perpendiculară internă	Separă lobul occipital de lobul parietal
Fața inferioară (bazală)	Fisura limbică	Separă lobul limbic de lobul temporal

9.2. Embriogeneza

Dezvoltarea emisferelor cerebrale defineşte un proces complex de formare, diferenţiere şi dobândire de caractere structurale şi funcţionale distincte în timpul embriogenezei şi evoluţiei postnatale. Procesul implică proliferarea şi migrarea celulelor neuronale, organizarea în straturi corticale, formarea de conexiuni intra- şi interemisferice, apariţia asimetriilor structurale şi funcţionale.

Notocordul emite semnale care induc formarea tubului neural din ectodermul supraiacent.

În S4 se formează veziculele cerebrale primitive: prozencefal, mezencefal şi rombencefal.

Spre sfârşitul S5 veziculele cerebrale primitive se segmentează, formând veziculele cerebrale secundare. Vezicula prozencefalică se segmentează în telencefal şi diencefal. Telencefalul formează viitoarele structuri emisferice cerebrale.

Structura emisferelor cerebrale se transformă semnificativ în cursul perioadei embriofetale spre deosebire de substanţa nervoasă corespunzătoare trunchiului cerebral şi măduvei spinării. Aceste remanieri se datorează predominant proliferării semnificative a celulelor cortexului cerebral, componenta principală a emisferelor cerebrale, şi a migrării neuronale pe axe predestinate, ce condiţionează modelarea specifică a formei emisferelor de litera C. Aria suprafeţei corticale creşte semnificativ în dimensiuni, ceea ce modifică forma emisferelor de la sferoidală spre forma definitivă de litera C care înconjoară structurile diencefalice. Ulterior cortexul se expandează posteroinferior, formând lobii occipitali temporali. Datorită incongruenţei creşterii cutiei craniene faţă de emisferele cerebrale, expansiunea cortexului determină plicatura sa, cu excepţia zonei corespunzătoare şanţului lateral, care rămâne neted, neplicaturat până la L6- L7. Aproximativ 1/3 din cortexul cerebral este expus, restul aparţinând şanţurilor.

Formaţiunea hipocampică este localizată pe faţa medială a emisferelor cerebrale din stadii precoce de evoluţie. În timp, dezvoltarea determină plicaturarea cortexului cerebral adiacent lobilor temporali.

Anterior apariţiei girusurilor şi şanţurilor, pe suprafaţa corticală se dezvoltă o regiune din care evoluează lobii frontal, parietal, temporal numită cortex insular care este localizat în profunzimea şanţului lateral. La nivelul creierului de tip adult, matur, cortexul insular se poate identifica prin ecartarea marginilor şanţului lateral sau prin secţionarea creierului.

Creşterea cortexului cerebral forţează modelarea structurilor encefalice subiacente spre conturarea literei C: ventriculul lateral, striat, fornix şi formaţiunea hipocampică.

Ventriculul lateral, sferoidal în lunile L1-L2, dobândeşte forma literei C în L5-L6 (aproximativ ziua 100), se expansionează anterior şi formează cornul anterior (frontal) care invadează polul frontal, caudal, invadează polul occipital şi formează cornul occipital; inferior invadează lobul temporal şi formează cornul temporal (vizibil în L9).

Formaţiunea hipocampică, fornixul şi striatul copiază forma literei C impusă de evoluţia ventriculului lateral. Formaţiunea hipocampică este critică pentru memoria de lungă durată, iar striatul pentru cogniţie, coordonarea mişcărilor membrelor şi ale globilor oculari şi a emoţiilor [1-2].

Scanned with OKEN Scanner

9.3. Situație

Emisferele cerebrale ocupă cea mai mare parte a cutiei craniene, sunt situate în etajul anterior și mijlociu al bazei craniului, pe cortul cerebelului, care le separă de fosa posterioară și sunt acoperite de meningele cerebral.

Fața superolaterală, convexă, a emisferelor cerebrale vine în raport cu bolta cranianã.

Fața inferioară a emisferelor cerebrale se localizează pe endobază.

Emisferele cerebrale sunt separate printr-un șanț profund cu orientare sagitală, scizura interemisferică (*fissura longitudinalis cerebri*), în care se angajează coasa creierului (*falx cerebri*), cel mai mare sept meningeal. Coasa creierului se întinde de la *crista galli* până la protuberanța occipitală internă și prezintă o margine superioară, concavă caudal, în care se dispune sinusul sagital superior, și o margine inferioară, concavă caudal, care ajunge până la corpul calos și conține sinusul sagital inferior.

Extremitatea anterioară și posterioară a fisurii interemisferice coboară până pe fața bazală, în timp ce porțiunea intermediară este întreruptă de corpul calos. Mezencefalul trecând prin gaura ovală a lui Pacchioni stabilește continuitatea emisferelor cu blocul pontobulbocerebelos din fosa posterioară. Pe fața bazală, între extremitățile fisurii interemisferice se interpun formațiunile planșeului diencefalic și extremitatea anterosuperioară a mezencefalului [4-6].

9.4. Morfologia externă

9.4.1. *Generalități*

Emisferele cerebrale au formă ovoidală, prismatic triunghiulară. Fiecare emisfer cerebral prezintă pentru descriere trei fețe (superolaterală, medială și inferioară), trei margini (superomedială, inferomedială și inferolaterală) și trei poli (frontal, temporal și occipital) (figura 9.2).

Pe suprafața emisferelor se descriu o serie de șanțuri, care, după momentul apariției și adâncime, formează trei categorii:

- șanțuri primare (apar primele în cursul vieții fetale) – împart emisferele în lobi: șanțul central, șanțul lateral, șanțul parietooccipital;
- șanțuri secundare – delimitează girusurile sau circumvoluțiile;
- șanțuri terțiare – împart girusurile în porțiuni mai mici [7].

Scizura Sylvius (*sulcus lateralis*, șanțul lateral) are originea pe fața inferioară a emiferelor, înconjoară marginea inferioară a feței externe, îndreptându-se oblic în sus și înapoi pe fața externă. Se termină pe fața externă fie printr-o scurtă bifurcație, fie printr-un segment recurbat cranial. Segmentul situat pe fața inferioară este profund și prezintă în profunzime un pliu de trecere între lobul frontal și cel temporal, *pliul falciform*. Segmentul de pe fața laterală este profund și conține lobul insula (*insula lui Reil*).

Scizura Rolando (*sulcus centralis*, șanțul central) are originea pe fața internă, imediat deasupra scizurii calosomarginale, depășește marginea superioară a emisferelor, coboară oblic și înainte pe fața superolaterală și se termină puțin deasupra scizurii lui Sylvius. Pe

Scanned with OKEN Scanner

faţa externă descrie o curbură convexă anterior, o curbură convexă posterior şi o a treia curbură, convexă anterior. Aceste trei curburi corespund girusurilor frontal 1, frontal 2 şi frontal 3.

Scizura parietooccipitală (*sulcus parieto-occipitalis*) are originea pe marginea superioară la 5 cm anterior de polul posterior şi se orientează caudal şi cranial pe feţele superolaterală şi medială ale celor două emisfere cerebrale.

Scizura calosomarginală sau subfrontală, situată doar pe faţa medială a emisferelor cerebrale, are originea sub genunchiul corpului calos şi se dispune la distanţă egală de acestea, de marginea superioară a emisferelor, pentru ca puţin anterior de extremitatea posterioară a corpului calos să se inflecteze cranial pentru a se termina pe marginea superioară a emisferelor cerebrale. În punctul în care scizura calosomarginală se inflectează, aceasta se continuă cu şanţul subparietal.

Scizura calcarină se dispune orizontal între polul occipital şi extremitatea posterioară a girusului corpului calos, unde se uneşte cu scizura parietooccipitală. Datorită profunzimii sale, scizura calcarină realizează o proeminenţă în cavitatea cornului posterior al ventriculului lateral numită *calcar avis* [8-9].

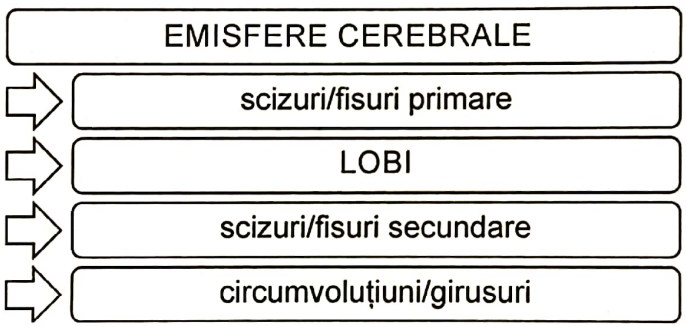

Figura 9.1. Morfologia externă a emisferelor cerebrale

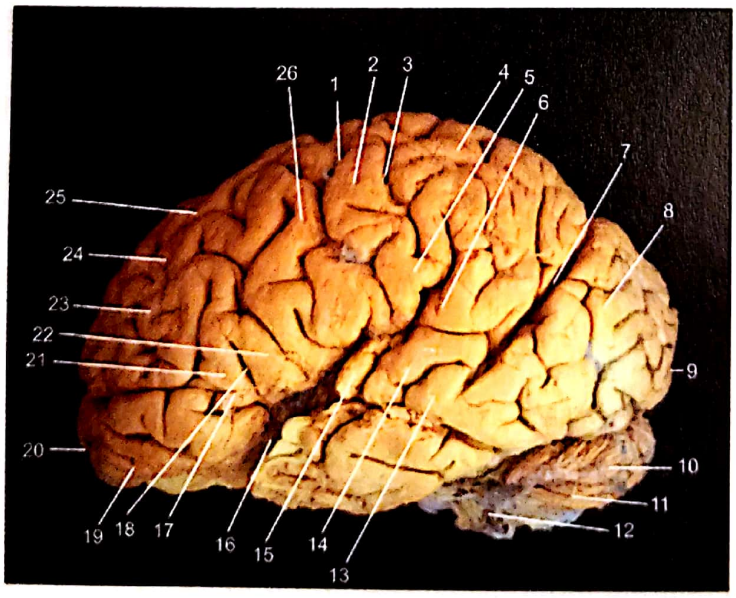

1 - şanţ central
2 - girus postcentral
3 - şanţ postcentral
4 - girus parietal superior
5 - girus supramarginal
6 - girus angular
7 - fisură parietooccipitală
8 - lob occipital (circumvoluţii laterale)
9 - pol occipital
10 - emisfer cerebelos (lob posterior)
11 - fisură orizontală
12 - flocullus
13 - girus temporal inferior
14 - girus temporal mijlociu
15 - girus temporal superior
16 - şanţ lateral
17 - ram orizontal
18 - ram vertical
19 - giri orbitali
20 - pol frontal
21 - parstriangularis
22 - pars opercularis
23 - girus frontal inferior
24 - girus frontal mijlociu
25 - girus frontal superior
26 - girus precentral

Figura 9.2. Morfologia externă a emisferelor cerebrale – faţa laterală
(Colecţia Institutului de Anatomie, UMF Iaşi)

Scanned with OKEN Scanner

9.4.2. *Lobul frontal*

- *Situație* – în partea anterioară a emisferului cerebral.
- *Morfologie externă*:
  - *fața superolaterală* a lobului frontal separată de:
    - lobul temporal prin șanțul lateral;
    - lobul parietal prin șanțul central;
    - fața medială prin marginea superioară;
  - prezintă două șanțuri: șanțul precentral (paralel cu șanțul central) și șanțul frontal superior (orizontal), care delimitează *girusul precentral*, *girusul frontal superior*, *girusul frontal mijlociu* și *girusul frontal inferior*, împărțit de ramurile anterioară, ascendentă și posterioară ale șanțului lateral în trei porțiuni:
    - partea orbitală (*pars orbitalis*) – situată caudal de ramura anterioară;
    - partea triunghiulară (*pars triangularis*) – situată între ramurile anterioară și ascendentă;
    - partea operculară (operculul frontal; *pars opercularis*) – care ajunge la girusul precentral; operculul asociază cortex temporal, frontal și parietal și este vizibil în emisferul dominant (tradițional, emisferul drept, la stângaci) și conține aria Broca, importantă în articularea vorbirii; regiunile operculare parietală și temporală asociate cortexului insular opercular frontal au funcție senzorială;
  - *față medială*;
  - *față orbitală* (face parte din fața inferioară a emisferului);
  - extremitatea anterioară formează polul frontal [10].

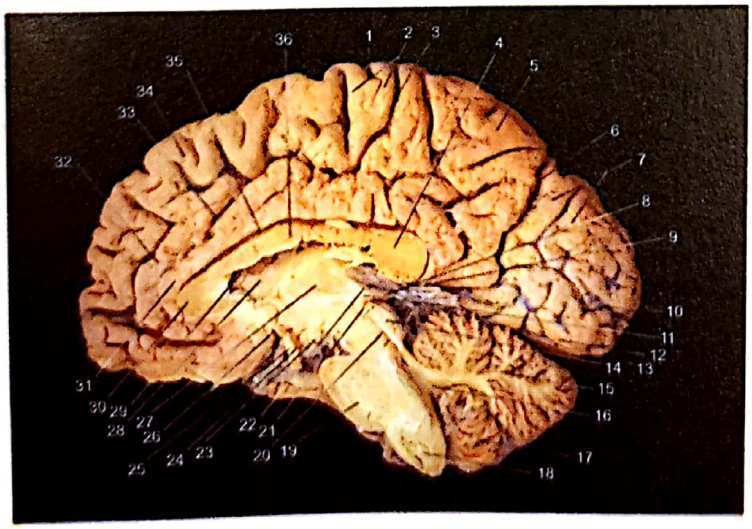

1 - șanț central
2 - lobul paracentral
3 - ram marginal (șanțul cingular)
4 - corp calos (splenium)
5 - precuneus
6 - șanț parietooccipital
7 - cuneus
8 - glandă epifză
9 - girus pericalos
10 - scizură calcarină
11 - reces pineal ventricul III
12 - girus temporooccipital medial (lingual)
13 - pol occipital
14 - lamă tectală
15 - vermis
16 - ventricul IV
17 - tonsilă cerebeloasă
18 - bulb
19 - punte
20 - apeduct mezencefalic (Sylvius)
21 - comisură albă posterioară
22 - comisură habenulară
23 - corpi mamilari
24 - reces infundibular
25 - chiasmă optică
26 - lamina terminalis
27 - talamus
28 - ventricul III
29 - foramen Monro
30 - genunchi corp calos
31 - girus cinguli
32 - girus pericalos
33 - șanț cingular
34 - girus frontal superior
35 - șanț corp calos
36 - corp calos

Figura 9.3. Morfologia externă a emisferelor cerebrale – fața medială (Colecția Institutului de Anatomie, UMF Iași)

Scanned with OKEN Scanner

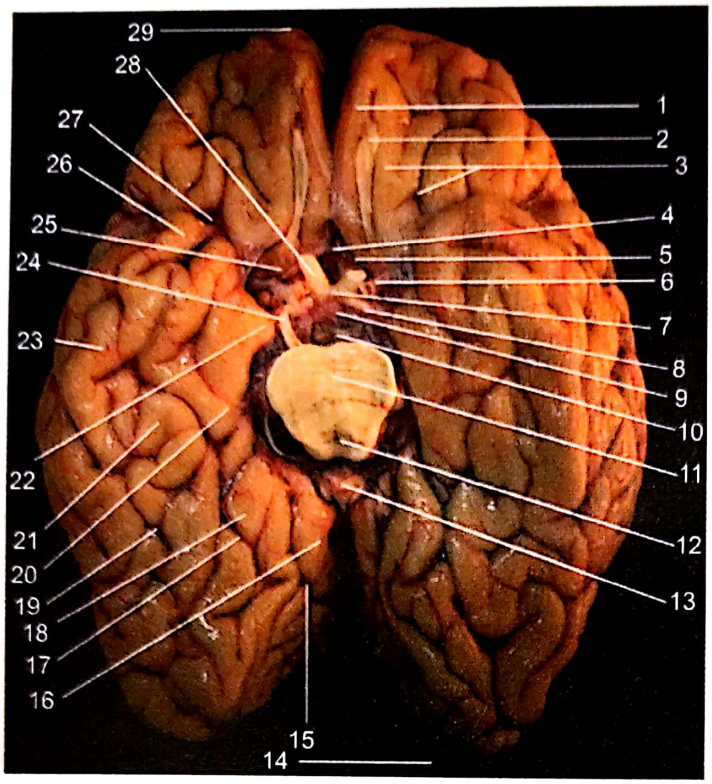

1 - girus rectus
2 - bulb olfactiv în şanţ olfactiv
3 - giri şi şanţuri orbitare
4 - a. comunicantă anterioară
5 - a. cerebrală anterioară
6 - a. carotidă internă
7 - chiasmă optică
8 - tract optic
9 - glandă hipofiză
10 - corpi mamilari
11 - punte (cranial)
12 - apeduct mezencefalic (Sylvius)
13 - corp calos (splenius)
14 - pol occipital
15 - scizură calcarină
16 - girus cinguli
17 - şanţ colateral
18 - girus occipitotemporal medial
19 - şanţ occipitotemporal
20 - girus parahipocampic
21 - girus occipitotemporal lateral
22 - uncus
23 - girus temporal inferior
24 - n. III
25 - spaţiul perforat anterior
26 - pol temporal
27 - şanţul lateral
28 - n. optic
29 - pol frontal

Figura 9.4. Morfologia externă a emisferelor cerebrale – fața inferioară (Colecția Institutului de Anatomie, UMF Iași)

Tabelul 9.2. Giraţia lobului frontal

faţa superolaterală	faţa medială	faţa inferioară
• girus frontal ascendent (precentral) • girus frontal superior • girus frontal median • girus frontal inferior • pars orbitalis • pars triunghiularis • pars opercularis (centru Broca)	• girus frontal intern • lobul paracentral	• girus orbital lateral • girus orbital medial (cuprinde şi girus recti) • girus orbital intermediar (parte anterioară şi posterioară)

9.4.3. *Lobul temporal*

- *Situaţie*:
  - inferior de şanţul central;
  - separat de lobul occipital printr-o linie arbitrară, ce porneşte de la incizura preoccipitală orientată spre şanţul parietooccipital;
  - separat de lobul parietal prin şanţul lateral (în jumătatea anterioară) şi prin intermediul liniei arbitrare (pentru jumătatea posterioară).

Scanned with OKEN Scanner

- *Morfologie externă*:
  - extremitatea anterioară, rotunjită, formează polul temporal;
  - faţa laterală prezintă:
    - şanţ temporal superior, paralel cu şanţul lateral, delimitează împreună cu şanţul lateral *girusul temporal superior*;
    - faţa superioară a girusului temporal superior este împărţită în două *girusuri transverse*, *anterior* şi *posterior*, care se îndreaptă anterior şi medial în fosa laterală, până în şanţul care înconjoară insula;
    - şanţul temporal inferior delimitează cu şanţul temporal superior *girusul temporal mijlociu*;
    - inferior se află *girusul temporal inferior*;
  - porţiunea lobului temporal aflată superior de fosa laterală a creierului formează operculul temporal [11].

Tabelul 9.3. Giraţia lobului temporal

faţa superolaterală	faţa inferioară
• girus temporal superior • girus temporal mijlociu • girus temporal inferior	• girus temporooccipital (lobul fuziform)

9.4.4. *Lobul insula*

- Reprezintă o porţiune a cortexului cerebral.
- *Situaţie* – în fosa laterală a creierului, acoperită de operculi frontal, frontoparietal şi temporal; delimitată de restul scoarţei cerebrale printr-un şanţ circular, întrerupt de *limen insulae*, o prelungire pe care insula o trimite către substanţa perforată anterioară.
- *Morfologie externă*: insula este divizată de un şanţ central în două porţiuni:
  - anterioară – zonă mai întinsă, străbătută de două-trei şanţuri, ce o împart în trei-patru girusuri;
  - posterioară – zonă mai mică ce reprezintă girusul lung [12].

Tabelul 9.4. Giraţia lobului insula

grup anterior (*giri recti*)	grup posterior (*giri longhi*)
• prima circumvoluţie anterioară • a doua circumvoluţie mijlocie • a treia circumvoluţie posterioară • *girus ambiens* (*limen insulae*)	• a patra circumvoluţie • a cincea circumvoluţie

Scanned with OKEN Scanner

9.4.5. *Lobul parietal*

- *Situaţie*:
  - posterior de lobul frontal, de care este separat prin şanţul central Rolando;
  - superior de lobul temporal, de care este separat prin şanţul lateral Sylvius;
  - anterior de lobul occipital, de care este separat printr-o linie imaginară, cu originea la extremitatea posterioară a şanţului lateral; se uneşte cu şanţul parietooccipital.
- *Morfologie externă*:
  - şanţ postcentral – paralel cu şanţul central;
  - şanţul intraparietal – cu originea la mijlocul şanţului postcentral, se orientează posteroinferior.

Aceste două şanţuri delimitează următoarele girusuri:

- *lobulul* (*girusul*) *postcentral* – situat între şanţul central (anterior) şi şanţul postcentral;
- *lobulul* (*girusul*) *parietal superior* – situat superior de şanţul intraparietal; porţiunea sa posterioară participă la formarea arcului parietooccipital;
- *lobulul* (*girusul*) *parietal inferior* – prezintă porţiune posterioară divizată în trei părţi:
  - anterioară – se continuă cu girusul temporal superior prin girusul supramarginal;
  - mijlocie – se continuă cu girusul temporal mijlociu prin girusul angular;
  - posterioară – înconjoară extremitatea ascendentă a girusului temporal inferior, continuându-se cu lobul occipital [13].

Tabelul 9.5. Giraţia lobului parietal

faţa superolaterală	faţa medială
• girus postcentral • girus parietal superior • girus parietal inferior • parte anterioară (girus supramarginal) • parte intermediară (girus angular) • parte posterioară (girus preoccipital)	• lob cvadrilater (*precuneus*)

9.4.6. *Lobul occipital*

- *Situaţie* – separat de lobii parietal şi temporal prin şanţul parietooccipital şi o linie imaginară, ce uneşte incizura preoccipitală cu şanţul parietooccipital.
- *Morfologie externă*:
  - pol occipital – extremitatea posterioară a lobului occipital;
  - faţa superolaterală – prezintă şanţuri dificil de sistematizat; se identifică o linie imaginară care conectează incizura preoccipitală cu şanţul parietooccipital; prezintă girus occipital superior, mijlociu şi inferior;
  - faţa medială – prezintă în partea inferioară cea mai mare formaţiune comisurală – corpul calos, înconjurat pe toată circumferinţa de şanţul corpului calos, prin care este despărţit de restul feţei mediale a emisferului ipsilateral [14]; prezintă lobul cuneus;

Scanned with OKEN Scanner

- faţa inferioară – prezintă girusul occipital lateral, girusul occipitotemporal, girusul parahipocampic şi lobul lingual.

Tabelul 9.6. Giraţia lobului occipital

faţa superolaterală	faţa medială	faţa inferioară
• girus occipital superior • girus occipital mijlociu • girus occipital inferior	• *cuneus*	• girus lateral • girus occipitotemporal • girus parahipocampic • lobul lingual

9.5. Morfologia internă

Emisferele cerebrale sunt formate din substanţă cenuşie (*substantia grisea*), dispusă la exterior sub formă de cortex cerebral, iar la interior sub formă de nuclei bazali, şi substanţă albă (*sustantia alba*), dispusă la interior (figura 9.5).

9.5.1. *Substanţa albă a emisferelor cerebrale*

Substanţa albă a emisferelor cerebrale se află infracortical şi este formată din fibre nervoase, celule neuronale şi vase sanguine.

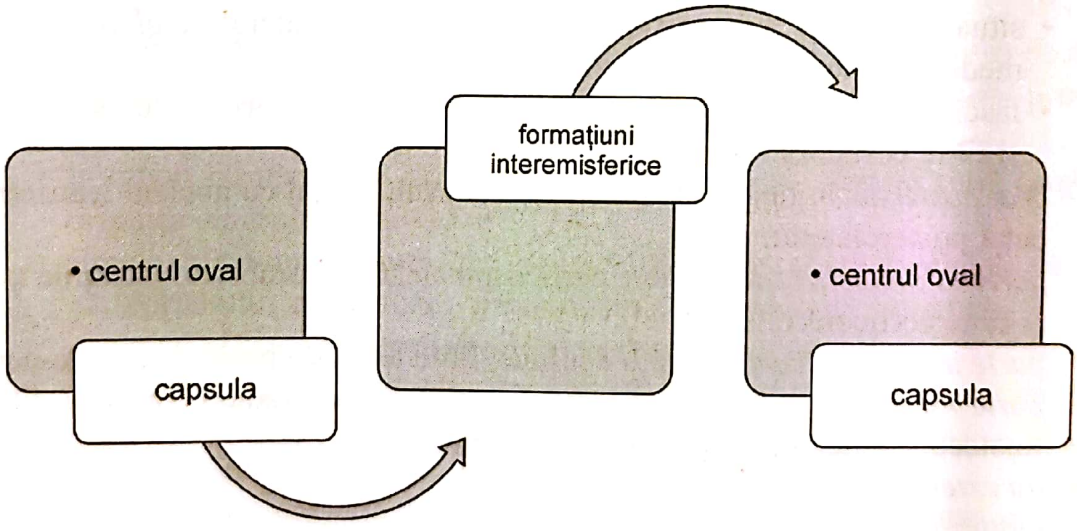

Figura 9.5. Organizarea substanţei albe telencefalice

Fibrele nervoase ale substanţei albe emisferice sunt de trei tipuri:

- *fibre interemisferice de asociaţie* care unesc diferite părţi ale aceleiaşi emisfere;
  - scurte, cu originea din proximitatea cortexului, conectează girusuri vecine;
  - lungi, asociate în fascicule care unesc teritorii corticale aparţinând diferiţilor lobi:
    - fasciculul uncinat conectează lobul frontal de lobul temporal;
    - cingulumul conectează lobii frontal de parietal şi girusul parahipocampic şi de girusurile temporal superior; formează substanţa albă a lobului limbic;

Scanned with OKEN Scanner

– fasciculul longitudinal superior (arcuat) conectează lobii frontal, occipital, parietal și temporal;
– fasciculul longitudinal inferior conectează lobul occipital de lobul temporal;

- *fibre comisurale* care conectează regiuni corespondente de la ambele emisfere;
- *fibre de proiecție*:
  - *fibre corticofuge*: corticotalamice, corticostriate, corticomezencefalice, corticopontine, corticobulbare, corticospinale;
  - *fibre corticopete*: radiații optice, radiații acustice, radiații talamice.

Formațiuni intraemisferice de substanță albă (capsula internă, capsula externă, capsula extremă):

- *capsula internă*:
  - *situație:*
    – medial – talamus și nucleul caudat;
    – lateral – nucleul lentiform;
  - *fascicule*:
    – corticopete cu origine talamică și proiecție corticală telencefalică;
    – corticofuge cu origine corticotelencefalică și proiecție în trunchiul cerebral și măduva spinării;
  - *morfologie*:
    – *braț anterior*:
      • situație: între capul nucleului caudat dispus medial și nucleul lentiform dispus lateral; orientat oblic anterior și lateral;
      • fascicule: radiații talamice anterioare, frontopontine și frontohipotalamice;
      • *fundus striati* – lamă de substanță cenușie;
    – *genu*:
      • situație: între brațul anterior și genunchi; limitat lateral de *globus pallidus* și medial de unghiul dintre nucleul caudat și talamus;
      • fascicule: căi corticonucleare de la nucleii oculomotori, nucleii somatomotori și fibre corticoreticulate;
    – *braț posterior* în raport anterior cu talamusul, lateral cu nucleul lentiform; orientat posterolateral;
    – *parte talamolenticulară:* fibre corticospinale, corticorubrice, radiațiile talamice și fibre corticotectale;
    – *parte infralenticulară*: radiații acustice, fibre temporo-parieto-occipito-pontine;
    – *parte retrolenticulară*: radiații talamice posterioare, radiații acustice, fibre corticotectale externe, fibre corticotegmentare;
- *capsula externă*:
  - *situație*:
    – medial – putamen;
    – lateral – claustrum;
  - *fascicule corticotegmentale* cu origine în cortexul frontal, temporal, parietal anterior și insular, și proiecție în calota mezencefalică cu releu în putamen și nc. lentiform;
- *capsula extremă*:
  - *situație și raporturi*:
    – medial – claustrum;
    – lateral – cortexul lobului insula;
  - *fascicule de asociație* între cortexul frontal, parietal, temporal și insular.

Scanned with OKEN Scanner

Formaţiuni interemisferice (corp calos, fornix, *septum pellucidum*, comisura anterioară):

- *corp calos*:
  - *funcţie*: conectează regiuni corespondente ale celor două emisfere, cu excepţia lobilor temporali, uniţi prin comisura anterioară; fibrele caloase care unesc polii frontali formează forceps anterior (*forceps minor*); fibrele caloase ce unesc polii occipitali formează forcepsul posterior (*forceps major*);
  - *morfologie externă*:
    - aspect de arc turtit craniocaudal, prezentând *rostrum*, genunchi, corp şi coadă;
    - *genunchi*:
      - extremitate anterioară, curbată caudal; se termină cu o porţiune ascuţită numită rostrul (*rostrum*), care se continuă inferior cu lama terminală;
      - fibrele genunchiului formează *forceps minor* cu originea în celulele mari piramidale ale cortexului orbitar anterior al lobului frontal şi proiecţia în cortexul controlateral al porţiunii anterioare şi orbitare a lobului frontal;
      - rol: important, puţin elucidat;
      - leziuni: incoordonare cognitivă, modificări caracteriale, aprazie motorie;
    - *trunchi*:
      - *situaţie*: intermediară, prezentând parte liberă – mediană, vizibilă şi parte laterală, spre centrul oval;
      - *morfologie*:
        - *faţă superioară*: raport cu stria transversală, stria longitudinal medială (Lancisi), stria longitudinală laterală (*taenia tectae*), *indusium griseum*;
        - *faţă inferioară*: în raport anterior cu *septum pellucidum* şi posterior cu fornixul;
    - *splenius*:
      - extremitatea posterioară, voluminoasă, care acoperă extremitatea posterioară a talamusului, epifiza şi tectul mezencefalic, de care este separat prin stâlpii (pilierii) fomixului (*crus fornicis*) şi girusul fasciolar;
      - în raport cu marginea liberă a cortului cerebelului, marea vână cerebrală şi originea sinusului venos drept;
      - fibrele spleniumului formează *forceps major* cu originea în celulele piramidale ale cortexului omolateral, girusul temporal median, cingulum şi cortexul occipital şi temporal ipsilateral; proiecţia se face în cortexul controlateral al girusului temporal mijlociu, cingulum şi cortexul temporal şi occipital.
- *fornix*:
  - *morfologie externă*:
    - *corp*: porţiunea centrală de formă triunghiulară cu vârful orientat anterior prezintă pentru descriere:
      - *faţa superioară*: care aderă la partea posterioară a corpului calos, pe linia mediană dă inserţie septului *pellucidum*, iar lateral de sept formează planşeul corpului ventriculului lateral;
      - *faţa inferioară*: raport cu vălul coroidian superior şi membrana tectoria a ventriculului III, iar lateral, raport cu faţa dorsală a talamusului;
      - *margine laterală*: flancată de plexurile coroide laterale;
      - *baza*: aderentă de faţa inferioară a corpului calos;
      - *vârful*: corespunde divergenţei pilierilor anteriori;

Scanned with OKEN Scanner

– *braţe* (*pilieri*);
  • anterior se continuă cu corpul, se depărtează sub forma unui unghi ascuţit, înconjoară polul anterior al talamusului, orificiul Monro, trec de marginea anterioară a ventriculului III, posterior de comisura anterioară, traversează hipotalamusul şi se termină în corpii mamilari;
  • posterior continuă corpul fornical posterolateral, se inflectează în jurul polului posterior al pulvinarului, se orientează caudal şi inferior şi pătrund în cornul temporal al ventriculului lateral unde se continuă cu fimbria şi hipocampul;

- *morfologie internă*:
  – *fibre transversale* cu originea în neuronii piramidali ai cortexului hipocampic ipsilateral, decusează, formează *psalterium* şi *comisura interammonică* şi se proiectează în cortexul hipocampic controlateral;
  – *fibre longitudinale* cu originea în neuronii piramidali ai cortexului hipocampic şi circumvoluţia hipocampică, se înrulează pe faţa superioară a nucleului talamic şi se termină în corpii mamilari omolaterali;
  – *fascicul olfactiv al hipocampului* (*Zuckerkandl*) cu originea în cortexul hipocampic, străbat coloanele fornixului, trec prin *septum pellucidum*, anterior de comisura anterioară străbat substanţa perforată anteriarp şi se continuă prin bandeleta diagonală, terminându-se în circumvoluţiile hipocampice;
- *funcţie*: face parte din fasciculele de asociaţie ale sistemului limbic, intervine în comportamentul instinctivo-emoţional, în memorizare;
- lezarea fornixului: amnezie de fixare a informaţiilor recente;

• *septum pellucidum*:
- *definiţie:* lamă dispusă sagital între coarnele frontale ale ventriculilor laterali;
- *morfologie externă*:
  – două feţe laterale orientate spre ventriculii laterali;
  – margine superioară convexă, care aderă la corpul calos;
  – margine inferioară concavă, care se inserează pe corpul fornixului;
- *morfologie internă*:
  – două foiţe de substanţă cenuşie ce conţin nucleii septului, care sunt acolate şi delimitează *cavum vergae*;
  – substanţă albă (pedunculii septului) dublează intern foiţele de substanţă cenuşie: conectează *taenia thalami* cu nucleii talamici şi se proiectează prin substanţa anterioară şi habenula, formând stria medulară;

• *comisura albă anterioară*:
- partea anterioară (olfactivă) – realizează conexiuni comisurale între nucleii olfactivi anteriori şi bulbii olfactivi ai celor două emisfere cerebrale;
- partea posterioară conectează girusurile temporale mijlocii şi inferioare;

• *comisuri albe mici* (*transdiencefalice*):
- în plan inferior, dispuse la nivelul planşeului ventriculului III (comisura Guden, comisura Meynert şi comisura Forel);
- în plan superior, aproape de plafonul ventriculului III (comisura albă posterioară, comisura habenulară, comisura intertalamică şi comisura albă anterioară).

Scanned with OKEN Scanner

9.5.2. *Substanța cenușie a emisferelor cerebrale*

Scoarţa cerebrală este reprezentată de substanţă cenuşie, corespunde feţei superolaterale a emisferelor cerebrale, pătrunzând în toate şanţurile şi fisurile existente, având o grosime de 2-3 mm. Scoarţa cerebrală este alcătuită din celule şi fibre nervoase amielinice, şi prezintă filogenetic două zone: alocortexul şi izocortexul [15]:

- *alocortexul* – se întinde de la nivelul girusului dinţat, hipocampului şi sistemului limbic, acoperă girusurile feţei inferomediale, intrând în alcătuirea sistemului limbic. Alocortexul este heterogen, tristratificat şi prezintă de la exterior la interior: strat molecular, strat granular (receptor) şi strat piramidal (efector):
  - *arhipallium* – teritoriu bistratificat cu celule piramidale (hipocamp ventral) şi granulare (girus dentat);
  - *paleopallium* – dispoziţie neomogenă a variatelor tipuri celulare, fără stratificare individualizată;
- *izocortexul*, structură omogenă, care alcătuieşte *neopallium*, şi prezintă (tabelul 9.7):
  - *mezocortex* alcătuit preponderent din neuroni piramidali dispuşi în şase straturi care se întind la nivelul girusului cingulat, girusului parahipocampic, la nivelul lobului piriform;
  - *ectocortex*, majoritar format din neuroni şi fibre nervoase amielinice; neuronii ce intră în alcătuirea ectocortexului pot fi împărţiţi în cinci clase:
    - *celule orizontale a lui Cajal* – neuroni de mici dimensiuni, 4-6 microni, ce au dispoziţie orizontală; localizaţi la nivelul primului strat al scoarţei – stratul molecular;
    - *celule granulare sau stelate* – neuroni poligonali ce au dimensiuni cuprinse între 4 şi 8 microni, putând fi identificaţi în toate straturile scoarţei, preponderent la nivelul straturilor granulare II şi IV;
    - *celule piramidale* – la nivelul straturilor III şi V;
    - *celule fuziforme* – frecvent la nivelul stratului VI; axonul acestor celule pleacă de la nivelul scoarţei cerebrale şi ajunge la nivelul substanţei albe;
    - *celule Martinotti* – dendritele ajung în profunzimea scoarţei [16] (tabelul 9.8).

Tabelul 9.7. Tipologia neuronală a cortexului telencefalic

Celule corticofuge	Celule piramidale Celule polimorfe Celule granulare
Celule corticopete	Celule fuziforme Celule Marinotti Celule orizontale Celule marginale Retzius Celule Golgi tip 2

Scanned with OKEN Scanner

Tabelul 9.8. Citoarhitectonica izocorticală

1	*Stratul lexiform sau molecular*
2	*Stratul granular extern (celule piramidale)*
3	*Stratul de celule piramidale mari*
4	*Stratul granular intern*
5	*Stratul celulelor Betz (piramidale mari)*
6	*Stratul celulelor polimorfe (fuziforme)*

9.6. Funcția

Filogenetic, emisferele cerebrale constituie cea mai nouă porțiune a creierului și dețin un rol important în coordonarea nervoasă. Dezvoltarea emisferelor cerebrale umane se datorează, pe de o parte, particularităților anatomofiziologice ale creierului strămoșilor omului (maimuțele antropomorfe), iar pe de altă parte apariției stațiunii bipede, influenței muncii și limbajului. Față de emisferele cerebrale ale antropoidelor, cele umane sunt relativ mai mari, cu circumvoluții mai numeroase, cu câmpuri de asociație și de integrare mai întinse, corespunzător noilor funcțiuni ale scoarței cerebrale [17-18].

Funcțiile lobilor sunt distincte, la fel ca și girusurile componente.

Lobul frontal intervine în controlul comportamentelor de la acțiune, cogniție și emoție. Girusul precentral conține cortexul motor primar care participă în controlul acțiunilor mecanice din cadrul diferitelor comportamente motorii de tipul direcția mișcării și rapiditatea efectuării unei acțiuni motorii. Proiecțiile neuronilor cu originea în cortexul motor primar se termină în măduva spinării. Girusurile frontal superior, mijlociu și inferior formează majoritatea cortexului frontal. Ariile premotorii intervin în deciziile motorii și în planificarea mișcărilor și sunt adiacente cortexului motor primar. Girusul frontal inferior din emisferul stâng conține la majoritatea populației umane aria lui Broca, esențială în articularea vorbirii. O parte din cortexul frontal conține cortexul de asociație.

Cortexul de asociație aparține tuturor lobilor emisferici și intervine în procesele complexe senzoriale și în modularea funcțiilor cerebrale înalte, incluzând emoțiile, organizarea comportamentală, limbajul, gândirea și memoriile.

Cortexul de asociație frontal este format din mai multe arii distincte după cum menționăm: cortexul de asociație prefrontal (gândire, cogniție, emoție) și *girus cinguli* din lobul frontal medial și girusul orbital (emoție).

Afectarea structurilor asociative frontale caracterizează disfuncții psihiatrice cu modificarea proceselor cognitive precum schizofrenie sau tulburări de comportament de tipul depresiei.

Cortexul de la nivelul feței inferioare a lobului frontal este o formă primitivă de cortex, alcătuit din neuroni care utilizează ca mediator chimic acetilcolina și reglează excitabilitatea corticală. Deși la nivelul acestei suprafețe se identifică bulbul olfactiv, conexiunile corticale de pe fața ventrală a lobului frontal sunt predominant cu lobul temporal.

Funcțional, cortexul prefrontal medial este important în asocierea audiovizuală. În ansamblu, cortexul prefrontal este implicat funcțional și în aprecierea și înțelegerea

Scanned with OKEN Scanner

expresiilor emoţionale normale şi abilitatea de planificare a acţiunilor succesive. Ambele emisfere contribuie la realizarea acesor funcţii.

Lobul parietal mediază percepţiile tactilă, dureroasă şi orientarea membrelor în spaţiu. Funcţiile sunt realizate de cortexul somatosenzitiv localizat în girusul postcentral. Segmentele corticale restante din lobul parietal sunt reprezentate de lobulii parietali superior şi inferior, separaţi prin şanţul intraparietal. Lobulul parietal superior conţine arii somatosenzitive hiperspecializate în procesarea înaltă a informaţiei somatosenzitive şi alte arii senzoriale care conturează imaginea corpului şi mediază interacţiunile cu mediul înconjurător. Leziuni la nivelul acestor părţi ale cortexului parietal în emisferul drept, situsul localizării spaţiale a corpului, pot determina semne neurologice bizare la nivelul hemicorpului controlateral leziunii. Lobulul parietal inferior conţine o arie de asociaţie implicată în integrarea informaţiei senzoriale pentru percepţie şi limbaj, gândire şi raţionament matematic, cogniţie vizuală.

Lobul temporal prezintă în girusul temporal superior cortexul auditiv primar, care este conectat cu ariile corticale adiacente corespunzătoare şanţului lateral şi şanţului temporal superior, intervenind în percepţia şi localizarea sunetelor. Girusul temporal superior stâng este specializat în vorbire. Leziuni ale părţii posterioare a acestui girus în care se află aria Wernicke alterează înţelegerea vorbirii. Girusul temporal mijlociu, în special în cortexul adiacent lobului occipital, este esenţa pentru percepţia mişcărilor vizuale, girusul temporal inferior mediază forma şi culoarea obiectelor privite, cortexul localizat în polul temporal împreună cu porţiunile adiacente ale lobului temporal medial şi ale lobilor frontali medial şi inferior este important în emoţii.

Lobul insular prezintă segmente corticale care intervin în viscerocepţie, echilibru şi senzaţii viscerale.

Lobul occipital prezintă un cortex cu funcţie unică în economia cerebrală, asociată vederii, respectiv cortexul vizual primar localizat pe pereţii şi în profunzimea fisurii calcarine de pe faţa medială a emisferelor cerebrale. Cortexul vizual primar este important în stadiile iniţiale ale procesării vederii, zonele adiacente fiind implicate în procesarea stereotaxică şi în elaborarea mesajelor legate de percepţia culorilor şi a formei obiectelor.

Ariile corticale reprezintă porţiuni de la nivelul emisferelor cerebrale care nu au o delimitare concretă. Sunt determinate pe baza funcţiei pe care o anumită parte din creier o are. Brodman descrie 52 de arii, numerotarea ariilor neavând nicio semnificaţie, deoarece au fost numerotate în ordinea cercetării şi descrierii lor.

Ariile corticale motorii sunt reprezentate de arii ale motricităţii voluntare, arii ale motricităţii automate şi arii supresive.

Ariile motricităţii voluntare sunt aria 4 Brodman, aria 8 Brodman şi aria 19 Brodman.

Din ariile motricităţii automate fac parte ariile corticostriate, ariile corticoneocerebeloase şi ariile supresive.

Ariile corticostriate sunt în număr de două, şi anume ariile 4 şi 6 Brodman.

Ariile neocerebeloase sunt reprezentate de ariile 1, 2, 3, 5, 6a, 6b şi 22 de la nivelul cărora pleacă fasciculele fronto-, temporo- şi parietopontine.

Ariile supresive inhibă motricitatea voluntară. Din aceste arii fac parte ariile 2, 4s, 19 şi 24.

Ariile corticale senzitive se împart în arii ale sensibilităţii generale şi arii senzoriale. Din ariile sensibilităţii generale fac parte ariile 1, 2, 3 şi 5 Brodman.

Ariile senzoriale sunt ariile sensibilităţii auditive, vizuale şi arii ale sensibilităţii gustative şi olfactive.

Scanned with OKEN Scanner

Ariile sensibilității auditive sunt reprezentate de aria 41, 42 și 22 Brodman.

Din ariile sensibilității vizuale fac parte ariile 17, 18 și 19 Brodman din lobul occipital.

Ariile sensibilității gustative și olfactive se găsesc la nivelul girusului parietal ascendent și la nivelul feței interne a lobului frontal. Acestea sunt în releu cu circumvoluția limbică și sunt de două feluri, primare și secundare.

Aceste arii au rol în cunoașterea corpului, în memorie, limbaj, nivel superior de integrare și în predominența unui emisfer.

Emisferele cerebrale nu sunt strict identice morfologic sau/și funcțional. Urmare a acestei afirmații este noțiunea de emisfer dominant, mai ales din punct de vedere funcțional, existând funcții care nu sunt reprezentate în ambele emisfere [19-20].

Emisferul dominant conține centrul limbajului articulat și este implicat în funcțiile de vorbire, scriere, stereognozie, descriere verbală, analiză matematică. Emisferul nondominant răspunde de stereognozie, construcțiile spațiale (geometrie), ideație, muzică, poezie, sinteză temporală [21].

Tabelul 9.9. Ariile Brodmann

Aria	*Arii funcționale*	*Locație*	*Funcție*
1, 2, 3	Cortex somatosenzitiv primar Cortex somatosenzitiv secundar	Girus postcentral	Tactilă proprioceptivă
4	Cortex motor primar	Girus precentral	Controlul mișcărilor voluntare
5	Cortex somato-senzitiv Arii de asociație parietal posterior	Lobul parietal superior	Stereognozie
6	Cortex motor suplimentar	Girus precentral și cortex rostral adiacent	Planificarea mișcărilor membrelor și a globilor oculari
7	Arie de asociație parietală posterioară	Lobul parietal superior	Vizuomotor, percepție spațială
8	Câmp vizual frontal	Girus frontal superior și mijlociu, lob frontal medial	Mișcarea sacadată a ochilor
9, 10, 11, 12	Cortex de asociație prefrontal, câmp vizual frontal	Girus frontal superior și mijlociu, lob frontal medial	Gândire, cogniție, planificarea mișcărilor
17	Cortex vizual primar	Marginile fisurii calcarine	Vedere
18	Cortex vizual secundar	Girusuri occipitale medial și lateral	Vedere, stereotaxie
19	Cortex vizual de asociație, arie vizuală temporală mijlocie	Girusuri occipitale medial și lateral	Vedere, culoare, mișcare, profunzime
20	Arie vizuală inferotemporală	Girus temporal inferior	Formă
21	Arie vizuală inferotemporală	Girus temporal mijlociu	Formă
22	Cortex asociativ auditiv	Girus temporal superior	Auz, vorbire
23, 24, 25, 26, 27	Cortex asociativ limbic	Girus cinguli, aria subcaloasă, aria retrosplenică, girus parahipocampic	Emoție, învățare, memorare
28	Cortex olfactiv primar, cortex asociativ limbic	Girus parahipocampic	Miros, emoție, învățare, memorare

Scanned with OKEN Scanner

29, 30, 31, 32, 33	Cortex asociativ limbic	Girus cinguli, arie retrosplenică	Emoţii
34, 35, 36	Cortex asociativ limbic, cortex olfactiv primar	Girus parahipocampic	Miros, emoţie
37	Cortex asociativ parieto-temporo-occipital, aria vizuală temporală mijlocie	Girus temporal mijlociu şi inferior, la joncţiunea cu lobii temporal şi occipital	Percepţie. Vedere, citit, vorbire
38	Cortex olfactiv primar, cortex asociativ limbic	Pol temporal	Miros, emoţii, personalitate
39	Cortex asociativ parieto-temporo-occipital	Lobul parietal inferior (girus angular)	Percepţie, vedere, citit, vorbire
40	Cortex asociativ parieto-temporo-occipital	Lobul parietal inferior (girus supramarginal)	Percepţie, vedere, citit, vorbire
41	Cortex auditiv primar	Girus Heschl şi girus temporal superior	Auz
42	Cortex auditiv secundar	Girus Heschl şi girus temporal superior	Auz
43	Cortex gustativ	Cortex insular (operculum frontoparietal)	Gust
44	Aria Broca, cortex premotor lateral	Girus frontal inferior (operculum frontal)	Vorbire, planificarea mişcărilor
45	Cortex asociativ prefrontal	Girus frontal inferior (operculum frontal)	Gândire, cogniţie, planificarea comportamentului
46	Cortex asociativ prefrontal	Girus frontal mijlociu	Gândire, cogniţie, planificarea comportamentului, mişcarea globilor oculari
47	Cortex asociativ prefrontal	Girus frontal inferior (operculum frontal)	Gândire, cogniţie, planificarea comportamentului

9.7. Vascularizaţia

9.7.1. *Vascularizaţia arterială*

Vascularizaţia arterială a emisferelor cerebrale este asigurată prin intermediul arterelor carotide interne (*arteria carotis interna*) dreaptă şi stângă şi arterelor vertebrale (*arteria vertebralis*) dreaptă şi stângă. Arterele vertebrale se orientează posterior şi superior, se anastomozează şi formează trunchiul bazilar (*arteria basilaris*). Trunchiul bazilar şi arterele carotide interne se anastomozează la baza creierului, formând cercul arterial al lui Willis, din care au originea trei artere principale: artera cerebrală anterioară (*arteria cerebri anterior*), artera cerebrală mijlocie (*arteria cerebri media*) şi artera cerebrală posterioară (*arteria cerebri posterior*), care garantează un aport sanguin constant şi adecvat [22].

Scanned with OKEN Scanner

Arterele carotide interne suplează arterele cerebrale anterioară și mijlocie.

Arterele vertebrale suplează artera cerebrală posterioară.

Artera cerebrală anterioară vascularizează partea anteromedială a fiecărei emisfere cerebrale, inclusiv zonele implicate în controlul motor al membrului inferior controlateral și funcțiile cognitive superioare.

Artera cerebrală mijlocie vascularizează suprafețele laterale ale fiecărei emisfere cerebrale, inclusiv ariile somatosenzitive ale membrelor superioare controlaterale și a structurilor faciale, aria Broca, Wernicke din emisferul dominant și emisfera nondominantă, ariile somestezice și motorii primare din girusul precentral și postcentral.

Artera cerebrală posterioară vascularizează lobul occipital și porțiunea inferioară a lobului temporal, inclusiv aria vizuală primară și zonele de asociație vizuală [23].

Scoarța cerebrală prezintă o teritorializare vasculară în raport cu aria de distribuție a fiecărei artere cerebrale.

9.7.2. *Vascularizația venoasă*

Vascularizația venoasă a emisferelor cerebrale este realizată printr-o rețea complexă de vene superficiale și profunde care drenează în sinusuri venoase (*sinus durae matris*), se transportă sângele neoxigenat din creier către inimă.

Venele cerebrale sunt împărțite în două grupuri principale: venele superficiale și venele profunde. Venele superficiale drenează sângele de la cortexul cerebral în sinusurile venoase durale, cum ar fi sinusul sagital superior (*sinus saggitalis superior*), sinusul transvers (*sinus transversus*) și sinusul sigmoid (*sinus sigmoideus*). Venele profunde drenează structurile cerebrale interne, precum talamusul și nucleii bazali, se deschid în vena cerebrală internă Galen (*venae internae cerebri*) care, la rândul său, se conectează cu sinusul drept (*sinus rectus*) și vena jugulară internă (*vena jugularis interna*) [22].

Sinusurile venoase drenează în vena jugulară internă.

Venele cerebrale superficiale (*venae superficiales cerebri*) drenează scoarța cerebrală și substanța albă subcorticală. Ajunse în *pia mater*, se anastomozează și formează vene mai mari care drenează în sinusurile *durei mater*. Aceste vene se pot grupa în vene superficiale superioare, inferioare și mijlocii.

Venele superficiale superioare (*venae superiores cerebri*) colectează sângele de pe fețele laterale și mediale ale emisferelor și se deschid în sinusurile sagital superior și inferior.

Venele superficiale mijlocii (*venae media superficialis cerebri*) colectează sângele de pe fața laterală a emisferelor și se deschid în sinusul cavernos.

Venele superficiale inferioare (*venae inferiores cerebri*) primesc sângele venos al feței inferioare a emisferelor și ale părților anterioare ale fețelor laterale, se deschid în sinusul cavernos, transvers și pietros.

Venele cerebrale profunde (*venae profundae cerebri*) colectează sângele din regiunile profunde ale emisferelor și sunt reprezentate de venele cerebrale interne, venele bazale și vena mare a lui Galen.

Vena cerebrală internă colectează sângele venos de la corpii striați, venele septale și ale ventriculilor laterali.

Venele bazale primesc sânge de la venele cerebrale mijlocii profunde și venele corpului striat.

Vena cerebrală mare a lui Galen primește sângele venos din venele cerebrale interne, bazale și venele superficiale ale lobilor occipitali.

Scanned with OKEN Scanner

9.7.3. *Vascularizația limfatică*

Vascularizația limfatică a creierului este un subiect controversat și incomplet elucidat. Deși creierul nu are un sistem limfatic clasic ca alte organe, recent s-au descoperit canale limfatice în *dura mater*, care par să joace un rol în drenajul lichidului cerebrospinal și în eliminarea produselor reziduale. Aceste descoperiri deschid noi perspective asupra mecanismelor de curățare cerebrală și a implicațiilor lor în boli neurodegenerative [23].

9.8. Explorarea imagistică a emisferelor cerebrale

Explorarea imagistică a emisferelor cerebrale a revoluționat diagnosticul și tratamentul afecțiunilor neurologice. Modalitățile de imagistică, cum ar fi tomografia computerizată (CT), imagistica prin rezonanță magnetică (IRM) și tomografia prin emisie de pozitroni (PET), permit vizualizarea detaliată a structurii și funcției cerebrale. Aceste tehnici neinvazive oferă informații esențiale despre anatomia creierului, detectarea leziunilor, evaluarea fluxului sanguin și analiza activității metabolice [21].

9.9. Elemente de anatomie clinică

Anatomia clinică a emisferelor cerebrale este esențială pentru înțelegerea și tratamentul afecțiunilor neurologice. Cunoașterea detaliată a structurii și funcției cerebrale permite identificarea localizării leziunilor, planificarea intervențiilor chirurgicale și monitorizarea răspunsului la tratament. Anatomia clinică oferă, de asemenea, o bază solidă pentru dezvoltarea unor noi terapii și abordări în managementul bolilor cerebrale [24].

Simptomele apărute în urma unei suferințe a lobului frontal sunt variate și diferit combinate datorită complexității anatomofuncționale a acestui lob.

Interesarea regiunii motorii provoacă epilepsia sub formă de crize focalizate de tip jacksonian, precum și paralizii, cel mai frecvent sub forma hemiplegiilor.

Lezarea regiunii premotorii este urmată de tulburări motorii ale mișcărilor fine (inabilitate), tulburări de vorbire sub forma afaziei motorii, tulburări extrapiramidale și vestibulare.

Interesarea regiunii prefrontale duce la tulburări de echilibru, tulburări praxice și psihice.

Tulburările de echilibru apar în ortostatism, precum și la mers, și constau în instabilitate, retro- și lateropulsii.

Tulburările praxice fac imposibilă îmbrăcarea rapidă a bolnavului, imposibilitatea acestuia de a-și coordona reacțiile de acomodare și de orientare vizuală.

Tulburările psihice constau în tulburări ale afectivității și intelectuale (atenție și memorie).

În cazul unei leziuni orbitare, tulburările vegetative sunt mai frecvente și mai accentuate decât în orice localizare, fiind de natură circulatorie, respiratorie, gastrointestinală și metabolică.

În leziunile parietale apar tulburări de sensibilitate (mai frecvent epicritică), somatognozice, praxice (tulburări în efectuarea diferitelor mișcări într-o succesiune corectă), agrafie (imposibilitatea exprimării gândurilor în scris), acalculie (imposibilitatea de a

Scanned with OKEN Scanner

înţelege diverse simboluri matematice) şi alexie (pierderea capacităţii de a citi sau de a înţelege sensul cuvintelor scrise).

Leziunile lobului occipital se manifestă sub forma tulburărilor de câmp vizual, cecitate corticală (pierderea brutală a vederii, cel mai adesea reversibilă), halucinaţii vizuale, agnozii vizuale (nerecunoaşterea vizuală).

Leziunile lobului temporal produc tulburări de vorbire, de auz, de echilibru (permanente şi tranzitorii), psihice, precum şi epilepsia temporală. Leziunile ce interesează cele 2/3 posterioare ale circumvoluţiilor T1 şi T2 duc la amnezie verbală, surditate verbală, alexie şi agrafie. Leziunile întinse ale unui lob temporal nu produc tulburări de auz evidente, în timp ce leziunile bilaterale duc la surditate corticală. Leziunile lobului temporal, la nivelul feţei externe a emisferelor cerebrale, sunt responsabile de apariţia halucinaţiilor auditive. Prin excitarea cortexului primei circumvoluţii temporale se obţin fenomene emoţionale cum ar fi tristeţea, neliniştea, sentimentul de izolare şi iluziile psihice. Leziuni ale regiunii temporale mijlocii pot determina accese de mânie sau crize paroxistice emoţionale.

Stimularea complexului amigdaloid produce anxietate şi teamă, iar în leziunile temporale bilaterale s-au semnalat importante tulburări afective reprezentate fie de indiferenţă afectivă (în cazul extirpării bilaterale a nucleului amigdaloid), fie de euforie şi labilitate afectivă.

Hemoragia cerebrală constituie unul din tablourile cele mai impresionante, adesea cu sfârşit letal. Ea se instalează brusc, adesea în plină sănătate aparentă, survenind cu sau fără fenomene prodromale (ameţeli, cefalee, parestezii). Peretele arterial alterat se rupe în urma unui puseu hipertensiv sau din cauza unui anevrism care se rupe. În hemoragiile foarte mari se ajunge la inundaţie ventriculară, care duce la moarte.

Accidentele vasculare de tip ischemic apar din cauza unor dereglări de hemodinamică produse de ocluzii arteriale, stenoze sau ateromatoze care duc la perturbări în consumul de oxigen şi întreruperea circulaţiei prin anoxie. În scăderile marcate ale aportului de sânge oxigenat se produc suferinţe cerebrale grave cu leziuni mari şi deficite motorii ireversibile. Acestea sunt tranzitorii atunci când capacitatea de redresare hemodinamică a creierului se poate restabili. Prinderea unei regiuni limitate, nevitale permite normalizarea în timp a circulaţiei şi a funcţiilor cerebrale.

9.9.1. *Malformaţiile congenitale*

- *Holoprozencefalia* este un defect de separare interemisferică, ce poate descrie variate grade, de la separare incompletă, la separare totală, şi poate asocia malformaţii orofaciale sau defecte genetice de tipul trisomiei 13.
- *Anencefalia* este un defect de închidere a tubului neural rostral, cu absenţa formării creierului, sclapului şi craniului.
- *Lisencefalia* este un defect de plicaturare a substanţei cenuşii cu absenţa formării girusurilor şi a şanţurilor.

9.9.2. *Afecţiunile vasculare*

Accidentele vascular cerebrale trebuie decelate în funcţie de etiologia ischemică sau hemoragică, atât din punct de vedere diagnostic, cât mai ales terapeutic şi prognostic.

Anevrismele de arteră cerebrală pot afecta fluxul sanguin şi comprima structuri encefalice. Cel mai frecvent, anevrismul este pe artera cerebrală anterioară şi comunicanta

Scanned with OKEN Scanner

anterioară. Majoritatea anevrismelor evoluează silenţios. Semiologia clinică poate asocia atonie, parestezii sau hipotonie musculară.

9.9.3. *Afecţiunile de tip tumoral*

La nivel emisferic se pot dezvolta multiple tumori primare.

Glioblastomul multiform este o tumoră malignă primară care se poate forma intraemisferic şi poate interesa corpul calos.

Oligodendrogliomul este o altă tumoră primară care afectează frecvent lobul frontal.

Meningiomul poate avea efect compresiv asupra structurilor adiacente.

Determinările secundare cerebrale sunt determinate cel mai frecvent de cancerul bronho-pulmonar, cancerul de sân şi melanomul malign.

9.9.4. *Afecţiunile neurodegenerative*

Scleroza multiplă este o afectare autoimună demielinizantă a măduvei spinării şi encefalului.

Alterările degenerative care afectează structurile corticale determină scăderea abilităţilor cognitive şi ale memoriei. Una din etiologiile comune ale demenţei la persoanele vârstnice este boala Alzheimer şi se exprimă imagistic prin atrofie corticală. A doua etiologie comună a demenţei este cea vasculară şi poate fi determinată de multiple infarcte în regiunea corticală. Demenţa frontotemporală este determinată de degenerări în lobii frontal şi temporal cu modificări de personalitate şi de comportament [24].

9.9.5. *Patologia traumatică craniocerebrală*

Contuzia cerebrală apare frecvent la persoane tinere în context posttraumatic. Examenul CT este investigaţia de elecţie în cazul acestor pacienţi. Contuziile hemoragice apar sub forma unor arii hiperdense spontan, înconjurate de edem cerebral care apare hipodens spontan.

Hematomul epidural apare sub forma unei acumulări hematice biconvexe, a cărei densitate variază în funcţie de timpul scurs de la momentul producerii şi se asociază de obicei cu un traiect de fractură.

Abcesul cerebral reprezintă o acumulare de conţinut purulent, bine delimitată de un perete gros, în parenchimul cerebral. Pentru stabilirea diagnosticului imagistic de abces cerebral se poate apela la examenul CT sau IRM [25-26].

Bibliografie selectivă

1. Tuchmann Duplessis H., Hargel P. *Embryologie*. Paris: Masson & Cie; 1974.
2. Auroux M., Haegel P. *Embryologie. Travaux pratiques et enseignement dirigé. Organogenèse système nerveux, organes des sens. Intégration neuroendocrinienne*. Ed. 2. Paris: Masson & Cie; 1974.
3. Arseni C., Constantinovici A.I., Maretsis M. *Semiologie neurochirurgicală*. Bucureşti: Editura Didactică şi Pedagogică; 1977.
4. Niculescu V. (ed.). *Neuroanatomie*. Timişoara: Editura de Vest; 1998.

Scanned with OKEN Scanner

10. SISTEMUL VENTRICULAR (*SYSTEMA VENTRICULORUM*)

Vlăduț Mirel Burduloi, Călin Scripcaru,
Ana Isabela Dobrin

Sistemul ventricular este dovada că și în cele mai adânci cavități ale creierului există circulații, nu gol: atâta timp cât lichidul cefalorahidian curge, există protecție, echilibru și șansa de a o lua de la capăt în fiecare zi.

Aurel Romila, 1934-2022

Scanned with OKEN Scanner



Sumar

10.1. Definiție
10.2. Embriologia
10.3. Sistemul ventricular
10.4. Morfologia internă
10.5. Vascularizația
10.6. Elemente de anatomie clinică

Scanned with OKEN Scanner

Scanned with OKEN Scanner

10.1. Definiție

Spațiile ventriculare ale creierului sunt evoluțiile adulte ale canalului neural din stadiile timpurii ale dezvoltării și, împreună cu plexurile coroide și lichidul cefalorahidian (LCR) produs de plexul coroidian, sunt elemente esențiale în asigurarea homeostaziei structurilor nevraxiale [1].

Sistemul ventricular cerebral este format din patru ventriculi: doi ventriculi laterali (unul în fiecare emisferă cerebrală), ventriculul III (în diencefal) și ventriculul IV (între fața posterioară a punții și cerebel). Există autori care descriu prezența ventriculului V spinal (în jurul cozii de cal) [2]. În sistemul ventricular cerebral și spațiul subarahnoidian se află lichid cerebrospinal (LCS, LCR) produs de celule ependimare specializate ale plexurilor coroide din interiorul sistemului ventricular. LCS se resoarbe în circulația venoasă prin granulațiile arahnoidiene [3-4].

Cei doi ventriculi laterali comunică prin orificiile interventriculare (ale lui Monro) cu ventriculul III. Ventriculul III este conectat cu ventriculul IV printr-un canal îngust numit apeductul cerebral (*apeductul lui Sylvius*). Ventriculul IV se continuă caudal cu canalul central al măduvei spinării, iar rostral, prin cele trei orificii de la nivelul plafonului, comunică cu spațiul subarahnoidian. Canalul central al măduvei spinării prezintă o dilatare la extremitatea inferioară, denumită *ventricul terminal* (*ventricul V*) [5-9] (figura 10.1).

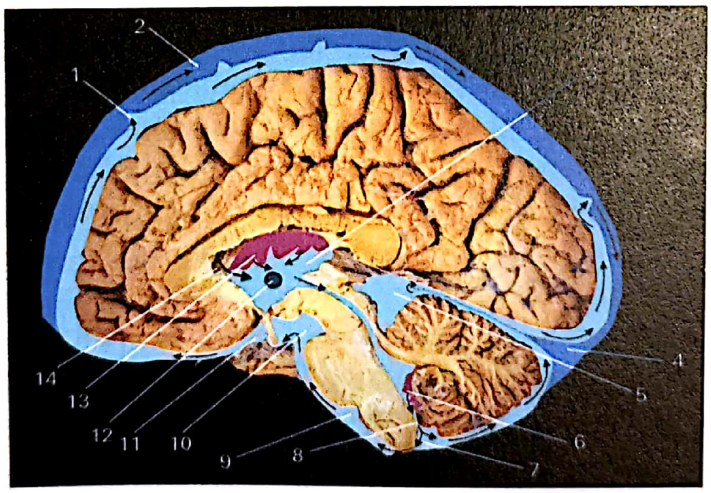

Figura 10.1. Sistemul ventricular – vedere medială: 1 – sinusul sagital superior, 2 – granulație Pacchioni, 3 – ventriculul III, 4 – confluența sinusurilor, 5 – cisterna cvadrigeminală, 6 – plexurile coroide ale ventriculului IV, 7 – cisterna magna, 8 – foramen Magendie, 9 – cisterna prepontină, 10 – cisterna interpendunculară, 11 – cisterna chiasmatică, 12 – *adhesio interthalamica*, 13 – plexurile coroide ale ventriculului III, 14 – foramen Monroe (Colecția Institutului de Anatomie, UMF Iași)

Ventriculii sunt tapetați în întregime de ependim și conțin LCR [5-6].

10.2. Embriologia

Până în săptămâna a treia de dezvoltare, sistemul nervos se prezintă sub forma unui tub închis la ambele capete, având rostral forma literei „J", tubul neural. În săptămâna a patra, tubul neural este căptuşit la interior de celule neuroepiteliale care suferă modificări de diviziune celulară prin care se formează structurile ventriculare [10-11].

Creierul primitiv este format din trei vezicule cerebrale primitive: rombencefal, mezencefal şi prozencefal, fiecare conţinând o parte din cavitatea tubului neural. Apariţia flexurii pontine în rombencefal şi a flexurii telencefalice în prozencefal formează cinci vezicule cerebrale secundare (mielencefal, metencefal, mezencefal, diencefal, telencefal) caracteristice creierului adult. Odată cu dezvoltarea, veziculele telencefalice (cerebrale) se măresc semnificativ şi prefigurează la interior viitoarele cavităţi ventriculare [12-13]:

- cavitatea telencefalică formează ventriculii laterali;
- cavitatea diencefalică formează ventriculul III;
- cavitatea rombencefalică formează ventriculul IV;
- cavitatea mezencefalică se îngustează progresiv şi formează apeductul mezencefalic Sylvius [5-6].

10.3. Sistemul ventricular

10.3.1. *Ventriculii laterali*

- *Situaţie*: ventriculii laterali sunt două cavităţi situate în fiecare emisferă cerebrală, în partea telencefalică. Pe măsură ce dezvoltarea emisferelor se dezvoltă şi se diferenţiază în lobii frontal, temporal şi occipital, iar ventriculii laterali capătă forma literei „C", definitivă de adult, prezentă de la naştere. Ventriculii laterali sunt tapetaţi de ependim, conţin LCS (capacitate de 7-10 ml) şi sunt separaţi printr-o lamă fină de ţesut nervos numită *septum pellucidum* acoperit bilateral de ependim. Ventriculii laterali comunică inferior prin orificiile interventriculare Monro cu ventriculul al III-lea [3, 11, 14] (figura 10.2).
- *Morfologie externă*: ventriculul lateral este alcătuit dintr-un corn anterior, un corn posterior şi unul inferior la care se adaugă o porţiune centrală numită corp. Unirea corpului cu coarnele posterior şi inferior formează cavitatea ventriculului lateral. Glomusul (*glomus choroideum*) este un conglomerat de plex coroid localizat în atriumul (trigonul) ventriculului lateral [5-6]. La adulţi, în special la persoanele vârstnice, poate prezenta calcificări vizibile pe radiografii sau tomografii computerizate. Deplasarea poziţiei glomusului, asociată cu modificări ale volumului sau formei ventriculului adiacent, poate semnala prezenţa unui proces patologic în evoluţie sau a unei leziuni preexistente [15-16];
  - *partea centrală* (*corpul ventriculului lateral*): porţiunea centrală a ventriculului lateral este situată în lobul parietal şi este alungită anteroposterior. Anterior, se continuă cu cornul anterior ventricular la nivelul foramenului interventricular, iar

Scanned with OKEN Scanner

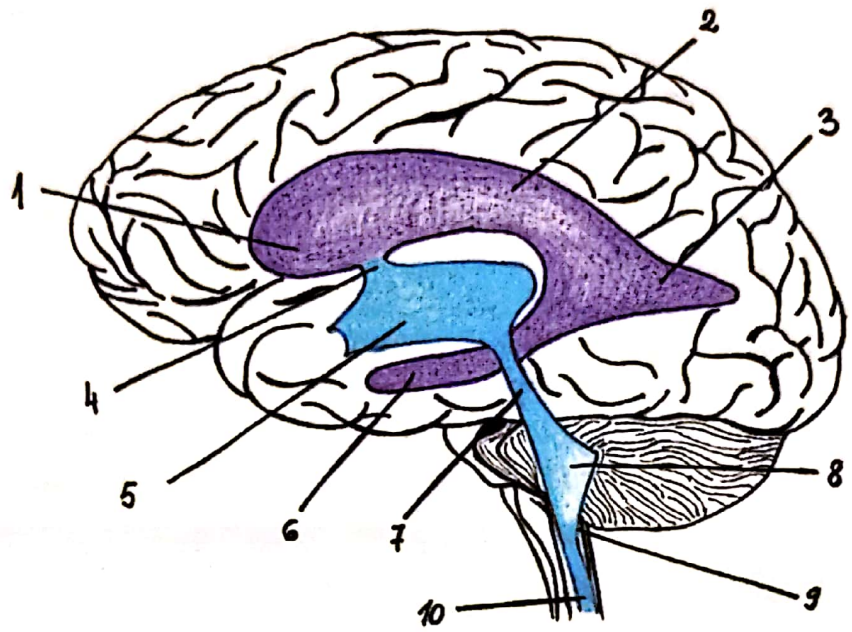

Figura 10.2. Sistemul ventricular – vedere laterală: 1 – corn anterior, 2 – porțiunea centrală a ventriculului lateral, 3 – corn posterior, 4 – foramen interventricular, 5 – ventriculul III, 6 – corn inferior ventricul lateral, 7 – apeduct cerebral, 8 – ventriculul IV, 9 – apertura mediană, 10 – canalul central
(ilustrație de dr. Maria-Mădălina Hanganu)

posterior, ajunge la spleniul corpului calos. În secțiune transversală corpul ventriculului lateral este triunghiular și prezintă pentru descriere plafon, planșeu și perete medial [14, 17] (figura 10.2);

– *plafonul* este format din fața inferioară a trunchiului corpului calos;
– *peretele medial* este format din *septum pellucidum* și corpul fornixului, fiind comun pentru cei doi ventriculi laterali;
– *planșeul* este concav, format în principal din corpul nucleului caudat, *stria terminalis* și vena talamostriată, partea laterală a feței superioare a nucleului talamic, plexurile coroide care se invaginează în ventriculul lateral printr-o fantă dispusă între fornix și fața superioară a talamusului numită fisură coroidiană. Prin această fisură se infiltrează o porțiune de *pia mater*, numită *tela coroidiană*, care se invaginează în ventricul și acoperă parțial talamusul. Tela coroidiană este comună celor doi ventriculi laterali și ventriculului al III-lea. În marginea laterală a telei coroidiene se află *plexurile coroide*, structuri vasculare [14, 17-19];

○ *cornul anterior* (*frontal*) se găsește anterior de partea centrală, în lobul frontal, motiv pentru care se numește și corn frontal. Pe secțiune prezintă *plafon*, *planșeu*, *perete medial și perete anterior*:

– *peretele anterior* este alcătuit din rostrum și din fața posterioară a genunchiului corpului calos;
– *plafonul* este alcătuit din partea anterioară a trunchiului corpului calos, respectiv din fața sa inferioară;
– *peretele medial* este format din *septum pellucidum*;
– *planșeul* este format din capul nucleului caudat, cu o mică contribuție din fața superioară a rostrului corpului calos [5-6, 17, 20] (figura 10.3);

Scanned with OKEN Scanner

- *cornul posterior* (*occipital*) se extinde posteromedial în lobul occipital şi este frecvent asimetric. Prezintă pentru descriere *plafon*, *perete lateral* şi *perete medial*:
  – *plafonul* şi *peretele lateral* sunt alcătuite dintr-o lamă fină de fibre ale corpului calos numite *tapetum*, care desparte posterior radiaţiile optice din cornul posterior;
  – *peretele medial* prezintă două dilatări: *bulbul cornului posterior*, format de fibrele forţei mari (*forceps major*) şi *calcar avis*, reprezentând materia albă care proemină în *sulcus calcarine* [11, 14, 16] (figura 10.3);
- *cornul inferior (temporal)* reprezintă porţiunea ventriculului lateral cu dimensiunile cele mai mari, atât în lungime, cât şi în lăţime, descrie o curbă în jurul extremităţii posterioare a talamusului, coboară posterolateral şi se inflectează anterior, proeminând în lobul temporal.

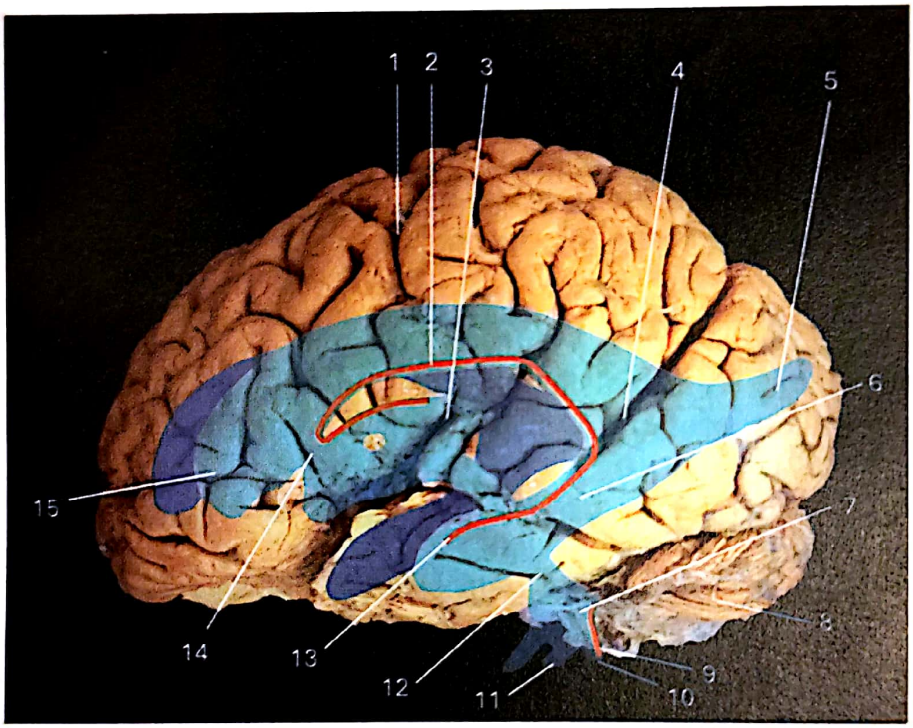

Figura 10.3. Sistemul ventricular – vedere laterală: 1 – şanţ central, 2 – plexurile coroide ale ventriculului lateral, 3 – ventriculul III, 4 – carrefour ventricular (trigon), 5 – cornul occipital al ventriculului lateral, 6 – cornul temporal al ventriculului lateral, 7 – ventriculul IV, 8 – emisfer cerebelos, 9 – plexurile coroide ale ventriculului IV, 10 – apertura mediană a ventriculului IV (foramen Magendie), 11 – apertura laterală a ventriculului IV (foramen Luschka), 12 – apeduct mezencefalic (Sylvius), 13 – plexurile coroide ale ventriculului lateral, 14 – foramen interventricular (Monro), 15 – cornul frontal al ventriculului lateral (Colecţia Institutului de Anatomie, UMF Iaşi)

Aria în care coarnele inferior şi posterior diverg se numeşte *trigon colateral* sau *atrium*.

Lateral, *plafonul* este acoperit de faţa inferioară a *tapetumului* corpului calos, iar medial, de coada nucleului caudat şi *stria terminalis* [14].

Planşeul este format din eminenţa colaterală produsă de proeminenţa şanţului colateral dispus lateral şi a hipocampului dispus medial. Fibrele provenite din hipocamp formează un strat subţire de substanţă albă, numit *alveus*, ce acoperă faţa ventriculară, iar apoi se adună alcătuind fimbria. Medial, la nivelul planşeului se găsesc plexurile coroide care abordează fisura coroidiană [14].

Scanned with OKEN Scanner

Analizând structurile pereților cornului inferior, cornul anterior (partea centrală) și cornul inferior formează o cavitate continuă în formă de „C". De asemenea, este important de menționat, corpul fornixului se împarte posterior în două ramuri, care devin continue cu fimbria și hipocampul [14, 16] (figura 10.3).

În partea centrală a ventriculului, fisura coroidiană se află inferior de fornix. În cornul inferior, fisura coroidiană se află superior fimbriei și hipocampului. Plexul coroid se extinde în cornul inferior prin fisura coroidiană.

În secțiune transversală, cornul inferior are aspectul unei cavități înguste delimitate superior și lateral de *plafon*, iar inferior și medial de *planșeu*. Datorită acestei orientări, partea laterală a plafonului este uneori denumită perete lateral, iar partea medială a planșeului, perete medial [14, 21-24].

- *Morfologia internă*

Cavitățile ventriculilor laterali conțin plexurile coroide și *tela choroidea*.

Tela choroidea este un pliu triunghiular de *pia mater* care ocupă spațiul dintre spleniul corpusului calos și fornix, superior, și cei doi nuclei talamici, inferior. Extremitatea posterioară se extinde în spațiul dintre splenius, superior, și partea posterioară a plafonului ventriculului III, inferior, numit *fisura transversă*. Extremitatea anterioară (reprezintă vârful triunghiului) se află aproape de foramenele interventriculare drepte și stângi. Partea mediană a *telei choroidea* se află pe plafonul ventriculului III. Marginile laterale drepte și stângi se proiectează în părțile centrale ale ventriculilor laterali corespunzători. Posterior, cele două straturi ale *piei mater* care formează *tela choroidea* se bifurcă. Stratul superior se îndreaptă peste spleniul posterior, iar stratul inferior se îndreaptă peste corpul pineal și *tectum* [14, 17-19].

Plexurile coroide sunt structuri bine vascularizate care formează lichidul cefalorahidian (LCR). Suprafața fiecărui plex coroid este căptușită de o membrană formată prin fuziunea ependimului ventricular cu *pia mater* din *tela choroidea*. Sub această membrană există un plex de vase sanguine. Examinarea microscopică evidențiază pe suprafața plexurilor coroide numeroase procese viloase. Fiecare proces vilos conține un plex de capilare conectate la vase aferente și eferente. Prezența acestor procese crește considerabil suprafața plexurilor coroide, amplificată suplimentar de microvilii de pe celulele ependimale [14, 17-19].

Există patru plexuri coroide asociate *telei choroidea* a ventriculului III și ventriculilor laterali. Două plexuri (unul drept și unul stâng) se găsesc de-a lungul marginilor laterale corespunzătoare, care se proiectează în părțile centrale ale ventriculilor laterali. Alte două plexuri sunt paralele, câte unul de fiecare parte a liniei mediane, și aparțin ventriculului III [14, 17-19].

Comunicarea între ventriculul lateral și ventriculul III se face prin *foramenul interventricular (Monro)*, situat între coloana fornixului și capătul rostral și medial al talamusului (figura 10.4).

Scanned with OKEN Scanner

Figura 10.4. Secțiune frontală – emisfere cerebrale: 1 – corp calos, 2 – *septum pellucidum*, 3 – capul nucleului caudat, 4 – foramen Monro, 5 – coloanele fornixului (secționate), 6 – talamusul, 7 – fisura coroidiană, 8 – comisura habenulară, 9 – lama tectală cu coliculii cvadrigemeni, 10 – stria medularis, 11 – vena talamostriată, 12 – plexurile coroide ale ventriculului lateral
(Colecția Institutului de Anatomie, UMF Iași)

Forma și dimensiunile foramenului sunt variabile, de obicei este rotund și parcurs de arterele coroidiene posterioare mediale, vena coroidiană superioară și vene septale [25-26] (figura 10.5).

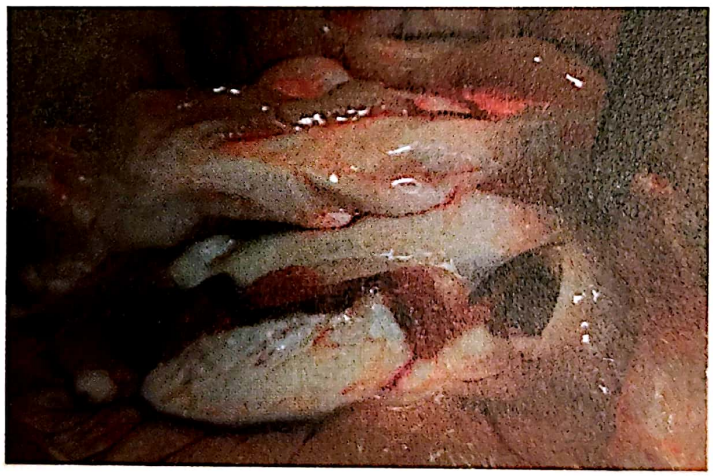

Figura 10.5. Foramen interventricular (Monro) și continuarea plexurilor coroide din ventriculul lateral pe plafonul ventriculului III
(Colecția Institutului de Medicină Legală Iași)

10.3.2. *Ventriculul III*

- *Definiție*: spațiu îngust, dispus în diencefal, este tapetat de ependim și traversat de o masă de substanță cenușie numită *adhesio interthalamica* sau *massa intermedia*, localizată posterior de foramenul interventricular, care conectează cei doi nuclei talamici.
- *Situație*: un spațiu îngust, orientat vertical pe linia mediană, între cei doi nuclei talamici drept și stâng; comunică cu ventriculii laterali prin foramenul interventricular; posterior se continuă cu apeductul cerebral prin care comunică cu ventriculul IV [3, 11, 14] (figura 10.6).

Scanned with OKEN Scanner

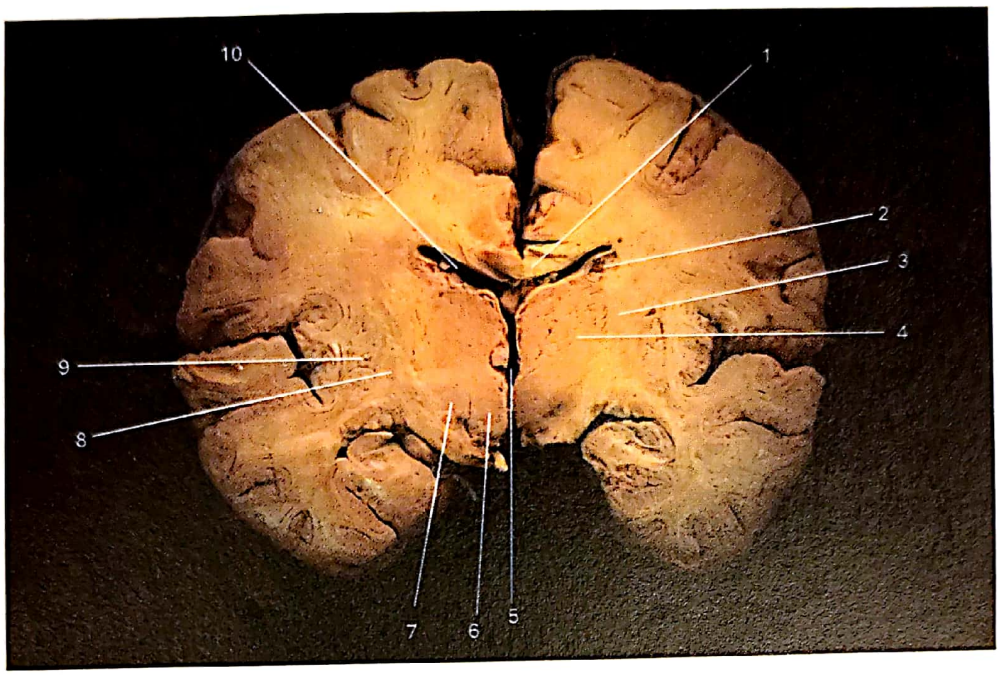

Figura 10.6. Secțiune frontală – emisfere cerebrale și diencefal: 1 – corp calos, 2 – nucleul caudat (coada), 3 – capsula internă (brațul posterior), 4 – talamusul, 5 – ventriculul III, 6 – nucleul roșu, 7 – subtalamusul, 8 – *globus pallidus*, 9 – putamen, 10 – ventriculul lateral (corp)
(Colecția Institutului de Anatomie, UMF Iași)

- *Morfologia externă*: ventriculul III prezintă doi pereți laterali, planșeu și plafon, perete anterior și perete posterior:
  - *peretele anterior* este format de sus în jos din:
    - coloanele anterioare ale fornixului care diverg lateral spre pereții laterali;
    - comisura anterioară;
    - *lamina terminalis*, o lamă subțire de substanță cenușie care se extinde de la rostrumul corpului calos (superior) la chiasma optică (inferior) [14];
  - *peretele posterior* este format de sus în jos din:
    - glanda pineală;
    - comisura posterioară;
    - apeductul cerebral;
  - *peretele lateral* este traversat de *șanțul hipotalamic*, care prezintă un traiect curb de la foramenul interventricular la apeductul cerebral:
    - superior șanțului, peretele este format din suprafața medială a talamusului;
    - inferior șanțului hipotalamic, peretele lateral este format din suprafața medială a hipotalamusului;
    - o mică parte a peretelui lateral, superior și posterior talamusului, se găsește în epitalamus;
    - foramenul interventricular este vizibil pe peretele lateral, posterior coloanei fornixului [27-28] (figura 10.7);
  - *planșeul* format din chiasma optică, tuber cinereum, infundibul, corpii mamilari, substanța perforată posterioară și tegmentul mezencefalului;
  - *plafonul* format din ependim, care acoperă cei doi nuclei talamici. Deasupra ependimului se află *tela choroidea*. În *tela choroidea* se găsesc două plexuri

vasculare (câte unul pe fiecare parte a liniei mediane), care se extind inferior în cavitatea ventriculului III, plexurile coroide ale ventriculului III [14, 17-19, 29-30] (figura 10.7).

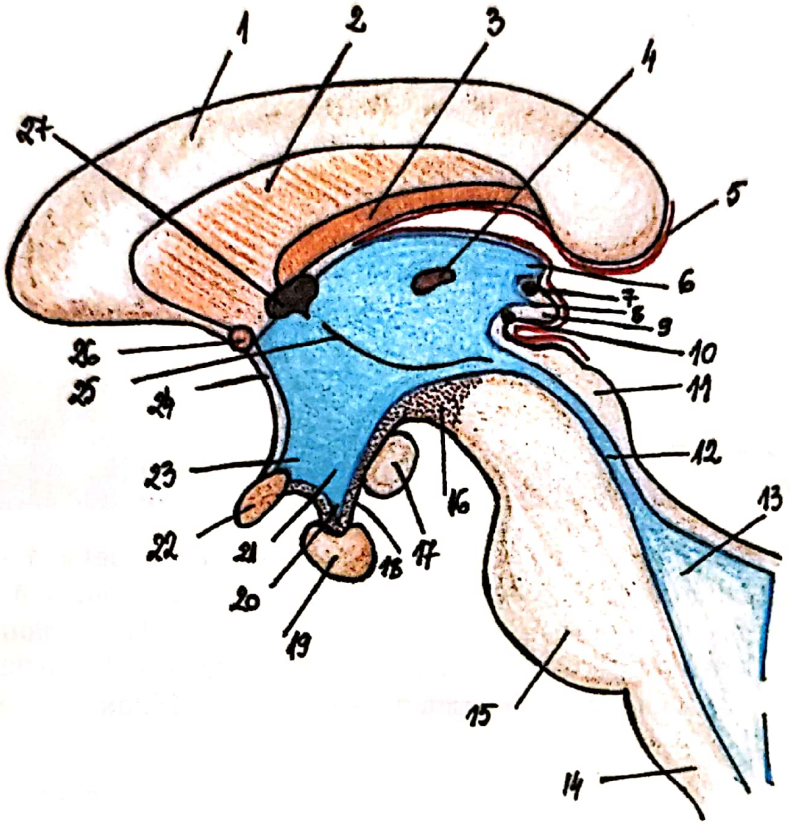

Figura 10.7. Limite și recesuri – ventriculul III: 1 – corp calos, 2 – *septum pellucidum*, 3 – fornix, 4 – conexiune intertalamică, 5 – *tela choroidea*, 6 – epitalamusul, 7 – comisura habenulară, 8 – recesul pineal, 9 – glanda pineală, 10 – recesul pineal, 11 – comisura posterioară, 12 – apeductul cerebral, 13 – ventriculul IV, 14 – bulbul, 15 – puntea, 16 – substanța perforată anterioară, 17 – corpii mamilari, 18 – *tuber cinereum*, 19 – infundibul, 20 – recesul infundibular, 21 – ventriculul III, 22 – chiasma optică, 23 – recesul optic, 24 – lamina terminalis, 25 – șanțul hipotalamic, 26 – comisura anterioară, 27 – foramen interventricular (ilustrație de dr. Maria-Mădălina Hanganu)

- *Morfologie internă*: cavitatea ventriculului III prezintă mai multe prelungiri sau recesuri:
  - *recesul infundibular* se extinde între *tuber cinereum* și infundibul;
  - *recesul optic* se află imediat deasupra chiasmei optice; peretele anterior al recesului este format de *lamina terminalis*, iar peretele posteroinferior de chiasma optică;
  - *recesul pineal* se află între lamele superioară și inferioară ale pedicului corpului pineal;
  - *recesul suprapineal* se află deasupra corpului pineal, în raport cu epitalamusul, are aproximativ 2-3 mm și se destinde semnificativ în caz de hidrocefalie hipertensivă;
  - *recesul anterior* (*vulva ventriculară*) diverticul limitat anterior de comisura anterioară și posterior de coloanele divergente ale fornixului [14, 28-30] (figura 10.7). Cavitatea ventriculului III conține *tela choroidea* și *plexuri coroide*;
  - *apeductul cerebral* (apeductul lui Sylvius) este un canal îngust, cu lungime de aproximativ 1,8 cm, care conectează ventriculul III cu ventriculul IV [14].

Scanned with OKEN Scanner

Apeductul cerebral se îngustează începând cu săptămâna a patra de viață intrauterină. Interiorul apeductului este tapetat cu ependim și înconjurat de un strat de substanță cenușie numit substanța cenușie centrală. Direcția fluxului de LCR este de la ventriculul III către ventriculul IV. Apeductul cerebral nu conține plex coroid. Diametrul îngust poate produce ocluzii în trecerea LCR-ului. De exemplu, resturi celulare din sistemul ventricular pot obstrua apeductul. Tumorile în zona mezencefalului pot comprima mezencefalul și obstrua apeductul, determinând blocarea fluxului de LCR și creșterea ventriculului III și a ventriculilor laterali în defavoarea țesutului cerebral înconjurător, respectiv hidrocefalie triventriculară (implică simultan creșterea ventriculului III). Apeductul cerebral este înconjurat pe toate laturile de un strat de materie cenușie care conține în principal neuroni, materia cenușie periapeductală sau materia cenușie centrală [14, 17, 31].

10.3.3. *Ventriculul IV*

- *Generalități*: formă de piramidă triunghiulară care formează cavitatea metencefalului și mielencefalului; aspect triunghiular pe secțiune sagitală, romboidal pe secțiune orizontală; superior se continuă cu apeductul cerebral iar interior, cu canalul central al măduvei spinării.
- *Situație*:
  - anterior: punte și jumătatea cranială a bulbului;
  - posterior: cerebel.
- *Morfologie externă*:
  - *perete lateral*:
    - superior și lateral – pedunculul cerebelos superior;
    - inferior și lateral– pedunculul cerebelos inferior și tuberculii *gracilis* și cuneat.
  - *perete posterior* (*dorsal*; *plafon*):
    - *partea cefalică* – doi pedunculi cerebeloși ale căror margini mediale se superpun cavității ventriculare până la nivelul coliculilor inferiori. Spațiul dehiscent dintre pedunculii cerebeloși superiori este parțial obturat de o lamă de substanță albă numită *velum medullaris superior*. Posterior, porțiunea cefalică este acoperită de lingula vermisului superior cerebelos;
    - *partea caudală* este acoperită de o lamă de țesut glial, *velum medullaris inferior*, format de ependimul ventricular și *tela choroidea* a ventriculului IV. Partea inferioară a *velum medullaris inferior* prezintă central o dehiscență pentru foramenul Magendie prin care ventriculul IV comunică cu spațiul subarahnoidian al cisternei cerebelomedulare, respectiv *cisterna magna* [29, 32];
  - *planșeu*: format de fața posterioară a punții și trigonul pontin al bulbului, are formă romboidală și este numit *fosa romboidă*.

Fosa romboidă poate fi divizată într-o parte triunghiulară superioară, formată din suprafața posterioară a punții, o parte triunghiulară inferioară, formată din partea superioară a suprafeței posterioare a bulbului rahidian, și o parte intermediară, situată la joncțiunea dintre bulb și punte, care se extinde lateral, trecând peste pedunculul cerebelos inferior, formând planșeul recesului lateral [14] (figura 10.8).

Scanned with OKEN Scanner

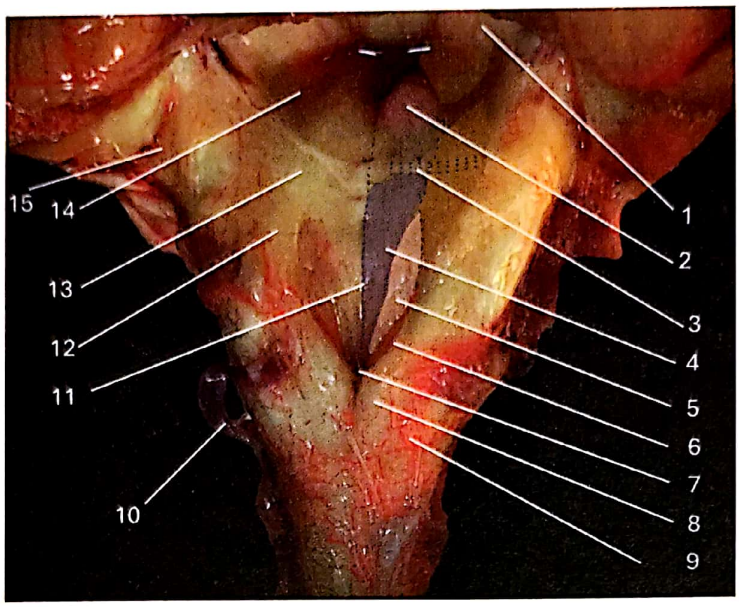

Figura 10.8. Fosa romboidă: 1 – vălul medular superior, 2 – colicului facial, 3 – stria terminalis, 4 – trigon hipoglos, 5 – trigon vagal, 6 – area postrema, 7 – obex, 8 – tubercul *gracilis*, 9 – tubercul *cuneatus*, 10 – artera vertebrală, 11 – șanț median dorsal, 12 – arie vestibulară, 13 – șanț limitant, 14 – fovea superioară
(Colecția Institutului de Medicină Legală Iași)

Suprafața fosei romboide este marcată de prezența unor fascicule de fibre transversale numite *striae medullares*.

Întregul planșeu al ventriculului IV este împărțit de un șanț în două jumătăți, dreaptă și stângă. Lângă linia mediană, există o proeminență longitudinală numită *eminența mediană* care are ca reper lateral *sulcus limitans*. Regiunea laterală *sulcus limitans* este *zona vestibulară*, care acoperă nucleii vestibulari și se află parțial în punte și parțial în bulb [3, 14].

Partea pontină a planșeului prezintă o zonă de culoare albăstruie numită *locus coeruleus*. Profund în *locus coeruleus* se găsește *nucleus coeruleus*, care se extinde superior în tegmentul mezencefalului și este considerat parte a formațiunii reticulare.

Inferior, *sulcus limitans* este marcat de o depresiune numită *fovea superioară*. La acest nivel, eminența mediană prezintă o dilatare numită *colicul facial*.

Partea bulbară a planșeului prezintă o depresiune numită *fovea inferioară*.

De la fovea inferioară se continuă un șanț care coboară oblic către linia mediană, împărțind eminența mediană în două triunghiuri: *triunghiul hipoglos*, medial, și *triunghiul vagal*, lateral.

Între *triunghiul vagal* și tuberculul *gracilis* se află o mică zonă numită *area postrema*.

Partea inferioară a planșeului ventriculului IV se numește *calamus scriptorius*.

Fiecare margine inferolaterală a ventriculului este marcată de o creastă albă îngustă numită *taenia*. Taeniile dreaptă și stângă se întâlnesc în unghiul inferior al planșeului, formând un pliu numit *obex* [14, 33-34].

- *Morfologie internă*: cavitatea ventriculului IV este continuată inferior cu canalul central spinal, iar superior cu apeductul cerebral. Comunică cu spațiul subarahnoidian prin trei orificii: unul median și două laterale. Prezintă cinci prelungiri (recesuri) ale cavității principale:
  - două recesuri laterale în spațiul dintre pedunculul cerebelos inferior situat ventral și pedunculul flocului situat dorsal. Extremitatea laterală ajunge la *flocculus*, unde recesul se deschide în spațiul subarahnoidian ca *deschidere laterală*;

Scanned with OKEN Scanner

- un reces dorsal medial se extinde în substanța albă a cerebelului, cranial față de nodul;
- două recesuri dorsale laterale dispuse imediat lateral de nodul, pe fiecare parte, deasupra vălului medular inferior [27, 29, 32, 34] (figura 10.8).

Comunicările ventriculului IV: ventriculul IV comunică inferior cu partea centrală a bulbului rahidian și prezintă trei deschideri în plafonul ventriculului: una mediană și două laterale, prin care comunică cu spațiul subarahnoidian [14, 17-18] (figura 10.9):

- *deschiderea mediană* (foramenul Magendie) este situată în partea inferioară plafonului și comunică cu cisterna cerebelobulbară;
- *deschiderile laterale* (foramenele Luschka), câte una pe fiecare parte, situate în unghiul lateral al ventriculului, între pedunculul cerebelos inferior și *flocullus*. Prin aceste deschideri, LCR drenează în spațiul subarahnoidian [14, 35].

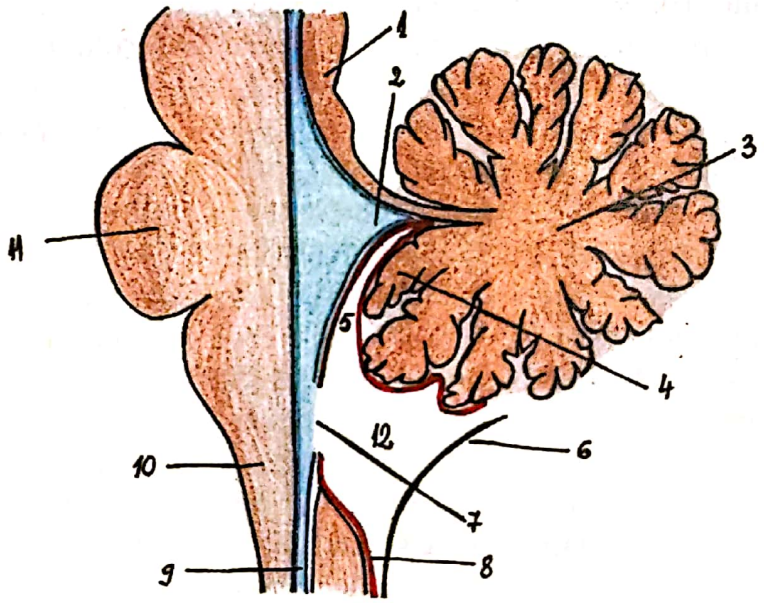

Figura 10.9. Ventriculul IV: 1 – vălul medular superior, 2 – ventriculul IV, 3 – centrul cerebelului, 4 – lobul nodular, 5 – *tela choroidea* a ventriculului IV, 6 – arahnoida, 7 – apertura mediană, 8 – *pia mater*, 9 – canalul central, 10 – medulara, 11 – puntea, 12 – cisterna cerebelomedulară
(ilustrație de dr. Maria-Mădălina Hanganu)

Tela choroidea a ventriculului IV este un strat dublu de *pia mater*. Partea dorsală tapetează vermisul inferior și se reflectă, formând un strat ventral care acoperă modulul cerebelos. Lateral se unește cu marginea inferolaterală a planșeului ventricular formând o creastă numită *taenia*. Inferior, cele două *taenii* se acolează și formează un pliu numit *obex*, care proemină superior într-un reces lateral.

Cele două straturi ale *telei choroidea* închid plexurile coroide ale ventriculului IV formând *franjurile vasculare*.

Plexul coroidian al ventriculului IV are forma literei T cu braț vertical și braț orizontal. Brațul vertical prezintă două franjuri în plan median fuzionate la extremitatea cranială. Brațul orizontal se continuă în recesurile laterale prin apertura foramenelor Luschka în spațiul subarahnoidian. În anumite situații particulare, foramenul Luschka este obturat de prezența unei membrane fine care se plicaturează formând un fund de sac în care se dispun plexurile coroide corespunzător unghiului cerebelopontin numit Bochdalek, semnificativ clinic [14, 17-19, 29-30, 36-37].

Scanned with OKEN Scanner

10.4. Morfologia internă

10.4.1. *Stratul ependimar*

Sistemul ventricular este tapetat de un tip special de celule numite ependimocite, care formează stratul ependimar, celule cuboidale sau cilindrice cu origine neuroepitelială. Ventriculii creierului şi canalul central al măduvei spinării sunt tapetaţi de un epiteliu simplu cuboidal, *ependim*. Celulele ependimare conţin mitocondrii, la polul apical se găsesc cili cu microvili, iar bazele lor sunt în contact cu stratul subependimar. Nu există o *lamina* bazală continuă între celulele ependimale şi procesele gliale subiacente. Celulele ependimare sunt ataşate prin zone aderente numite *desmozomi*. În anumite regiuni, în special în ventriculul III, există zone de celule ependimare specializate numite *tanicite*. Tanicitele se găsesc în principal în regiunea pereţilor ventriculului III, având rol în reglarea schimburilor dintre lichidul cefalorahidian şi ţesuturile nervoase. Tanicitele sunt implicate în transportul de molecule semnalizatoare, în reglarea metabolismului şi în monitorizarea compoziţiei LCR-ului [14, 38-39].

Ependimomul este o tumoră glială, care provine din celulele ependimale care căptuşesc ventriculii creierului şi canalul central al măduvei spinării. Deşi aceste tumori pot apărea în orice ventricul, marea majoritate (60% până la 75%) sunt localizate în spaţiile fosei posterioare. Aceste tumori sunt întâlnite cel mai frecvent la copii mai mici de 5 ani. În general, localizarea ependimomului determină o serie de simptome resimţite de pacient. Leziunile situate în lojele supratentoriale pot produce semne şi simptome care reflectă locaţia lor, de exemplu, hidrocefalie în cazul blocării fluxului de LCR sau stări convulsive. Leziunile în lojele infratentoriale cauzează frecvent greaţă, vărsături, cefalee şi alte semne şi simptome legate de hidrocefalie, la care se adaugă semne ale nervilor cranieni, indicând compresia sau infiltrarea tumorii în trunchiul cerebral. Tratamentul pacienţilor cu ependimom constă în principal în îndepărtarea chirurgicală urmată de radioterapie locală. Îndepărtarea incompletă – de exemplu, în cazurile cu infiltrare a tumorii în trunchiul cerebral – reduce rata de supravieţuire chiar şi cu radioterapie şi chimioterapie [40-41].

10.4.2. *Plexurile coroide*

Plexurile coroide sunt anastomoze între ramuscule de tip capilar dispuse într-o matrice de ţesut conjunctiv care secretă LCS şi se află sub stratul ependimar.

Subiacent ependimului se află un strat de celule gliale subependimare care emit prelungiri şi au aspect de astrocite, formând joncţiuni de tip *tight* care participă la constituirea *barierei hematoencefalice* [14] (tabelul 10.1).

Tabelul 10.1. Tipuri de bariere la alcătuirea cărora participă LCR

Bariera hemato-encefalică	Reglează schimburile de sânge şi lichidul extracelular prin intermediul endoteliului capilarelor nervoase
Bariera hemato-lichidiană	Reglează schimburile dintre sânge şi lichidul cefalorahidian prin epiteliul plexurilor coroide, apoi prin *dura mater*
Bariera encefalo-lichidiană	Reglează schimburile dintre lichidul cefalorahidian şi parenchimul nervos prin celulele ependimare, *pia mater* şi celulele gliale

Scanned with OKEN Scanner

Există anumite zone nevraxiale numite organe circumventriculare, care nu conțin bariera hematoencefalică. La nivelul acestor structuri se află capilare fenestrate hiperpermeabile cu funcție senzorială și secretorie. Dintre aceste structuri fac parte glanda pineală, eminența mediană, neurohipofiza, organele subcomisurale, organul subfornical, *area postrema*, *organum vasculosum* al *laminei terminalis* [14].

Celulele prezintă la polul apical cili esențiali pentru orientarea fluxului LCR, mișcările ciliare fiind în neuroaxisul anteroposterior.

Alterarea cililor apare în afecțiunea numită diskinezie ciliară primară exprimată clinic prin hidrocefalie.

10.4.3. *Lichidul cefalorahidian/cerebrospinal (LCR/LCS)*

- *Generalități*: LCR/LCS este un lichid cu funcție esențială biochimică și mecanică aflat în spațiul subarahnoidian și în cavitățile sistemului ventricular.
- *Formare*: LCS se produce cu o rată de 500ml/zi, în funcție de care întreaga cantitate poate fi refăcută la fiecare 7,5 ore. Zonele de secreție a LCS sunt plexurile coroide, respectiv celulele ependimare care tapetează ventriculii. După secreție, LCS circulă prin sistemul ventricular, spațiul subarahnoidian și parenchim fiind reabsorbit în circulația venoasă prin granulațiile Pacchioni (corpusculi arahnoidieni) și drenează în sinusurile venoase ale *durei mater* [42-43] (figura 10.10).
- *Embriologie*: nu se cunoaște momentul debutului secreției de LCS, dar plexurile coroide sunt vizibile în jurul zilei 32 de dezvoltare. Formarea vilozităților arahnoidiene caracterizează săptămâna 35 și se continuă până în luna 18 de viață postnatală.
- *Compoziție*: Comparativ cu plasma sanguină, LCR are concentrații mai mari de cloruri, magneziu, sodiu, dar concentrații mai mici de potasiu, calciu, glucoză și proteine. LCR normal conține o cantitate mică de proteine (15-45 mg/dL), imunoglobuline și doar una până la cinci celule (leucocite) pe ml. Schimbările față de aceste valori normale sunt utile în diagnosticul diverselor procese patologice. Volumul total de LCS este de aproximativ 150 ml. Presiunea normală, măsurată în decubit dorsal, este de 5-10 mmHg; valori peste 15 mmHg indică hipertensiune intracraniană. În ortostatism, presiunea intracraniană crește fiziologic la 14-25 mmHg, ca urmare a redistribuirii circulației și a efectului gravitației. Fluctuațiile presiunii sunt cauzate, cel mai frecvent, de compresia venelor jugulare sau de creșterea presiunii intratoracice în timpul tusei [3, 14, 34, 44-45].
- *Circulație* (figura 10.10).
- *Vascularizație*: Plexurile coroide sunt vascularizate de artera coroidiană anterioară, ram din artera carotidă internă și artera coroidiană posterolaterală, ram din artera cerebrală posterioară.
- *Funcție*: suport, mecanic, homestazie, nutriție, imunitate, transport, barieră.
- *Anatomie clinică*: Puncția lombară este o procedură medicală utilizată pentru a preleva LCR din spațiul subarahnoidian al canalului spinal. Este folosită atât în scop de diagnostic, cât și terapeutic. Acul de puncție se introduce între a treia și a patra (sau a patra și a cincea) vertebră lombară, ajungând în sacul dural, extrăgându-se câțiva ml de lichid. Având în vedere că volumul mediu de LCR la adult este de aproximativ 120 ml, iar rata de producție este de aproximativ 450-500 ml/zi, proba recoltată se va reface [3, 34, 44-45].

Scanned with OKEN Scanner

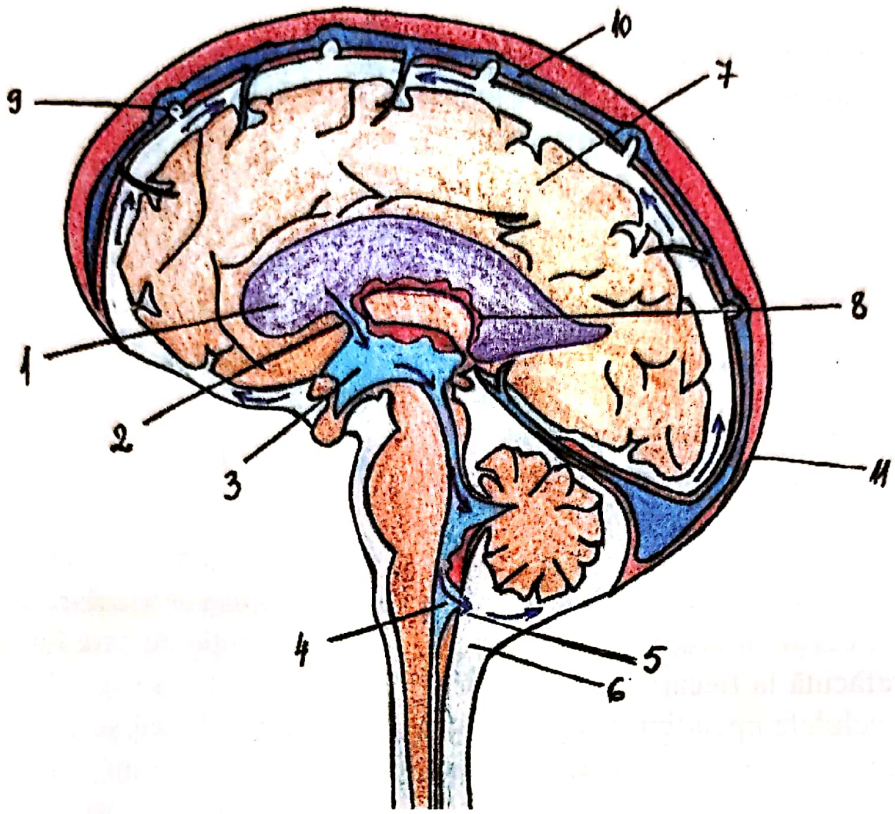

Figura 10.10. Schema circulației LCR: 1 – ventriculul lateral, 2 – foramenul interventricular, 3 – ventriculul III, 4 – ventriculul IV, 5 – trecerea LCR prin orificiile mediane și laterale ale plafonului ventriculului IV, 6 – cisterna magna, 7 – emisferul cerebral, 8 – plexul coroid, 9 – granulațiile arahnoide, 10 – sinusul sagital superior
(ilustrație de dr. Maria-Mădălina Hanganu)

10.5. Vascularizația

Plexurile coroide ale ventriculului lateral derivă din artera coroidiană anterioară, ram din artera carotidă internă și artera coroidiană posterioară, ram din artera cerebrală posterioară.

Plexurile coroide ale ventriculului III se formează din anastomoza ramurilor arterelor coroidiene posterioare.

Plexurile coroide ale ventriculului IV se formează din anastomoza ramurilor arterei cerebeloase inferioare anterioare și arterei cerebeloase inferioare posterioare.

10.6. Elemente de anatomie clinică

- *Hidrocefalia.* Obstrucționarea LCR-ului sau imposibilitatea absorbției determină acumularea de lichid în spațiile ventriculare sau în jurul creierului. Clinic, se identifică o creștere a volumului de LCR, mărirea unuia sau mai multor ventriculi, creșterea presiunii LCR. Dilatarea ventriculilor cerebrali poate fi secundară unui blocaj al

Scanned with OKEN Scanner

debitului de LCR, ca în hidrocefalia obstructivă sau hidrocefalia comunicantă, sau atrofiei cerebrale, așa cum se întâmplă în hidrocefalia *ex vacuo*. Dilatarea ventriculară poate fi, de asemenea, o consecință a unui traumatism, a meningitei sau hemoragiei subarahnoidiene. De obicei, există o creștere moderată sau severă a presiunii intracraniene la pacienții cu hidrocefalie [14, 27, 45-46].

- *Hidrocefalia obstructivă* poate rezulta dintr-o obstrucție la nivelul sistemului ventricular sau a spațiului subarahnoidian. Localizările comune intraventriculare sunt la nivelul foramenului interventricular, apeductului cerebral sau al părților caudale ale ventriculului IV și foramenului ventriculului IV. Obstrucția extraventriculară poate apărea în orice loc din spațiul subarahnoidian, dar este mai frecventă în jurul bazei creierului, la nivelul tentoriului cerebelos și apare în fanta tentorială, de-a lungul convexității emisferei cerebrale și al sinusului sagital superior [14, 27].
- *Hidrocefalia comunicantă* în care fluxul de LCR prin sistemul ventricular și spațiul subarahnoidian nu este afectat. Cu toate acestea, mișcarea LCR prin spațiul subarahnoidian și în sistemul venos este parțial sau total obstruată, posibil din cauza absenței congenitale (*agenesia*) a vililor arahnoidieni. Alternativ, acești vili pot fi parțial blocați de hematii, ca urmare a unei hemoragii subarahnoidiene. Un nivel ridicat de proteine în LCR (peste 500 mg/dL), la pacienții cu tumori sau infecții ale SNC, contribuie la hidrocefalia comunicantă. Presiunea crescută a LCR-ului se datorează parțial acumulării proteinelor în vilii arahnoidieni și blocării ulterioare a transportului LCR-ului în sistemul venos. Alte cauze ale hidrocefaliei comunicante includ întreruperea mișcării LCR-ului prin spațiul subarahnoidian datorită hemoragiei subarahnoidiane, fie datorită unei infecții majore a SNC, cum ar fi leptomeningita. În toate aceste situații, există o creștere în dimensiuni a întregului sistem ventricular. Rareori, hidrocefalia poate fi observată la unii pacienți care prezintă un flux cerebral venos scăzut [14, 27].
- *Hidrocefalia ex vacuo* este o atrofie generală a creierului, cauzată de pierderea substanței albe și dilatarea ventriculilor; în absența creșterii presiunii intracraniene și a deficitelor neurologice cu excepția celor legate de atrofia cerebrală, tratamentul deficitelor neurologice nu este indicat [14, 27].
- *Hipertensiunea intracraniană idiopatică* este o afecțiune mai frecvent întâlnită la femeile obeze și la persoanele cu insuficiență renală cronică. Se descrie creșterea presiunii intracraniene (25-55 cm H_2O), dar sunt puține date imagistice în examinările CT sau RMN, care să obiectiveze HIC, acestea indicând o creștere a ventriculilor sau ștergerea șanțurilor și cisternelor. Pacienții acuză cefalee, deficiențe de vedere (până la orbire) și edem papilar evident (bombarea discului optic). Tratamentul impune scădere ponderală, medicație pentru IRC și, dacă este necesar, drenaj chirurgical. Incizia chirurgicală a tecii optice este de obicei eficientă pentru păstrarea și îmbunătățirea vederii [9, 27].
- *Hidrocefalia cu presiune normală* poate apărea ca urmare a mai multor tipuri de meningită cronică, prin prezența sângelui în spațiul subarahnoidian și prin osteita deformantă (boala Paget) a bazei craniului. Pacienții cu astfel de patologie sunt vârstnici, în majoritatea cazurilor, etiopatogenia fiind necunoscută. Deși presiunea intracraniană poate fi inițial crescută și ventriculii măriți de volum, presiunea poate fluctua în timp sau chiar să scadă la un nivel normal – înalt; totuși, efectele presiunii crescute persistă. Pacienții cu hidrocefalie cu presiune normală pot manifesta incontinență urinară, dificultăți la mers, la urcarea unui trotuar sau a unei borduri, și

Scanned with OKEN Scanner

demență. La unii pacienți, dificultatea de a merge combinată cu demența poate imita prezența unei boli degenerative, cum ar fi boala Alzheimer sau Parkinson. Tratamentul constă în drenaj LCR, pentru a reduce presiunea și volumul lichidian. În unele cazuri, există o îmbunătățire clinică generală, cu diminuarea simptomelor, inclusiv a celor legate de statusul mental [45-46].

- *Stenoza apeductului* poate fi cauzată de o formațiune dezvoltată în vecinătatea mezencefalului (pineoblastomul sau meningiomul) care comprimă creierul și blochează apeductul cerebral. Acest canal poate fi obstruat de resturile celulare apărute după hemoragiile intraventriculare sau infecțiile bacteriene sau fungice ale SNC-ului. O consecință majoră a blocării apeductului este mărirea ventriculului III și a ambilor ventriculi laterali. Acest lucru este uneori numit hidrocefalie triventriculară, deoarece trei ventriculi se măresc simultan ca rezultat al unei leziuni sau obstrucții. Obstrucția unilaterală a unui foramen interventricular, de exemplu, printr-un chist coloidal dezvoltat într-un foramen interventricular, duce la mărirea ventriculului lateral de partea opusă. Blocajul ambelor foramene interventriculare produce mărirea ambilor ventriculi laterali. Obstrucția canalelor lui Magendie și Luschka are ca rezultat dilatarea întregului sistem ventricular [27,47-48].

Bibliografie selectivă

1. Guyton A.C., Hall J.E. *Textbook of medical physiology*, Ed. 11. Philadelphia: W.B. Saunders; 2005, pp. 764-767.
2. Akhaddar A. Ventriculus Terminalis (Fifth Ventricle). *Atlas of Sciatica*. Springer, Cham. 2023.
3. Gupta H. Neuroanatomy. În: *Essentials of Neuroanesthesia*; 2017, pp. 3-40.
4. Walizai T., Sharma R., Campos A. *et al.* Ventricular system. Reference article, Radiopaedia.org (accesat în data de 12.01.2025). https://doi.org/10.53347/rID-5846
5. Carpenter M.B. *Neuroanatomy*. Ed. 4. 1978.
6. Petrovanu I, Zamfir M., Păduraru D., Stan C. A*natomie clinică, emisferele cerebrale: Sisteme Informaționale*, București: Editura Intact; 1999.
7. Michael-Titus A., Revest P., Shortland P. Organization of the Nervous System. *The Nervous System*. Ed. 2. Edinburgh: Churchill Livingstone; 2011, pp. 1-30.
8. Hang J.J., Avellino A.M. Chapter 40. Shunt Placement and Management. *Neurocritical Care Management of the Neurosurgical Patient*. Edinbugh: Churchill Livingstone; 2018, pp. 415-427.
9. Splittgerber R. *Sneel's Clinical Neuroanatomy*. Ed. 8. Lippincott: Williams and Wilkins, 2018.
10. Gilbert S.F. Formation of the Neural Tube. *Developmental Biology*. Ed. 6. Sunderland (MA): Sinauer Associates; 2000.
11. Daly B.P., Eichen D.M., Bailer B., Brown R.T., Buchanan C.L. *Central Nervous System. Encyclopedia of Human Behavior*. Oxford: Elsevier. Ed. 2. 2012, pp. 454-459.
12. Purves D., Augustine G.J., Fitzpatrick D., et al. The Ventricular System. Neuroscience. Ed. 2. Sunderland (MA): Sinauer Associates; 2001.
13. Sadler T.W. Embryology of neural tube development. *Am. J. Med. Genet*. 2005; 135C: 2-8.
14. Bhuiyan P.S., Rajgopal L., Shyamkishore. K. Ventricles of the brain and CSF circulation. În: *Inderbir Singh's Textbook of Human Neuroanatomy (Fundamental and Clinical)*, Ed. 9. New Delhi: Jaypee Brothers; 2014, pp. 223-235.

Scanned with OKEN Scanner

15. Shoykhet M., Clark R.S.B. Structure, Function, and Development of the Nervous System. În: *Pediatric Critical Care*. Ed. 4. Philadelphia: Elsevier; 2011, pp. 783-804.
16. Grow W.A. Development of the Nervous System. În: *Fundamental Neuroscience for Basic and Clinical Applications*, ed. 5. Philadelphia: Elsevier; 2018, pp. 72-90.
17. Saladin K. *Anatomy and Physiology*, ed. 6. New York; McGraw Hill; 2012, pp. 519-520.
18. Scelsi C.L., Rahim T.A., Morris J.A., Kramer G.J., Gilbert B.C., Forseen S.E. The Lateral Ventricles: A Detailed Review of Anatomy, Development, and Anatomic Variations. *AJNR Am. J. Neuroradiol*. 2020; 41(4): 566-572.
19. Koellmberger M., Witter K. Use and meaning of the anatomical terms „Plexus choroideus" and „Tela choroidea" in veterinary and human medicine. *Folia Morphologica* 2024; 83(4): 757-770.
20. Walizai T., Glick Y., Chieng R. *et al.* Lateral ventricle. Reference article, Radiopaedia.org (accesat în data de 21.01.2025) https://doi.org/10.53347/rID-5838
21. Scott D.E. Ventricular System. În: *Encyclopedia of the Human Brain*. San Diego: Academic Press. 2002; pp. 661-685.
22. Baskin J.J., Spetzler R.F. Lumbar Puncture, Ventriculostomy, and Ventriculitis. *Encyclopedia of the Neurological Sciences*. San Diego: Academic Press; 2003, pp. 828-835.
23. Patel T.R., Gould G.C., Baehring J.M., Piepmeier J.M. Surgical Approaches to Lateral and Third Ventricular Tumors. *Schmidek and Sweet: Operative Neurosurgical Techniques*. Ed. 6. Philadelphia: Elsevier Saunders; 2012, pp. 330-338.
24. Salih H.R., Ismail M., Saleh S.A., Al-Khazaali Y.M., Talib S.H., Hoz S.S. Lateral Ventricle: Anatomy. În: Salih, H.R. *et al. Cerebral Ventricles*. Cham: Springer; 2023.
25. Zagórska-Świeży K., Litwin J.A., Gorczyca J., Pityński K., Miodoński A.J. Arterial supply and venous drainage of the choroid plexus of the human lateral ventricle in the prenatal period as revealed by vascular corrosion casts and SEM. *Folia Morphologica*; 2008, 67(3): 209-213.
26. Lucas II T.H., Ellenbogen R.G. Microsurgical Approaches to the Ventricular System. *Principles of Neurological Surgery*. Ed. 3. Philadelphia: Elsevier Saunders; 2012, pp. 651-665.
27. Corbett J.J., Haines D.E. The Ventricles, Choroid Plexus, and Cerebrospinal Fluid. *Fundamental Neuroscience for Basic and Clinical Applications*. Ed. 5. Philadelphia: Elsevier; 2018, pp. 93-106.
28. de Melo Mussi A.C., Pinto da Luz de Oliveira E. Ventricular Anatomy. În: *Comprehensive Overview of Modern Surgical Approaches to Intrinsic Brain Tumors*. San Diego: Academic Press; 2019, pp. 107-118.
29. Moini J, Piran P. Meninges and ventricles. *Functional and Clinical Neuroanatomy. A Guide for Health Care Professionals*. San Diego: Academic Press; 2020, pp. 95-129.
30. Couldwell M.W., Tubbs R.S. *The cerebral ventricles. Cerebrospinal Fluid and Subarachnoid Space*. Vol. 1: *Clinical Anatomy and Physiology*. Cham: Spring; 2023, pp. 39-66.
31. Rubino J.M., Hogg J.P. Neuroanatomy, Cerebral Aqueduct (Sylvian) [Actualizat pe 24 iulie]. *StatPearls* [Internet]. Treasure Island (FL): StatPearls Publishing. https://www.ncbi.nlm.nih.gov/books/NBK540988
32. Yap C.W., Yong C., Soon B.K.H. The different shapes of the fourth ventricle. *Clinical Radiology*; 2023, 78(12): pp. 875-884.
33. Taghva A., Liu C.Y., Apuzzo M.L.J. Transcallosal Surgery of Lesions Affecting the Third Ventricle: Basic Principles. În: *Schmidek and Sweet Operative Neurosurgical Techniques*. Ed. 6. Philadelphia: Elsevier Saunders; 2012, pp. 339-350.
34. Roesch Z.K., Tadi P. Neuroanatomy, Fourth Ventricle. [Actualizat pe 7 august 2023]. *StatPearls* [Internet]. Treasure Island (FL): StatPearls Publishing. https://www.ncbi.nlm.nih.gov/books/NBK546577
35. Engelhardt E. Magendie and Luschka: Holes in the 4th ventricle. *Dement Neuropsychol*; 2016, 10(3): 254-258.

Scanned with OKEN Scanner

Scanned with OKEN Scanner

11. VASCULARIZAȚIA SISTEMULUI NERVOS CENTRAL

Anca Sava, Cristinel Ionel Stan,
Lăcrămioara Perianu

Inima guvernează corpul prin sânge, iar circulația sa reglată prin creier previne bolile spiritului și trupului.

Avicenna, *Canonul medicinei*

Scanned with OKEN Scanner

Sumar

11.1. Introducere
11.2. Sistemul arterial vertebrobazilar
11.3. Artera carotidă internă (*arteria carotis interna*)
11.4. Sistemul venos
11.5. Vascularizația măduvei spinării
11.6. Vascularizația trunchiului cerebral
11.7. Vascularizația cerebelului
11.8. Vascularizația diencefalului
11.9. Limfaticele creierului
11.10. Elemente de anatomie clinică

Scanned with OKEN Scanner

11.1. Introducere

Structurile sistemului nervos central utilizează 1/3 din cantitatea totală de sânge din organism şi 20% din cantitatea de oxigen. Lipsa vascularizaţiei celulei nervoase pentru patru-cinci secunde determină lipotimie, pentru ca prelungirea peste patru minute să ducă la leziuni ireversibile nervoase. Neuronii au capacitatea de a se adapta, astfel încât o glicemie scăzută creşte capacitatea de absorbţie a glucozei din sânge în celula nervoasă. Între ţesutul cerebral şi sânge se interpune bariera hematoencefalică [16].

Structurile nervoase intracraniene sunt dependente de patru artere magistrale, pereche, respectiv artera vertebrală (AV) şi artera carotidă internă (ACI). AV împreună cu trunchiul bazilar, care rezultă prin unirea celor două AV, vascularizează trunchiul cerebral, cerebelul şi 1/3 posterioară a emisferelor cerebrale. ACI vascularizează 2/3 anterioare ale emisferelor cerebrale. Linia de demarcaţie între cele două sisteme arteriale este dată de o linie imaginară care uneşte corpii mamilari de scizura parietooccipitală internă (tabelul 11.1).

La nivelul bazei creierului, cele două sisteme arteriale formează poligonul lui Willis (cercul arterial), care are rolul de a asigura vascularizaţia jumătăţii controlaterale în caz de deficit.

Ramificaţiile arterelor sunt de două tipuri, superficiale (sistemul cortical) şi profunde (sistemul central), independente, cu caracter terminal în ţesutul nervos [10].

Tabelul 11.1. Vascularizaţia arterială a sistemului nervos central

Măduva spinării		Artere spinale anterioare şi posterioare Artere radiculare
Bulb		Artera vertebrală
Punte		Artera bazilară
Mezencefal		Artera bazilară Artera cerebrală posterioară Artera coroidiană anterioară şi posterioară
Cerebel		Artera vertebrală Artera bazilară
Diencefal	*Talamus*	Artera comunicantă posterioară Artera cerebrală posterioară Artera coroidiană posterioară
	Hipotalamus	Artera cerebrală anterioară şi posterioară Artera comunicantă posterioară
	Subtalamus	Artera cerebrală posterioară Artera comunicantă posterioară Artera coroidiană anterioară şi posterioară

Nuclei bazali	*Globus pallidus*	Artera coroidiană anterioară
	Striatum	Artera cerebrală mijlocie
Capsula internă	*Braţ anterior*	Artera cerebrală anterioară şi mijlocie
	Genunchi	Artera cerebrală mijlocie
	Braţ posterior	Artera cerebrală mijlocie Artera coroidiană anterioară
Cortex cerebral	*Lob frontal*	Artera cerebrală anterioară
	Lob parietal	Artera cerebrală anterioară şi mijlocie
	Lob occipital	Artera cerebrală mijlocie şi posterioară
	Lob temporal	Artera cerebrală posterioară Artera coroidiană posterioară

11.2. Sistemul arterial vertebrobazilar

11.2.1. *Artera vertebrală (arteria vertebralis)*

Artera vertebrală (AV) este un ram colateral al arterei subclaviculare, cu origine pe flancul posterosuperior al acesteia.

Artera vertebrală prezintă *traiect* ascendent, prin foraminele transversare ale vertebrelor cervicale C6-C1, ulterior devenind orizontal în lungul arcului posterior al atlasului, perforează membrana occipito-atlantoidiană posterioară, pătrunzând în craniu prin *foramen magnum*. Se angajează pe faţa ventrală a bulbului rahidian pentru ca la nivelul şanţului bulbopontin să se unească cu controlaterala, formând trunchiul (artera) bazilar(ă) [10, 16].

Raporturi:

În traiectul său, AV prezintă patru segmente cu următoarele raporturi:

- *segmentul 1*:
  - traiect ascendent, între muşchiul lung al gâtului şi scalen anterior;
  - situată posterior de artera carotidă comună (ACC) şi vena vertebrală;
  - încrucişată de artera tiroidiană inferioară şi ductul toracic;
  - posterior în raport cu procesele transverse ale C6-C1, ganglionul stelat şi ramurile ventrale ale nervilor spinali cervicali;
- *segmentul 2*:
  - corespunde traiectului prin foraminele transverse;
  - traiectul aproape vertical până la foramenul transvers al axisului unde se inflectează spre atlas;
- *segmentul 3*:
  - situat medial de muşchiul drept lateral al capului;
  - se orientează în şanţul de la nivelul feţei superioare a arcului posterior al atlasului;
  - pătrunde în canalul vertebral, la marginea inferioară a membranei occipitoatlandoidiene posterioare;
  - element al trigonului suboccipital, fiind acoperită de muşchiul *semispinalis capitis*;
- *segmentul 4*:
  - perforează meningele spinal (primele două foiţe);

Scanned with OKEN Scanner

- traiect asendent spre originea aparentă a nervului hipoglos;
- străbate faţa ventrală a bulbului;
- la nivelul marginii inferioare a punţii se uneşte cu controlaterala şi formează *artera bazilară* [5].

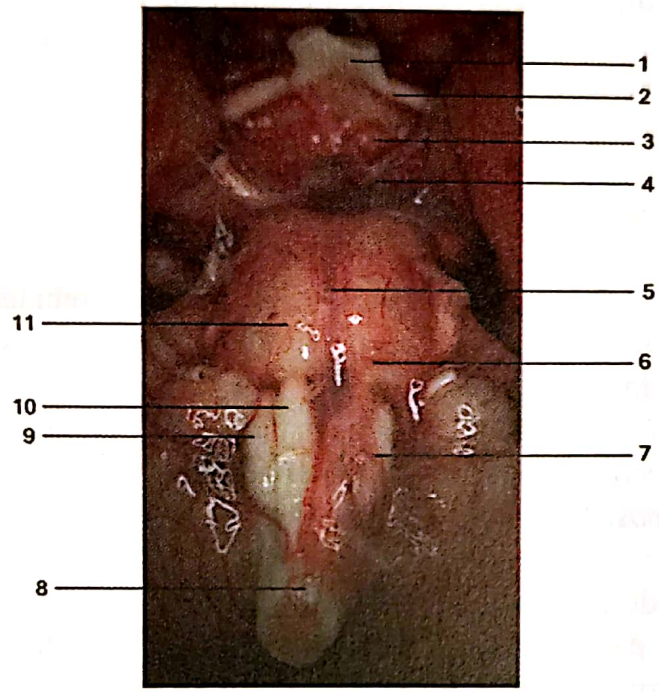

Figura 11.1. Sistemul vertebrobazilar: 1 – chiasma optică, 2 – tract optic, 3 – corp mamilar, 4 – a. cerebrală posterioară, 5 – trunchi bazilar, 6 – a. cerebeloasă anteroinferioară, 7 – fisura mediană ventrală, 8 – olivă bulbară, 9 – piramidă bulbară, 10 – piramidă pontină
(Colecţia Institutului de Medicină Legală Iaşi)

Artera vertebrală prezintă trei tipuri de ramuri *colaterale*: cervicale, medulare şi craniene.

Ramurile cervicale sunt *spinale*, pentru periostul şi corpurile vertebrale, şi *musculare*, pentru muşchii profunzi ai trigonului suboccipital. Ramurile spinale se anastomozează de-a lungul feţei posterioare a corpurilor vertebrale.

Arterele medulare se distribuie măduvei spinării.

Ramurile craniene sunt *meningeale*, pentru meningele fosei cerebeloase, respectiv *artera spinală posterioară*, pentru faţa posterioară a măduvei spinării, *artera spinală anterioară*, pentru faţa anterioară a măduvei spinării şi coada de cal, şi *artera cerebeloasă inferioară posterioară*.

Artera cerebeloasă posterioară inferioară (PICA) poate lipsi uneori, iar atunci când există, este cel mai voluminos ram. Ia naştere din AV la nivelul marginii inferioare a olivei bulbare, după care se orientează posterior de nervii glosofaringian şi vag, spre marginea inferioară a punţii. De la acest nivel se alătură marginii inferolaterale a ventriculului IV pentru a ajunge la nivelul valeculei cerebeloase [10].

PICA dă următoarele ramuri: *mediale*, între emisferele cerebeloase şi vermisul inferior, şi *laterale*, care se anastomozează cu arterele cerebeloase anterioare inferioară şi superioară.

Teritoriu de distribuţie: muşchii semispinali, muşchii drepţi şi oblici ai capului, măduva cervicală, bulbul, cerebelul, *dura mater* a fosei cerebeloase.

Scanned with OKEN Scanner

11.2.2. *Trunchiul bazilar (arteria basilaris)*

Trunchiul bazilar ia naştere prin unirea celor două artere vertebrale şi se dispune în şanţul bazilar de pe linia mediană a feţei ventrale a punţii [10, 13].

Traiectul corespunde şanţului cu acelaşi nume, între originile aparente ale nervilor abducens şi oculomotor. Se termină prin bifurcare în cele două artere cerebrale posterioare (ACP), la nivelul porţiunii caudale a mezencefalului.

Trunchiul bazilar are ca ramuri colaterale: *arterele pontine*, *artera labirintină (auditivă internă)*, străbate meatul acustic intern, *artera cerebeloasă anterioară inferioară* şi *artera cerebeloasă superioară*.

Artera cerebeloasă anterioară inferioară se distribuie cerebelului, feţelor inferioară şi anterolaterală, punţii, părţii inferolaterale, şi, uneori, porţiunii superioare a bulbului. Se anastomozează cu ramuri cerebeloase ale AV.

Artera cerebeloasă superioară se distribuie punţii, cerebelului, epifizei, vălului medular superior şi *tella choroidea* a ventriculului III.

Artera cerebrală posterioară (*arteria cerebris posterior*) (ACP) este ramul terminal al trunchiului bazilar.

Din punctul de vedere al abordului chirurgical, ACP prezintă trei segmente:

- *P1* – de la origine până la unirea cu artera comunicantă posterioară;
- *P2* – până la cisterna mezencefalică;
- *P3* – segmentul arterial corespunzător fisurii calcarine.

Traiectul arterei este în vecinătatea pedunculului cerebral pe care îl însoţeşte până în apropierea lobului temporooccipital [16, 18].

Artera cerebrală posterioară dă următoarele ramuri: *corticale*, *centrale*, *coroidiene posterioare* şi *posterolaterale*.

Ramurile corticale sunt:

- *temporale* – în număr de trei, vascularizează uncusul şi girusurile parahipocampic, occipitotemporal medial şi occipitotemporal lateral;
- *occipitale* – vascularizează cuneusul, girusul lingual şi zona posterolaterală a lobului occipital;
- *parietooccipitale* – vascularizează cuneusul şi precuneusul.

Ramurile centrale sunt destinate structurilor subcorticale. Aceste ramuri, împreună cu ramuri ale arterei comunicante posterioare străbat substanţa perforată posterioară şi vor vasculariza talamusul anterior, peretele lateral al ventriculului III, hipotalamusul şi *globus pallidus*.

Ramurile coroidiene posterioare înconjoară corpul geniculat lateral, vascularizându-l. Se descriu trei astfel de ramuri, unul posteromedial şi două posterolaterale. *Ramul posteromedial* dă ramuri pentru coliculii quadrigemeni şi talamus (nc. dorsomedian), străbate fisura cerebrală transversă şi se termină în plexurile coroide ale ventriculului III.

Ramurile posterolaterale fie străbat fisura coroidiană şi se termină în plexurile coroide ale cornului temporal al ventriculului lateral, fie ocolesc pulvinarul şi se distribuie fornixului, pulvinarului şi talamusului (nc. dorsomedian).

Ramurile posterolaterale au originea dorsal de pedunculul cerebral şi se distribuie acestuia, talamusului posterior, coliculilor quadrigemeni, epifizei şi corpului geniculat medial [13].

Scanned with OKEN Scanner

Teritoriu de distribuție al trunchiului bazilar: puntea, urechea internă, cerebelul, cortexul telencefalic, ventriculul III, talamusul, hipotalamusul, epifiză, mezencefalul.

11.3. Artera carotidă internă (*arteria carotis interna*)

Artera carotidă internă (ACI) este ram terminal al arterei carotide comune împreună cu artera carotidă externă.

Originea se află la nivelul trigonului carotic și corespunde scheletotopic vertebrei cervicale C4.

Traiectul este ascendent, cervical, până la baza craniului unde pătrunde în canalul carotidian al stâncii temporalului. Părăsește intracranian acest canal și pătrunde în loja cavernoasă până în vecinătatea proceselor clinoide anterioare unde se angajează în spațiul subarahnoidian al regiunii valeculare. La nivelul lojei cavernoase ACI are traiect sinuos, de forma literei „S" culcat (sifon carotidian). Această sinuozitate permite reducerea presiunii sanguine cu aproximativ 20 mmHg. Se termină la nivelul marginii laterale a chiasmei optice prin bifurcare în două artere cerebrale, laterală și anterioară [18-19] (figura 11.1).

Raporturi:

Artera carotidă internă poate fi împărțită în *patru segmente*: *cervical*, *pietros*, *cavernos* și *cerebral* [5, 20].

Segmentul cervical străbate trigonul carotic și spațiul retrostilian.

La nivelul *trigonului carotic*, ACI are raport cu:

- *anterior*: artera carotidă externă, care se va situa ulterior anterolateral;
- *posterior*: nervul vag, lanțul simpatic cervical, procesele transverse C3-C4, mușchiul lung al gâtului și fascia prevertebrală;
- *lateral*: vena jugulară internă și nervul hipoglos.

În *spațiul retrostilian*, ACI are raport cu:

- *anterior*: diafragma stiliană;
- *posterior*: nervii vag și hipoglos, ganglionul cervical superior;
- *medial*: mușchiul constrictor superior al faringelui și nervul laringeu superior;
- *lateral*: procesul mastoid, mușchiul sternocleidomastoidian, burta posterioară a digastricului, nervul hipoglos și ramul extern al nervului accesor.

Segmentul pietros al ACI este situat anterior de cohlee și cavitatea timpanică.

Segmentul cavernos este situat sub *dura mater*, înconjurat de filamente simpatice, lateral dipunându-se nervul abducens.

Segmentul cerebral al ACI este situat între nervii optic și oculomotor.

În 1996, Bouthillier a descris cele șapte segmente ale arterei carotide interne după cum urmează:

- C1 – cervical: de la bifurcația carotidiană până la intrarea în canalul carotidian;
- C2 – pietros: în porțiunea pietroasă a osului temporal, până la *foramenul lacerum*;
- C3 – lacerum: în dreptul *foramen lacerum*, scurt și fără ramuri majore;
- C4 – cavernos: traversează sinusul cavernos;
- C5 – clinoid: între inelele durale proximale și distale;

Scanned with OKEN Scanner

- C6 – oftalmic: porţiunea supraclinoidă, dă artera oftalmică;
- C7 – comunicant (terminal): dă artera comunicantă posterioară, coroidiană anterioară şi se bifurcă în arterele cerebrale anterioară şi medie.

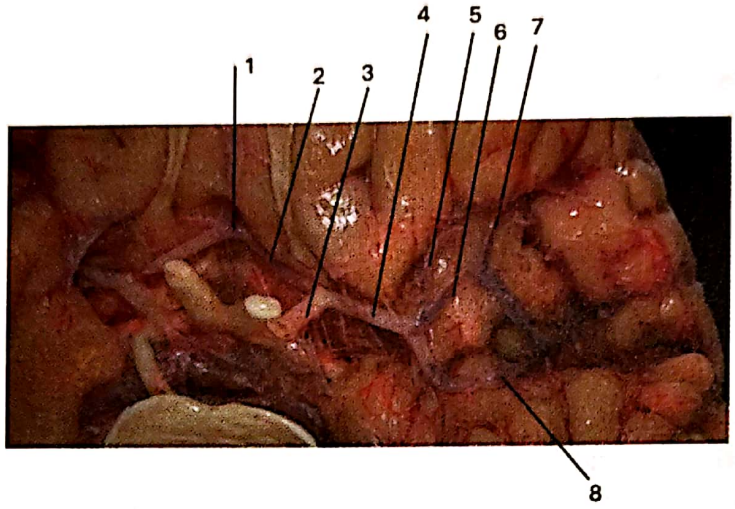

Figura 11.2. Ramuri ACI: 1 – a. comunicantă anterioară, 2 – a. cerebrală anterioară, 3 – ACI, 4 – a. cerebrală mijlocie, 5 – a. orbitofrontală, 6 – a. cerebrală mijlocie (ram inferior de bifurcaţie), 7 – a. prefrontală, 8 – a. cerebrală mijlocie (ram superior de bifurcaţie) (Colecţia Institutului de Medicină Legală Iaşi)

Ramuri colaterale:

- segmentul cervical: nu dă ramuri;
- segmentul pietros:
  - *artera caroticotimpanică*: vascularizează cavitatea timpanică şi se anastomozează cu ramuri ale arterelor maxilară şi stilomastoidiană;
  - *artera pterigoidă*: pătrunde în canalul omonim şi se anastomozează cu un ram din artera palatină mare;
- segmentul cavernos:
  - *ramuri cavernoase*: ganglionul Gasser, pereţii sinusurilor cavernos şi pietros inferior;
  - *ramuri meningeale*: *dura mater* şi partea osoasă a fosei craniene mijlocii;
  - *ramuri hipofizare*: glanda hipofiză;
- segmentul cerebral:
  - *artera oftalmică*, cu ramurile arteriale următoare: centrală a retinei, lacrimală, palpebrale, zigomatice, ciliare lungi posterioare şi anterioare, supraorbitală, etmoidale anterioare şi posterioare, meningeale, supratrohleare şi nazală dorsală;
  - *artera comunicantă posterioară* care vascularizează suprafaţa medială a talamusului, chiasma optică, pedunculul cerebral, capsula internă şi pereţii ventriculului III;
  - *artera coroidiană anterioară* care vascularizează *crus cerebri*, *globus pallidus*, nucleul caudat, corpul amigdaloid, hipotalamusul, *tuber cinereum*, nucleul roşu, substanţa neagră, braţul posterior al capsulei interne, radiaţiile optice, tractul optic, fimbria fornixului şi hipocampul [8].

Ramuri terminale:

Ramurile terminale ale ACI sunt artera cerebrală anterioară şi artera cerebrală laterală (mijlocie, a lui Sylvius).

Scanned with OKEN Scanner

Repere anatomice în disecția microchirurgicală a segmentelor ACI:

- repere craniale (osoase):
  - C1 – bifurcație carotidiană (discul intervertebral C3-C4);
  - C2 – canal carotidian;
  - C3 – *foramen lacerum*;
  - C4 – corp sfenoid, proces clinoid posterior;
  - C5 – proces clinoid anterior;
  - C6 – plafon sinus cavernos;
  - C7 – substanța perforată anterioară;
- repere durale și cisternale:
  - durale – inel dural proximal (C4/C5), distal (C5/C6), membrană sinus cavernos (C4);
  - cisternale – cisterna suprasellară (C6-C7), spațiu subarahnoidian post-inel dural distal;
- repere neurovasculare:
  - C1 – nerv hipoglos (XII), vena jugulară internă, ganglion cervical superior simpatic;
  - C2 – cohleea, cavitate timpanică, plex venos carotidian;
  - C3 – sinus sigmoid;
  - C4 – nerv abducens (VI), III-V medial în sinus cavernos; trunchi simpatic periarterial;
  - C5 – niciun ram major, traiect intradural;
  - C6 – nerv optic (II), oftalmic (V1), oculomotor (III); artera oftalmică;
  - C7 – nervi optici/oculomotori mediali, artera comunicantă posterioară.

11.3.1. *Artera cerebrală anterioară (arteria cerebri anterior)*

Artera cerebrală anterioară (ACA) este împărțită, din punct de vedere anatomic, angiografic și chirurgical, în trei segmente:

- *A1* – de la origine până la anastomoza cu artera comunicantă anterioară;
- *A2* – până la originea arterei calosomarginale;
- *A3* – după originea arterei calosomarginale, devenind arteră pericaloasă [10].

Traiect:

Artera cerebrală anterioară, de la origine (extremitatea medială a fisurii cerebrale mediale), se orientează anterior și medial, superior de nervul optic, către fisura interemisferică. La limita dintre segmentele A1 și A2, cele două ACA se unesc printr-o anastomoză, artera comunicantă anterioară.

Ramurile colaterale ale ACA sunt centrale, corticale și artera comunicantă anterioară. Ramul terminal este considerat a fi artera pericaloasă posterioară.

Ramurile centrale (*lenticulostriate mediale*) străbat orificiile spațiului perforat anterior și vascularizează chiasma optică și hipotalamusul preoptic. Un ram este considerat mai important, și anume *artera recurentă Heubner*, care se distribuie capului nucleului caudat, porțiunea învecinată a capsulei interne, putamenul și aria septală.

Ramurile corticale (*orbitale, frontale și parietale*) se distribuie lobului orbital, bulbului și tractului olfactiv, polului frontal al emisferei cerebrale, ariilor corticale motorii și somatosenzitive.

Artera comunicantă anterioară vascularizează chiasma optică, lamina terminală, hipotalamusul, girusul cingulat, ariile paraolfactorii și columnele anterioare ale fornixului.

Scanned with OKEN Scanner

Artera pericaloasă posterioară vascularizează faţa medială a lobului parietal prin trei artere: paracentrală, parietală internă superioară şi parietală internă inferioară (a precuneusului) [16].

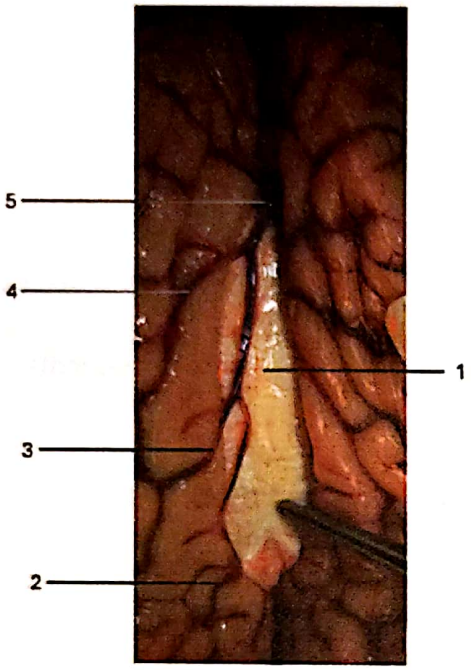

Figura 11.3. Ramuri: a. cerebrală anterioară: 1 – corpul corp calos, 2 – a. parietală inferioară, 3 – a. parietală superioară, 4 – a. calosomarginală, 5 – a. pericaloasă (Colecţia Institutului de Medicină Legală Iaşi)

Teritoriu de distribuţie:
Teritoriul de distribuţie este definit de ramurile ACA:
- corpul calos;
- girusurile frontale medial şi lateral;
- girusul cingulat;
- lobul paracentral;
- girusul drept;
- girusul orbital medial;
- precuneusul;
- cortexul olfactiv.

11.3.2. *Artera cerebrală mijlocie (laterală, sylviană; arteria cerebri media)*

Artera cerebrală mijlocie (ACM) prezintă, angiografic şi chirurgical, patru segmente:
- *M1* – de la origine până la nivelul originii fisurii laterale;
- *M2* – artera intră în fisura laterală Sylvius;
- *M3* – artera părăseşte fisura laterală;
- *M4* – porţiune corticală.

Artera cerebrală mijlocie are două tipuri de ramuri colaterale, *corticale* şi *centrale*, ramul terminal fiind artera angulară (artera pliului curb).

Ramurile corticale sunt: orbitale, temporale, parietale şi frontale.

Ramurile orbitale vascularizează girusul frontal inferior şi jumătatea laterală a girusului orbital.

Ramurile temporale vascularizează suprafaţa laterală a lobului temporal.

Ramurile parietale vascularizează girusurile postcentral şi parietal inferior şi jumătatea inferioară a girusului parietal superior.

Ramurile frontale vascularizează porţiunile mijlocie şi inferioară ale girusului precentral.

Ramurile centrale (*lenticulostriate laterale*) străbat orificiile spaţiului perforat anterior şi vascularizează capul nucleului caudat, putamenul, segmentul lateral al *globus pallidus*, genunchiul capsulei interne, jumătatea dorsală a braţului posterior al capsulei interne, claustrumul şi capsula externă [8].

Teritoriu de distribuţie: nucleul caudat, nucleul lenticular, capsula internă, capsula externă, girusurile frontal inferior, orbital, temporal superior şi mijlociu, supramarginal şi angular.

Scanned with OKEN Scanner

Implicații clinice:
- obstrucția ACA produce hemipareză membrului inferior controlateral, apraxie ideomotorie și incontinență urinară (sindrom frontal medial);
- anevrisme ACA (30-35% din totalul anevrismelor cerebrale).

11.3.3. *Circuitele anastomotice în circulația cerebrală*

Substanța cerebrală reprezintă o varietate de țesut vulnerabil la lipsa de oxigen. Din acest motiv există anastomoze care se clasifică în trei categorii: între circulația extracraniană și intracraniană, poligonul lui Willis și anastomoze leptomeningeale (postwillisiene).

Anastomoze între circulația extracraniană și intracranină se realizează între:
- artera carotidă internă și artera carotidă externă prin ramuri intracraniene (arterele oftalmică, supraorbitară, supratrohleară, caroticotimpanică, meningohipofizară, arterele superficiale ale creierului) și ramuri extracraniene (arterele facială, temporală superficială, timpanică, meningee, durale);
- artera carotidă externă și artera vertebrală prin anastomoze între ramuri intracraniene ale AV (ramura atlantică) și artera occipitală (ram al ACE).

Poligonul lui Willis (*cercul arterial al lui Willis*) este cel mai important sistem anastomotic, care permite un flux suficient de suplinire a vascularizației atunci când există ocluzie completă unilaterală a ACI, situat la baza creierului, între cele două sisteme carotice interne și între sistemul carotic intern și cel vertebrobazilar. Prima anastomoză are rolul de a asigura perfuzia în arterele cerebrale anterioare unite prin comunicanta anterioară, pentru ca a doua anastomoză să asigure perfuzia la nivelul arterelor cerebrale posterioare. Se prezintă sub forma unui heptagon, cu segmente de calibru și lungimi diferite, format rostrocaudal din:
- ramul comunicant anterior;
- arterele cerebrale anterioare;
- arterele carotide interne;
- ramurile comunicante posterioare [2];
- arterele cerebrale posterioare;
- bifurcația trunchiului bazilar.

Anastomozele leptomeningeale se prezintă sub forma unor comunicări ale ramurilor corticale terminale la limita teritoriului de distribuție. În condițiile unei circulații cerebrale normale aceste anastomoze sunt nefuncționale. În situații patologice, anastomozele se deschid prin apariția unui gradient de presiune între două sisteme arteriale [16].

Circuitele anastomice cerebrale autoreglează fluxul sanguin (50-60 ml/100 g/min), compensând variațiile TAS (60-160 mmHg). În cazuri patologice (de exemplu, ATS carotidian), activează șunturi colaterale care diminuează potențialul deficit neurologic. Evaluarea unor astfel de patologii se face prin angiografie digitală cu substracție sau angiografie CT.

Scanned with OKEN Scanner

11.4. Sistemul venos

Sistemul venos cerebral drenează sângele din parenchimul cerebral, structurile meningeale şi adiacente prin vene superficiale, vene profunde şi sinusuri durale, structuri avalvulare care asigură un flux bidirecţional ce transferă 15-20% din debitul cerebral, menţinând constantă presiunea intracraniană prin anastomoze cu plexul venos spinal.

11.4.1. *Venele superficiale*

Venele superficiale colectează sângele venos de la nivelul cortexului şi al substanţei albe subcorticale şi realizează o reţea subpială.

Venele superficiale provin din trei zone:

- superioare (rolandice, parietooccipitale) – drenează convexitatea emisferelor cerebrale şi se deschid în sinusul sagital superior;
- mijlocii – drenează zonele adiacente scizurii Sylvius;
- inferioare (temporobazale) – dreneză în sinusul cavernos sau în sinusurile transversale.

Venele superficiale sunt ascendente şi descendente.

11.4.2. *Venele profunde*

Venele profunde colectează sângele de la nivelul plexurilor coroide, substanţei albe profunde, nucleilor bazali şi diencefalului. Venele profunde includ vena cerebrală internă, vena bazală (Rosenthal), vena *cerebri magna* (Galien) şi vena bazală. Aceste vene se anastomozează şi drenează în sinusul dural drept sau sinusul transvers.

Vena cerebrală internă adună sângele venos din porţiunea profundă a emisferelor cerebrale. Ia naştere la nivelul orificiului interventricular Monro prin unirea a trei vene: talamostriată, septală şi coroidiană. Vena talamostriată drenează fornixul, talamusul, capsula internă şi corpul striat. Vena septală drenează genunchiul corpului calos şi *septum pellucidum*. Vena coroidiană drenează corpul calos, fornixul, hipocampul şi plexurile coroide. De la formare, vena cerebrală internă se dirijează posterior, între foiţele vălului coroidian, pentru ca inferior de spleniumul corpului calos să se unească cu cea de partea opusă şi să formeze *marea venă cerebrală* (*vena cerebri magna a lui Galien*).

Vena cerebrală mare se uneşte cu sinusul venos longitudinal inferior şi formează sinusul venos drept.

Vena bazală (*Rosenthal*) are traiect în vecinătatea feţei inferomediale a lobului temporal, străbate fisura cerebrală transversă în porţiunea ei laterală, încrucişează faţa laterală a mezencefalului şi se varsă în vena cerebrală mare. Afluenţii venei bazale drenează sângele venos de la nivelul tracturilor optice, lobului temporal, hipotalamusului şi mezencefalului.

Se mai identifică încă două vene cerebrale, una anterioară şi una laterală. *Vena cerebrală anterioară* adună sângele venos de la nivelul girusului cingulat, porţiunii rostrale a corpului calos şi a cortexului orbital. *Vena cerebrală laterală* adună sângele venos de la nivelul nucleilor bazali, o parte din talamus, operculului parietal şi cortexului insular [16] (figura 11.4).

Scanned with OKEN Scanner

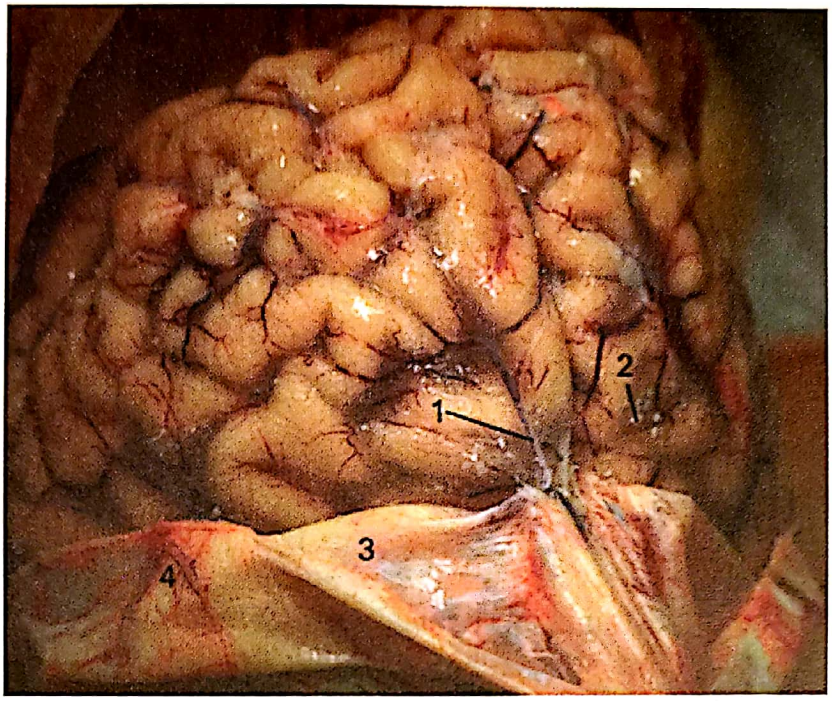

Figura. 11.4. Vena lui Trolard: 1 – v. anastomotică Trolard, 2 – granulație Pacchioni, 3 – *dura mater*, 4 – a. meningee mijlocie
(Colecția Institutului de Medicină Legală Iași)

11.4.3. *Venele meningeale*

Venele meningeale sunt localizate între fața externă a *durei mater* și cea internă a craniului, în șanțuri osoase. Toți afluenții se unesc și formează confluentul venos al lui Trolard [15-16].

Traiectul acestor vene poate fi superior, spre sinusul venos longitudinal superior, sau inferior, spre foramenul rotund, pe care îl străbat împreună cu artera meningee mijlocie și se varsă în plexul pterigoidian sau spre foramenul rotund mic și se varsă tot în plexul pterigoidian.

În categoria acestor vene intră:

- venele meningee mijlocii, două pentru fiecare arteră omonimă;
- venele parietale mijlocii;
- venele frontale;
- venele orbitomeningeale.

11.4.4. *Anastomoze între sinusurile venoase și rețeaua extracraniană*

Reprezentate de:

- *vena emisară Santorini* – traversează foramenul parietal și unește sinusul venos longitudinal superior cu un afluent al venei temporale superficiale;
- *venele condiliene posterioare* (*numeroase*);
- *vena mastoidiană* – unește sinusul venos lateral cu venele regiunii nuchale;
- *vena sinusului pietros inferior* – unește prin *foramen lacerum* extremitatea posterioară a sinusului cavernos cu vene condiliene anterioare;

Scanned with OKEN Scanner

- *vena foramenului oval* şi *vena pterigoidiană* – unesc sinusul cavernos cu plexul pterigoidian;
- *vena oftalmică* – se termină prin două ramuri, un ram în sinusul cavernos şi celălalt în vena facială;
- *golful venei jugulare interne* – realizează comunicarea dintre terminarea sinusurilor venoase lateral şi pietros inferior şi circulaţia cervicală profundă [2,7].

11.5. Vascularizaţia măduvei spinării

11.5.1. *Arterele măduvei spinării*

Vascularizaţia arterială a măduvei spinării este asigurată de un sistem arterial dublu, longitudinal, format din trei trunchiuri spinale arteriale: unul anterior (median) şi două posterioare (lateral drept şi stâng), completate de arterele radiculare, segmentare.

Trunchiul spinal anterior (*arteria spinalis anterior*) se formează prin unirea arterelor spinale anterioare (cu originea în artera AV) cu arterele radiculare anterioare, între 6 şi 10, cu originea în artere segmentare (cervicală ascendentă, cervicală profundă, intercostale, lombare, sacrate).

Din acest trunchi spinal se deprind *ramurile sulcale*, care pătrund în fisura mediană anterioară şi se distribuie coarnelor anterior şi lateral, comisurii cenuşii, bazei cornului dorsal şi substanţei albe din imediata vecinătate a cordoanelor anterior şi lateral.

Trunchiurile spinale posterioare (*arteriae spinales posteriores*) se formează din arterele spinale posterioare (cu originea în AV sau PICA) şi arterele radiculare posterioare, între 10 şi 23, cu originea în arterele segmentare (aceleaşi ca la trunchiul spinal anterior). Între cele două trunchiuri se stabilesc numeroase anastomoze, formând o adevărată reţea. Şi din această reţea se desprind *ramurile sulcale* care se distribuie coarnelor posterioare şi cordoanelor posterioare de substanţă albă. Pot exista suprapuneri între ramurile sulcale anterioare şi posterioare, fără a fi evidenţiate anastomoze între ele [10].

Arterele radiculare anterioare şi posterioare au originea din arterele intercostale, lombare sau cervicale. Artera adamantină (*radiculara magna*, *Adamkiewicz*) este o structură critică, aflată la nivel toracolombar inferior, care furnizează 2/3 din sângele segmentelor spinale anterioare prin plexuri perimedulare, cu anastomoze minime, ceea ce explică extrema vulnerabilitate la ischemie.

11.5.2. *Venele măduvei spinării*

Sângele venos al măduvei spinării este drenat de şase trunchiuri longitudinale, cu aspect de reţea: anteromedian, posteromedian, două posterolaterale (dorsal de rădăcinile posterioare ale nervilor spinali) şi două anterolaterale (ventral de rădăcinile anterioare ale nervilor spinali). Aceste trunchiuri drenează porţiunea de măduvă învecinată. Trunchiurile longitudinale formează vene radiculare care drenează în plexurile venoase vertebrale interne şi sunt vulnerabile la congestie în poziţii chirurgicale.

Scanned with OKEN Scanner

11.6. Vascularizația trunchiului cerebral

11.6.1. *Arterele trunchiului cerebral*

Vascularizația arterială a trunchiului cerebral este asigurată de sistemul arterial vertebro-bazilar organizat în artere paramediale, circumferențiale lungi și scurte.

Bulbul este vascularizat de trei tipuri de artere: mediane, circumferențiale scurte și circumferențiale lungi.

Puntea este vascularizată de trei tipuri de artere: paramediane, circumferențiale scurte și lungi.

Mezencefalul este vascularizat de ramuri din trunchiul bazilar și artera cerebrală posterioară, formând un sistem parametric organizat în ramuri paramediane, circumferențiale lungi și scurte.

11.6.2. *Venele trunchiului cerebral*

Fiecare segment al trunchiului cerebral prezintă vene specifice:

- jumătatea inferioară a bulbului drenează în venele spinale, condiliene și în plexul venos rahidian;
- jumătatea superioară a bulbului și puntea drenează în sinusurile pietroase;
- mezencefalul drenează în vena cerebrală mare, venele cerebrale interne și venele bazale [16].

11.7. Vascularizația cerebelului

11.7.1. *Arterele cerebelului*

Cerebelul este irigat de câte trei artere cerebeloase, pentru fiecare jumătate: posteroinferioară, anteroinferioară și superioară.

Artera cerebeloasă posteroinferioară (PICA, *arteria inferior posterior cerebelli*)

PICA are originea în artera vertebrală, la 1,5 cm de formarea trunchiului bazilar. Se orientează posterior și inferior, înconjoară bulbul, trecând printre originile aparente ale nervilor glosofaringian, vag și accesor, ulterior orientându-se superior spre extremitatea superioară a tonsilei cerebeloase.

În traiectul său dă ramuri colaterale pentru plexurile coroide ale ventriculului IV.

PICA se termină prin două ramuri:

- *vermian* – situat în valeculă, pentru vermisul inferior;
- *tonsilo-emisferic* – pentru lobulul tonsila și fața inferioară a emisferelor cerebeloase.

Artera cerebeloasă anteroinferioară (AICA, *arteria inferior anterior cerebelli*) are originea în trunchiul bazilar și se orientează lateral, trecând superior sau inferior de originea aparentă a nervului abducens, ulterior lateral, având raport cu originile aparente ale nervilor faciali și vestibulocohleari.

Scanned with OKEN Scanner

În traiectul său dă ramuri colaterale pentru punte şi plexurile coroide ale ventriculului IV. Se termină vascularizând porţiunea anteroinferioară a emisferelor cerebeloase, floculus şi piramida [15-16].

Artera cerebeloasă superioară (SCA, *arteria superior cerebelli*) are originea în porţiunea cranială a trunchiului bazilar, înconjoară trunchiul cerebral la nivelul şanţului pontopeduncular şi se termină la nivelul feţei superioare a cerebelului.

Se împarte în mai multe ramuri pentru: emisferele cerebeloase, vermisul superior, vălul medular superior, pedunculii cerebeloşi mijlociu şi superior.

La nivelul suprafeţei externe a cerebelului, arterele cerebeloase, prin ramificaţiile lor, se anastomozează şi formează o reţea din care iau naştere ramuri terminale care pătrund în substanţa albă şi nucleii cerebeloşi.

11.7.2. *Venele cerebelului*

La suprafaţa cerebelului se formează o reţea pială care va drena în:

- vena vermiană superioară, care drenează în vena cerebrală mare;
- vena vermiană inferioară, care va drena în confluenţa sinusurilor;
- venele ventrale, două la număr, care drenează în sinusurile pietroase;
- venele dorsale, două la număr, care drenează în sinusul transvers.

11.8. Vascularizaţia diencefalului

11.8.1. *Arterele diencefalului*

Diencefalul este vascularizat de ramuri din artera comunicantă posterioară, artera cerebrală posterioară (ramuri talamoperforante anterioare şi posterioare) şi artera coroidală anterioară, care suplează talamusul posterior, metatalamusul şi plexul coroid al ventriculului III. Artera bazilară contribuie prin ramuri posterioare pentru porţiunile inferioare ale talamusului.

11.8.2. *Venele diencefalului*

Venele diencefalice colectează sânge de la talamus şi hipotalamus şi drenează în vena cerebrală internă, vena bazilară şi vena cerebrală magna. Aceste vene realizează anastomoze ample şi se varsă în sinusul drept sau transvers.

11.9. Limfaticele creierului

Limfaticele creierului reprezintă un sistem recent descris în literatura de specialitate şi care include vase limfatice meningeale şi sistemul glimfatic ce drenează în LCS.

Vasele limfatice meningeale drenează limfa din meningele cerebral în limfonodulii cervicali profunzi.

Scanned with OKEN Scanner

Sistemul glimfatic prezintă canale perivasculare (spații Virchow-Robin), ce drenează LCS și permit circulația prin parenchimul cerebral. Disfuncția sistemului glimfatic accelerează progresia bolii Alzheimer, evoluția nefavorabilă a traumatismelor craniocerebrale a edemului postoperator.

11.10. Elemente de anatomie clinică

11.10.1. *Sindromul de ocluzie a arterei cerebrale anterioare*

Sindromul de ocluzie a arterei cerebrale anterioare poate fi proximal sau distal de segmentul A1 [10].

Ocluzia distală de segmentul A1 se caracterizează prin:

- paralizie (parapareză) și parestezie a porțiunii distale a membrului inferior controlateral;
- incontinență urinară;
- apraxie pentru membrul superior stâng;
- tulburări de vorbire (inerție motorie).

Ocluzia în segmentul proximal A1 se caracterizează prin:

- se adaugă în plus semnelor de mai sus hemiplegie controlaterală (fața, limba și membrul superior);
- anosmie.

11.10.2. *Sindromul de ocluzie a arterei cerebrale mijlocii*

Sindromul de ocluzie a arterei cerebrale mijlocii se caracterizează prin:

- pareză sau plegie a jumătății inferioare a feței, limbii, membrului superior și porțiunea proximală a membrului inferior;
- hemianestezie în același teritoriu (sensibilitatea discriminativă și proprioceptivă);
- hemianopsie în câmpul vizual controlateral;
- afazie (afectare a emisferului dominant);
- perturbări ale percepției spațiale și de schemă corporală (afectare a emisferei drepte);
- hemiplegie controlaterală (obstrucția ramurilor centrale) [13].

11.10.3. *Sindromul de ocluzie a arterei cerebrale posterioare*

Sindromul de ocluzie a arterei cerebrale posterioare se caracterizează prin:

- ocluzie în segmentul cortical: hemianopsie controlaterală cu păstrarea vederii maculare;
- ocluzie în segmentul proximal: hemiparestezie, hemibalism, paralizie de nerv oculomotor ipsilateral, hemipareză controlaterală și ataxie;
- ocluzie bilaterală (tromboză la nivelul terminării trunchiului bazilar): cecitate corticală fără ca pacientul să realizeze (sindromul Anton) și perturbări de memorie.

Scanned with OKEN Scanner

11.10.4. *Sindromul arterelor paramediane bulbare*

Sindromul de ocluzie a arterelor paramediane bulbare se caracterizează prin:
- hemiplegie controlaterală;
- hemianestezie controlaterală pentru sensibilitatea epicritică, vibratorie și proprioceptivă conștientă;
- paralizia jumătății ipsilaterale a limbii.

11.10.5. *Sindromul arterelor paramediane pontine inferioare*

Sindromul de ocluzie a arterelor paramediane pontine inferioare se caracterizează prin:
- hemiplegie controlaterală;
- hemianestezie controlaterală;
- paralizia ipsilaterală a mușchiului drept lateral;
- paralizia privirii pe partea ipsilaterală;
- nistagmus.

11.10.6. *Sindromul arterelor paramediane pontine superioare*

Sindromul de ocluzie a arterelor paramediane pontine superioare se caracterizează prin:
- hemiplegie;
- hemianestezie;
- ataxia membrelor;
- oftalmoplegie și nistagmus;
- mioclonii ale vălului palatin.

11.10.7. *Sindromul de PICA*

Sindromul de ocluzie a PICA (Wallenberg) se caracterizează prin:
- pierderea controlaterală a sensibilității termoalgezice;
- piederea sensibilității termoalgezice de aceeași parte la nivelul feței;
- sindrom Horner;
- ataxie ipsilaterală;
- nistagmus, greață, vomă;
- sughiț;
- disfagie, reflexe faringiene abolite, voce bitonală;
- pierderea sensibilității gustative de aceeași parte.

11.10.8. *Sindroamele vasculare mezencefalice*

Sindroamele vasculare mezencefalice sunt reprezentate de:
- *sindromul ventral* (*Weber*) apare în urma afectării arterelor paramediene:
  - paralizie controlaterală a trunchiului și membrelor;

Scanned with OKEN Scanner

- paralizie de tip central a musculaturii expresiilor faciale;
- paralizie ipsilaterală a nervului oculomotor;

- *sindromul dorsal (Parinaud)* apare din cauza lezării arterelor circumferențiale lungi și implică paralizia pentru mișcările conjugate ale globilor oculari, la privirea în sus [10].

11.10.9. *Hemoragiile cerebrale*

Hemoragiile cerebrale se clasifică în intracerebrale și extranevraxiale.

Hemoragiile intracerebrale sunt determinate de ruperea unei artere centrale. Se localizează cel mai frecvent în putamen, talamus, punte, cerebel, capsula internă și centrul medular. Se vizualizează imagistic sub forma inundației ventriculare sau de hematom intracerebral.

Hemoragiile extranevraxiale apar în urma ruperii unui anevrism. Localizarea frecventă a anevrismelor este: la originea PICA, la bifurcarea trunchiului bazilar, la originea arterei comunicante posterioare, la nivelul anastomozei dintre comunicanta anterioară și artera cerebrală anterioară. Ruperea anevrismului este însoțită de cefalee de intensitate mare, apărută brusc, cu instalare de stare comatoasă [11].

11.10.10. *Malformațiile arteriovenoase*

Malformațiile arteriovenoase determină șunturi arteriovenoase cu furt vascular într-un teritoriu și apariția ischemiei. Expresia clinică este de crize comițiale.

Bibliografie selectivă

1. *Terminologia Anatomica*. Stuttgart, New York: Thieme; 1998.
2. Balboni G.C., Motta P. *Anatomia Umana*. Milano: Ed. Ermes; 2000.
3. Bossy J. Neuro-Anatomie. În: Chevrel J.P. (ed.). *Anatomie Clinique*. Paris: Springer Verlag; 1990.
4. Bouchet A., Cuilleret J. *Anatomie topographique, descriptive et functionelle*. Ed. 3. Paris: Simep-Masson; 1995.
5. Carpanter M.B. *Core text of Neuroanatomy*, Ed. 3. Baltimore: Williams&Wilkins; 1985.
6. Fanghanel J., Pera F., Anderhuber F., Nitsch R. *Waldazer Anatomie des Menschen*. Ed. 2. Berlin, New York: Walter de Gruyter; 2003.
7. Haines D.E. *Neuroanatomy: An Atlas of Structure, Section and System*. Ed. 5. Philadelphia: Lippincott Williams & Wilkins; 2000.
8. Lazorthes G. *Vascularisation et circulation cérébrale*. Paris: Masson et Cie; 1961.
9. Papilian V., Papilian V.V. *Manual practic de disecție și descoperiri anatomice*. Cluj-Napoca: Editura Dacia; 1994.
10. Petrovanu I., Zamfir M., Păduraru D., Stan C. *Anatomie Clinică. Emisfere cerebrale. Sisteme informaționale*. București: Ed. Intact; 1999.
11. Popa C. *Neurologie*. București: Editura Național; 1997.
12. Risau W., Flamme I. Vasculogenesis. *Annu Rev Cell Dev Biol.*; 1995, 11:73-91.

Scanned with OKEN Scanner

Scanned with OKEN Scanner

12. SISTEMUL NERVOS VEGETATIV (AUTONOM)

Radu-Alexandru Iacobescu, Dragoș Andrei Chiran,
Cristinel Ionel Stan

Cel mai important lucru în ceea ce privește educația este că ne transformă sistemul nervos într-un aliat, și nu într-un dușman.

William James, 1842-1910

Sumar

12.1. Considerații generale
12.2. Controlul funcțiilor vegetative
12.3. Sistemul nervos vegetativ periferic
12.4. Joncţiunea neuroefectorie autonomă
12.5. Considerații finale privind controlul autonom al unor funcții vitale
12.6. Elemente de anatomie clinică

Scanned with OKEN Scanner

Scanned with OKEN Scanner

12.1. Considerații generale

Sistemul nervos vegetativ (SNV) reprezintă o componentă a sistemului nervos central și periferic, o formă primordială de organizare a sistemului nervos, larg răspândită la speciile animale, cu rol fundamental în *menținerea homeostaziei* organismului și *adaptarea la situațiile de stres*, prin reacții organice de tipul *fight or flight* (luptă sau fugi) [1].

Denumirea de sistem autonom caracterizează o calitate fundamentală a acestor structuri, ce se diferențiază de sistemul nervos somatic, și anume lipsa caracterului voluntar. Programele de funcționare endogenă nu sunt sub controlul voluntar al conștiinței, deși, în sens funcțional și anatomic, sunt interconectate [2]. Aceste funcții homeostatice și adaptative se realizează prin două componente cu organizare diferită și cu activitate antagonică (simpatică și parasimpatică), ce nu sunt simple intermitențe funcționale, ci asigură un tonus continuu pentru menținerea activității viscerale [3]. Ca urmare a definiției enunțate mai sus, în această noțiune este inclus și sistemul nervos enteric, care, datorită structurii sale diferite, trebuie tratat separat.

12.2. Controlul funcțiilor vegetative

Componenta centrală a SNV este dispersată sub formă de centri nucleari la niveluri diferite din diencefal, trunchi cerebral și măduva spinării, fiecărui centru fiindu-i rezervată o specificitate funcțională [4]. Prin centrii medulari toracolombari (simpatici) și sacrați (parasimpatici) sunt controlate segmentar funcții viscerale reflexe. Etajul inferior al trunchiului prin centrii bulbopontini reglează funcțiile cardiovasculare, respiratorii și digestive, iar etajul superior (pontomezencefalic) integrează funcțiile de răspuns la durere și stres. Diencefalul prin hipotalamus și talamus, împreună cu sistemul limbic (cortexul insular, girusul cingulat și amigdala), este responsabil pentru integrarea componentei emoționale de răspuns la stimuli externi [2]. Aceste formațiuni exercită funcții reglatorii complexe asupra răspunsului autonom. O schematizare a acestor relații neuronale este redată în figura 12.1.

12.2.1. *Structurile emisferului cerebral și ale diencefalului de control al funcțiilor vegetative*

Cortexul insulei recepționează informația senzitivă de la nivel visceral, durere și temperatură, participând la procesarea stimulilor nociceptivi în complexul afectiv [2]. Prin eferențele neuronale, cel mai probabil cu releu hipotalamic, sunt controlate visceromotor deopotrivă structuri simpatice și parasimpatice [2]. *Porțiunea anterioară a girusului cingulat* prezintă conexiuni multiple intergirale cu *cortexul prefrontal* și insular, dar și conexiuni cu sistemul limbic. Prin acestea girusul exercită control asupra răspunsului vegetativ, având mai degrabă control indirect. *Corpul amigdaloid* deservește un rol central în reacția emoțională de răspuns la situații de frică și stres [2]. Acest etaj superior controlează răspunsurile viscerale la emoție prin intermediul hipotalamusului și trunchiului cerebral. Un exemplu tipic este răspunsul vasculomotor ca urmare a emoției de rușine cu originea în cortexul prefrontal, care determină reacție motorie vasodilatatoare la nivelul tegumentului feței pe calea nervilor cranieni.

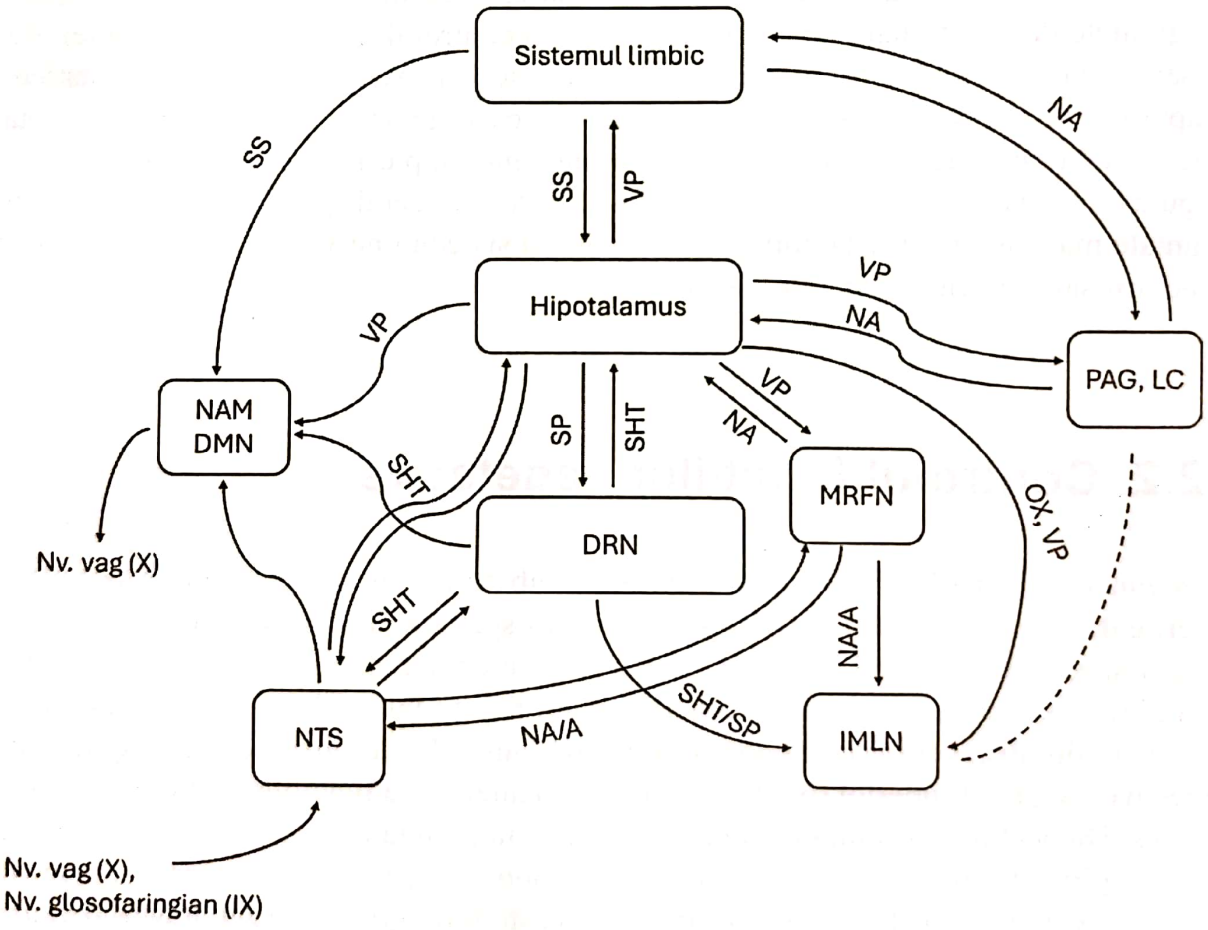

Figura 12.1. Schematizare a relațiilor centrilor neuronali în controlul funcțiilor autonome și neuromediatorii cunoscuți ai acestora: NAM – nucleul ambiguu, DMN – nucleul dorsal motor al vagului, NTS – nucleul tractului solitar, DRN – nucleul caudal Raphe Magnus, MRFN – nucleii formațiunii reticulate, LC – *locus coeruleus*, PAG – substanța cenușie periapeductală, IMNL – cornul intermediolateral medular, VP – vasopresină, SS – somatostatină, NA/A – noradrenalină/adrenalină, SHT – serotonină, SP – substanța P, OX – oxitocină (adaptată după Shields *et al.*, 1993 [4])

Scanned with OKEN Scanner

Hipotalamusul este structura din diencefal ce participă în principal la controlul homeostaziei interne şi este considerat centrul principal integrator al SNV. Acesta primeşte aferenţe multiple de la sistemul limbic, cortexul postcentral şi insular şi de la stimulii externi pe calea nervilor rahidieni. Activitatea de control se exercită prin controlul direct asupra funcţiei hipofizei (control umoral), dar şi prin căi descendente către trunchi şi de aici prin căi reticulospinale din punte şi bulb către cornul medial al substanţei cenuşii medulare [4]. Această structură joacă un rol crucial în coordonarea reacţiilor viscerale emoţionale, în controlul comportamentului alimentar şi al setei, al termoreglării şi al comportamentului reproductiv.

12.2.2. *Structurile trunchiului cerebral de control al funcţiilor vegetative*

Trunchiul cerebral participă la controlul funcţiilor autonome prin câteva regiuni-cheie:

1. Arii de control central mezencefalic

Substanţa cenuşie periapeductală (din vecinătatea apeductului lui Sylvius mezencefalic) (*periaqueductal gray* – PAG) reprezintă staţia de legătură dintre centrii superiori de control şi etajul bulbopontin al trunchiului. Această structură este responsabilă pentru reacţiile somatice şi autonome defensive ca răspuns la durere şi pericol [2, 6]. Disfuncţii localizate la acest nivel sunt caracterizate de reacţii anormale de agresivitate în absenţa unui factor cauzator, cum ar fi atacul de panică, caracterizat de tahipnee, tahicardie şi reacţie vasculomotorie vasoconstrictoare periferică [7]. Acest răspuns defensiv complex a fost pus în evidenţă prima dată la pisică prin electrostimularea substanţei cenuşii periapeductale ce a indus manifestări agresive ale animalului în absenţa unui factor real de pericol [8]. Deşi acelaşi răspuns poate fi evocat ca urmare a stimulării centrului amigdaloid (ceea ce i-a determinat pe unii neurofiziologi să denumească această zona *the hissing zone*), s-a demonstrat că distrugerea PAG determină abolirea acestui răspuns atunci când este stimulat centrul amigdaloid, în timp ce distrugerea centrului amigdaloid şi stimularea PAG evocă reacţia agresivă [2]. Astfel, substanţa periapeductală reprezintă un releu ierarhic fundamental de legătură între centrii superiori şi inferiori medulari ai reacţiilor de agresiune şi apărare [7]. Totuşi, rolul PAG nu poate fi limitat doar la o simplă verigă în lanţul manifestărilor comportamentale la situaţiile de pericol. Datele sugerează rol de control asupra sfincterelor vezicii urinare (turn de control asupra contracţiei sfincteriene şi motricităţii vezicale) şi implicare în controlul superior al procesului micţional (umplerea şi golirea vezicii urinare), mai ales prin porţiunea sa ventrolaterală [9]. Distrugerea acestui centru autonom (spre exemplu în scleroza multiplă, encefalopatia Wernicke sau în accidentele vasculare) produce tulburări micţionale precum evacuare vezicală incompletă şi incontinenţă.

2. Arii de control central pontin

Nucleul parabrahial reprezintă un centru pontin situat la nivelul tegmentumului lateral cu rol important de releu pentru propriocepţia visceralã, ce primeşte input informaţional legat de durere, temperatură, gust, şi serveşte drept centru de alarmă în comportamentul alimentar [10]. Aceste informaţii proprioceptive sunt proiectate în etajul superior (hipotalamus, talamus şi amigdala) unde induc reacţii comportamentale [2].

Scanned with OKEN Scanner

Datele experimentale la şoarece relevă faptul că fotostimularea nucleului parabrahial pontin induce stimularea nucleului arcuat din hipotalamus şi inapetenţă la şoriceii flămânzi [10]. Stimularea acestor centri prin stimuli nociceptivi determină reacţii autonome viscerale şi modificări comportamentale legate de consumul alimentelor potenţial periculoase. Un exemplu este legat de consumul de substanţe otrăvitoare (amare) care stimulează nucleul parabrahial şi ulterior pomovează reflexul de vomă în centrii bulbari. De altfel, creşterea temperaturii corporale, precum pirexia, produce scăderea apetitului ca urmare a stimulării acestui centru [10]. Prin eferenţele sale exercită control asupra funcţiei gastrointestinale, respiratorii şi cardiovasculare.

Tot la nivelul tegmentumului pontin, posterior celui precedent, se găseşte o arie nucleară denumită centrul pontin al micţiunii (*nucleul lui Barrington*), ce exercită control asupra reflexelor micţionale, a motilităţii intestinale din tractul intestinal inferior şi asupra organelor genitale erectile, deci asupra organelor din regiunea pelvină [11]. Axonii acestor neuroni fac sinapsă prin căi descendente reticulospinale cu neuronii intermediolaterali din segmentul sacrat al măduvei spinării (L6-S1) [12]. Putem astfel observa că în procesul fiziologic al micţiunii sunt implicate multiple structuri neurologice centrale de control şi ajustare, pornind de la arii corticale cerebrale, centrii mezencefalici (PAG), pontini (nucleul lui Barrington şi *locus coeruleus*) şi centrii medulari intermediolaterali sacraţi [11].

3. Arii de control central bulbar

Nucleul tractului solitar (NTS) este un centru senzorial major pentru sensibilitatea viscerală, ce primeşte informaţii de la chemoreceptorii şi baroreceptorii vasculari, mecanoreceptorii pulmonari, cardiaci şi intestinali (vagali) şi informaţie gustativă şi tactilă de la nivelul cavităţii bucale pe care o transmite ulterior în etajele superioare [13]. Acest nucleu ocupă o porţiune semnificativă a bulbului, pornind de la nivelul decusaţiei piramidale, şi se extinde la polul inferior al nucleului cohlear dorsal. Organizarea acestuia pare a urma o concordanţă viscerotopică (organizare sistematică pentru fiecare viscer), cu excepţia unei zone comune denumită zona comisurală [14]. Prin activitatea acestor centri nucleari se închid arcuri polisinaptice reflexe de reglaj al funcţiei cardiomotorii, vasculomotorii şi pulmonare şi al mobilităţii gastrointestinale [15]. *Nucleul ventrolateral bulbar* prezintă două componente:

- *rostrală* implicată în controlul presiunii arteriale prin eferenţe spre neuronii preganglionari simpatici, ce controlează funcţia batmotropă şi cronotropă cardiacă şi funcţia vasoconstrictoare vasculară simpatică [3]. Activarea acestui nucleu rostral produce creşterea outputului cardiac şi a rezistenţei vasculare periferice;
- *caudală* cu funcţie inhibitorie asupra precedentului, care primeşte informaţii proprioceptive de la NTS, coordonând sistemul baroreflex [2].

Medial acestui nucleu, la nivelul lamei tectale bulbare se găseşte porţiunea caudală a *nucleului Raphe Magnus*, implicat major în funcţiile de termoreglare [16]. Aceşti neuroni iniţiază reacţii vasculare vasoconstrictoare (simpatice) şi termogeneză prin adipoliza de ţesut grăsos de tip brun. Împreună cu nucleul ventrolateral exercită control asupra funcţiei cardiovasculare, respiratorii şi digestive [17]. Restul nucleilor din formaţiunea *Raphe magnus* (dorsal şi median) sunt implicaţi în sistemul serotoninergic cerebral în menţinerea ritmului cicardian [18].

Scanned with OKEN Scanner

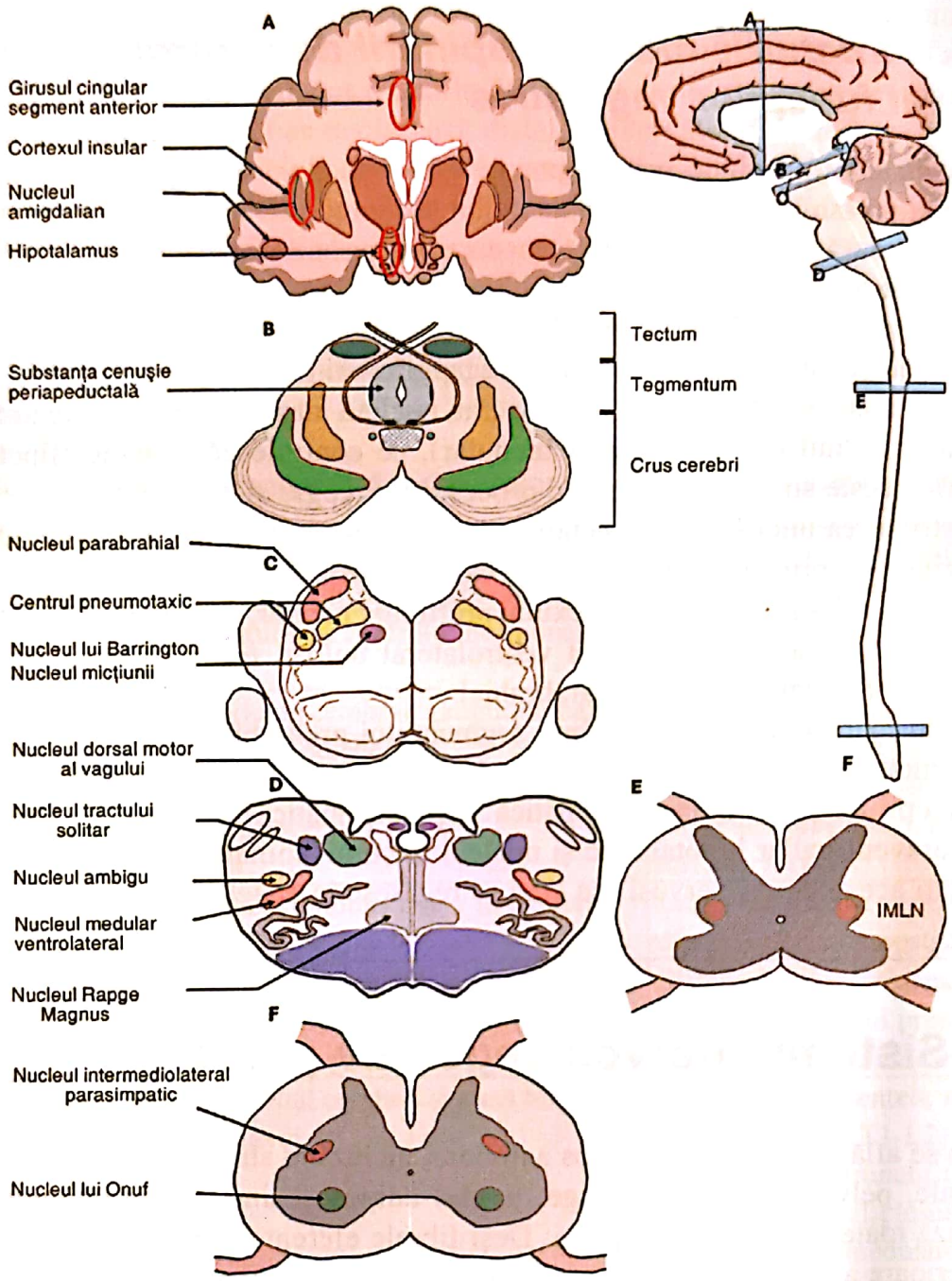

Figura 12.2. Conexiunile nucleilor centrali ai SN autonom
(Ilustrație dr. Radu-Alexandru Iacobescu)

La nivelul bulbului regăsim două componente ale sistemului nervos vegetativ periferic reprezentând corpii neuronilor preganglionari parasimpatici bulbari, organizați în formațiuni nucleare, respectiv *nucleul dorsal al vagului* și *porțiunea ventrolaterală a nucleului ambiguu*. Acești neuroni constituie componenta parasimpatică a nervului vag și au rol în integrarea răspunsului informațional vagal cu efect asupra cordului, plămânului și aparatului digestiv [2].

Scanned with OKEN Scanner

12.2.3. *Structurile măduvei spinării de control al funcțiilor vegetative*

Măduva spinării contribuie prin segmentele sale medulare în modularea eferențelor simpatice și parasimpatice, întrucât la nivelul cornului lateral (formațiunea intermediolaterală medulară – IMLN) se găsesc corpii neuronilor vegetativi preganglionari. Medulomerele toracolombare (T1-L2) conțin neuroni preganglionari simpatici, ce asigură controlul presiunii arteriale, a termoreglării, a distribuției fluxului sanguin [19]. Segmentele sacrate (S2-S4) conțin corpii neuronilor preganglionari parasimpatici cu rol în micțiune, defecație și funcția erectilă [2]. La nivel sacrat, nucleul intermediolateral prezintă sinapse cu nucleul lui Onuf (cornul anterior medular), ce controlează somatic sfincterul anal extern, prin aceste sinapse intervine în procesul fiziologic al defecației.

Deși atribuirea unei funcții vegetative stricte acestor structuri superioare de control trebuie privită cu prudență, putem afirma că în controlul reacțiilor autonome simpatice intervine sistemul infralimbic al cortexului prefrontal medial, nucleul central amigdaloid, nucleul caudat și habenular, nucleul ventrolateral bulbar, *locus coueruleus*, substanța cenușie periapeductală și nucleul parabrahial.

Controlul parasimpatic este atribuit segmentului prelimbic al cortexului prefrontal, nucleului motor dorsal al vagului și nucleului ambiguu din bulb.

Cu funcție de tropă binară (simpatică și parasimpatică) întâlnim cortexul insular, nucleul paraventricular hipotalamic și nucleul tractului solitar [20]. În figura 12.2 sunt reprezentați acești centri nervoși așa cum se regăsesc în etajele nevraxului.

12.3. Sistemul nervos vegetativ periferic

Viscerele se află sub controlul nervos autonom, incluzând structurile craniene, toracice, abdominale, pelvine, vasele de sânge, țesutul adipos și limfatic. În consecință, SNV controlează toate segmentele corpului. Deși fibrele eferente sunt componente ale rădăcinii anterioare a nervului spinal, organizarea structurală și funcțională diferă de a sistemului nervos somatic eferent (sistemul somatomotor) prin câteva caracteristici-cheie, sumarizate în tabelul 12.1.

Calea eferentă autonomă urmează o distribuție bisinaptică (legea celor doi neuroni). Astfel, la nivelul fibrelor nervoase vegetative sunt doi neuroni și un ganglion nervos pe traseul fiecărei căi, motiv pentru care acești neuroni au fost denumiți preganglionar și postganglionar [3]. Corpul neuronului preganglionar se găsește în nuclei ai bulbului sau în nucleii IMLN din măduva spinării [21]. După ce a primit aferențe centrale și periferice (stimuli viscerosenzitivi) acest neuron preganglionar face sinapsă cu neuronul postganglionar la nivelul ganglionului vegetativ situat diferit în raport cu organul-țintă pentru sistemul simpatic și parasimpatic. Interacțiunea dintre neuronul postganglionar și organul efector se face în manieră atipică comparativ cu sistemul somatomotor. Neuronii nu prezintă butoni terminali axonali, iar contactul cu celulele efectoare nu se face în locații membranare specifice, așa cum se întâmplă la nivelul plăcii neuromusculare. Axonii

Scanned with OKEN Scanner

acestor neuroni postganglionari prezintă *varicozități* (dilatații saculare) cu diametru sub 2 μm, pline cu vezicule cu mediator chimic și mitocondrii, ce iau contact cu o suprafață extinsă la nivelul organului efector (până la 20.000 de varicozități per neuron). Aceste varicozități nu sunt statice, ci se deplasează distal la intervale regulate între 5 și 10 μm grație unui flux axoplasmatic [22]. Depolarizarea membranară produce eliberarea neurotransmițătorului la nivelul lichidului intercelular, excitând în final multiple celule simultan [3]. Practic, axonii se distribuie la suprafața unui țesut la distanțe variabile (20-2000μm) [22]. Acest tip de interacțiune se numește sinapsă *en passant* (în trecere) [23]. În cazul fibrelor musculare netede, propagarea impulsului se produce datorită prezenței intermembranare de joncțiuni *gap*, astfel că fibrele nervoase se găsesc sporadic în câmpul de microscopie optică [22].

Tabelul 12.1. Analiza comparativă a sistemelor somatomotor și vegetativ periferic

Caracteristică	*Sistemul somatomotor*	*Sistemul vegetativ*
Sistem de control	Conștient, în principal voluntar, fără legătură cu controlul hormonal	De obicei inconștient, involuntar, în relație strânsă cu controlul hormonal
Centrul de comandă, sediul de integrare în SNC	Cortexul cerebral, ganglionii bazali, trunchi, cerebel	Sistemul limbic, hipotalamus, trunchiul cerebral
Input-ul senzorial	În principal de la exteroceptori și proprioceptori	În principal de la viscero-receptori (chemoreceptori, baroreceptori, nociceptori)
Elementele sistemului nervos periferic	Neuroni motori α și γ în paralel	Lanț sinaptic (în serie) compus din neuron pre- și postganglionar
Numărul sinapselor extranevraxiale și localizarea lor	O singură sinapsă: la nivelul plăcii neuromusculare a celulelor musculare intra- și extrafusale	Sistem din două sinapse: La nivelul ganglionului preorganic și la nivelul organului efector
Nivelul emergenței din sistemul nervos central	Trunchiul cerebral și toată lungimea măduvei	Simpatic: segmentele medulare toracolombare (T1-L2) Parasimpatic: trunchi (nv. vag, oculomotor, facial, glosofaringian) și segmentele medulare sacrate (S2-S4)
Localizarea neuronului central	Cornul ventral al măduvei spinării și în nucleii motori ai nervilor cranieni III, IV, VI, VII, XI și XII	În nucleii cornului intermediolateral și în nucleii nervilor cranieni III, VII, IX, X din trunchi
Clasificarea fibrelor neuronale	Neuroni α – fibre tip Aα Neuroni γ – fibre tip Aγ	Fibre tip B sau C preganglionar și fibre amielinice tip C postganglionar
Joncțiunea cu efectorul	Placă neuromusculară	Inervație prin ramificații extinse și varicozități (cu vezicule ce conțin neurotransmițători, fără a exista o regiune specifică de contact)
Organul efector	Fibre musculare extrafusale (motoneuronul α) și intrafusale (motoneuronul γ).	Mușchi neted, miocard, sistemul excitoconductor cardiac, țesut glandular secretor

Scanned with OKEN Scanner

Neurotransmițător	Acetilcolina	Acetilcolina – neuronii preganglionari, neuronii postganglionari parasimaptici, unii neuroni postganglionari simpatici (glandele sudoripare) Noradrenalina – neuronii postganglionari simpatici
Receptor postsinaptic	Receptor colinergic nicotinic	Ganglionar: colinergic nicotinic În organul efector: colinergic muscarinic (parasimpatic); α, β adrenergic (simpatic)
Acțiune	Contracție musculară	Contracție/relaxare musculară; stimularea sau inhibarea secreției; creșterea/scăderea vitezei și a forței de contracție miocardică
Funcție	Locomoție, postură și echilibru, controlul expresiei și vorbirii	Control al tuturor viscerelor, reglează fluxul de aer pulmonar, fluxul sanguin, presiunea arterială, frecvența cardiacă, temperatura, digestia, balanța energetică, excreția, volemia, echilibrul ionic, sistemul imunitar, funcția reproductivă, micțiunea
Tip inervație	Unitate motorie: un neuron α și fibrele sale musculare	Dual simpatică și parasimpatică (există și excepții)
Denervarea	Paralizie și atrofia fibrei musculare	Activitatea spontană poate persista. Se instituie hipersenzitivitatea pentru neurotransimțător

Putem individualiza la nivel periferic două sisteme autonome cu structură și funcție diferită, sistemul nervos vegetativ simpatic (SNVS) și sistemul nervos vegetativ parasimpatic (SNVP). Majoritatea viscerelor beneficiază de ambele sisteme de control (cu câteva excepții notabile reprezentate de sistemul vascular, țesutul adipos, mușchiul neted erector al foliculului pilos și glandele sudoripare ce nu prezintă receptori muscarinici și nu sunt sub control parasimpatic) [1]. Așa cum am menționat anterior acestea asigură un tonus continuu viscerelor inervate, asigurând un flux informațional constant. Efectul lor este antagonic, iar controlul funcțional se face prin creșterea sau scăderea frecvenței descărcării impulsurilor nervoase, care dirijează răspunsul efectorului către o formă sau alta de răspuns (inhibiție/excitație) [3]. În condiții bazale predomină controlul autonom parasimpatic care stimulează procesul digestiv, de stocare a energiei și de excreție. Perceperea unor situații de agresiune, de pericol pentru individ, induce activare preponderent simpatică, inducând răspuns generalizat, și a fost denumită „luptă sau fugi". Acest sistem pregătește organismul pentru situațiile de stres și activitate fizică intensă [20]. Denervarea, pierderea tonusului pentru unul din sisteme, determină hiperexcitabilitate pentru sistemul respectiv (prin *upregulation* al receptorilor membranari) așa cum se întâmplă în unele patologii neurologice precum boala Parkinson sau coma [24]. Înțelegem astfel că există diferențe notabile între SNVS și SNVP, diferențe de ordin anatomic și funcțional sintetizate în tabelul 12.2.

Scanned with OKEN Scanner

Tabelul 12.2. Caracteristici ale sistemului nervos simpatic în comparație cu cel parasimpatic

	Sistemul nervos simpatic	*Sistemul nervos parasimpatic*
Originea neuronului preganglionar	Mielomerele toracolombare T1-L2	Nucleii trunchiului (nv. craniени III, VI, IX, X), mielomerele S2-S4
Localizarea ganglionului vegetativ	Paravertebral sau prevertebral	În proximitatea organului efector
Tip fibre nervoase	Preganglionar – scurte, colinergice Postganglionar – lungi, adrenergice	Preganglionar – lungi, adrenergice Postganglionar – scurte, colinergice
Raportul fibre pre-/postganglionare	1:20	1:3
Mărimea efectului	Activitate divergentă, controlată la etaje multiple ale măduvei	Divergență limitată
Intensitatea răspunsului	Implică adesea descărcări masive de mediator	Discretă la nivelul organului-țintă
Neurotransmițătorul ce mediază răspunsul	Norepinefrina	Acetilcolina
Tip răspuns	„Luptă sau fugi”	Conservarea energiei

12.3.1. *Sistemul nervos vegetativ simpatic*

12.3.1.1. *Forma de organizare*

Neuronii preganglionari simpatici pot fi găsiți doar în măduva spinării în mielomerele T1-L2, motiv pentru care acest sistem a fost denumit *sistemul toracolombar* [25]. Pe secțiune medulară toracolombară (figura 12.3) putem identifica ipsilateral patru regiuni în care somele formează structuri organizate [23]. Prima se află la nivelul laminei Rexed VII, în cornul lateral, ce reprezintă principalul centru eferent simpatic, respectiv nucleul intermediolateral medular (IMLN). Corpul acestor neuroni este mic, fusiform și se organizează în perechi de 20 până la 100, formând „cuiburi”, mai răsfirate în regiunea toracică, cu distanță de 200-500 µm între ele, și mai compacte în regiunea lombară, la 100-300 µm. A doua localizare a neuronilor preganglionari, identificată preponderent în regiunea toracică inferioară și lombară, este la nivelul laminei Rexed X, îndeosebi în nucleul autonom central dorsal (posterior de canalul ependimar). Acești neuroni sunt frecvent multipolari, de dimensiuni mai mari, fiind răsfirați în această regiune [26]. A treia localizare este în comisura cenușie din vecinătatea laminei VII, medial de ea, într-un nucleu denumit nucleul intercalat, ce poate fi identificat în special în porțiunea rostrală a mielomerelor toracice [23]. Ultimul grup neuronal a fost identificat doar la specii animale, precum pisica, în substanța albă a funiculului lateral adiacent coloanei intermediolaterale [27]. Prezența acestuia la om este discutabilă, rolul acestor nuclei la speciile animale nu a fost elucidat încă. Nu este clar dacă această organizare în regiuni diferite ale unui medulomer deservește funcții diferite sau dacă funcționează unitar. Neuronii preganglionari primesc inputuri centrale și periferice, dar și de la interneuronii substanței fundamentale segmentar sau suprasegmentar [28].

Scanned with OKEN Scanner

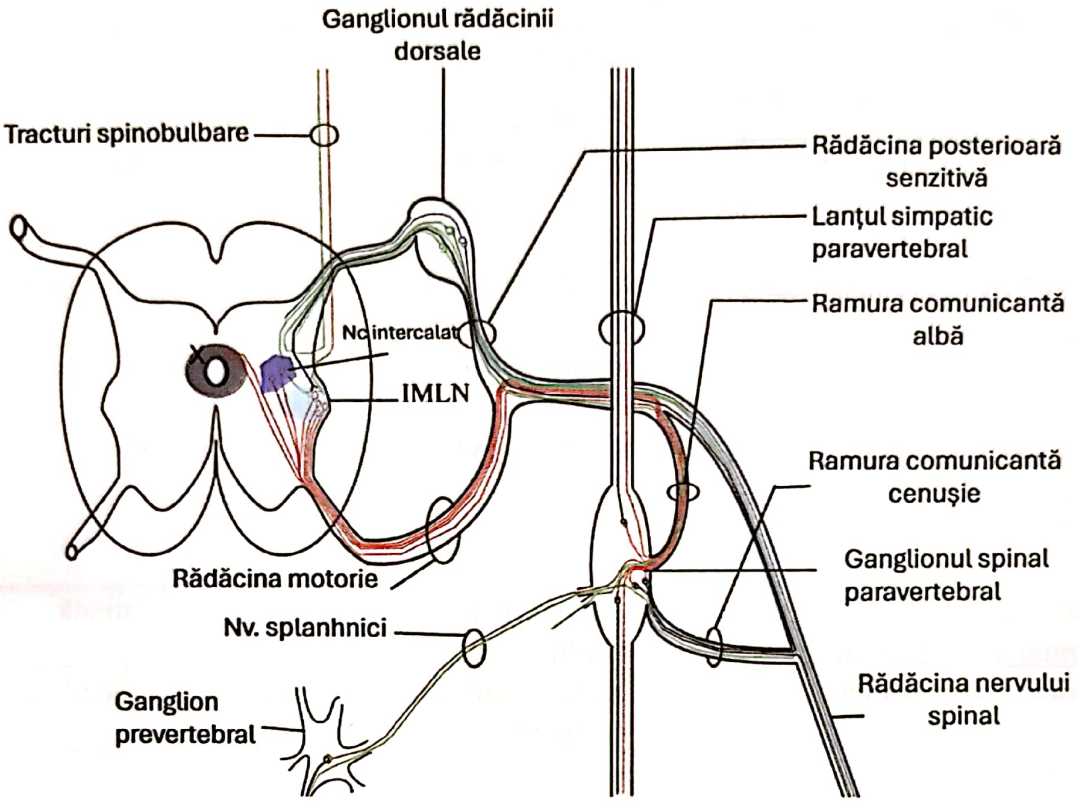

Figura 12.3. Organizarea SNV: viscerotopie funcţională (ilustraţie de dr. Radu-Alexandru Iacobescu)

În ansamblul fiecărui grup neuronal, la nivelul unui medulomer i-a fost atribuită o corespondenţă viscerală. Acestă distribuţie este etajată, caracterizând viscerotopia funcţională redată în tabelul 12.3. Cunoaşterea acestei distribuţii este importantă în anestezia locoregională, în tehnicile de anestezie epidurală. Nivelul la care se distribuie anestezicul determină şi controlul visceral corespondent cu efecte importante în timpul intervenţiilor chirurgicale [29].

Axonul neuronului preganglionar este scurt comparativ cu cei parasimpatici şi motor α, reprezintă extensia directă a somei şi nu prezintă diviziuni pe traiect [25]. Fibrele axonale se organizează în mănunchiuri ce avansează anterior, pe faţa laterală a cornului ventral, pentru a părăsi nevraxul pe calea rădăcinii anterioare a nervului spinal [1]. După un scurt traiect prin rădăcina nervului spinal, imediat după emergenţa acestuia din canalul intervertebral, axonii urmează prima derivaţie a acestui nerv, formând *ramul comunicant alb* [30] (figura 12.3). Denumirea „alb" se datorează axonilor neuronilor simpatici care, fiind slab mielinizaţi, dau acest aspect în coloraţiile histologice. Ramul comunicant alb face legătura dintre nervul spinal şi *lanţul ganglionar paravertebral* situat pe faţa laterală a corpilor vertebrali pe toată întinderea coloanei vertebrale (în total 22 de ganglioni) [3]. Fiecare ganglion paravertebral este conectat cu cel supraiacent şi subiacent prin ramuri interganglionare [31]. Odată ajuns în ganglionul paravertebral, axonii se comportă diferit, existând practic patru căi posibile [23]:

1. axonii pot face sinapsă cu soma neuronului postganglionar la nivelul ganglionului corespondent rădăcinii nervului spinal;
2. alţi axoni traversează ganglionul spinal, se angajează în ramul interganglionar, fie descendent, fie ascendent, pentru a face sinapsă cu neuronii postganglionari de la alte nivele. Astfel, există lanţ simpatic paravertebral şi la nivel cervical şi sacrat, iar originea unei fibre poate fi de la medulomere mai sus sau mai jos situate;

3. o altă parte a axonilor traversează ganglionul simpatic, formează structuri nervoase separate (nervi splanhnici) și fac sinapsă cu neuronul postganglionar situat în *ganglionii nervoși prevertebrali*. Aceștii ganglioni nu sunt pereche și primesc axoni preganglionari bilaterali. Sunt situați în regiunea lombară și pelvină, deservind viscerele de la acest nivel, fiind reprezentați de: *ganglionul celiac*, cei *doi ganglioni mezenterici* (superior și inferior) și de *ganglionul aorticorenal* [2];
4. ultimul grup de neuroni preganglionari este atipic pentru că nu fac sinapsă cu neuronii postganglionari, ci, după ce au străbătut ganglionul paravertebral și prevertebral celiac pe calea nervului splanhnic mare, merg direct către organul efector reprezentat de *celulele cromafine* ale medularei suprarenale. Aceste celule sunt derivate din crestele neurale la fel ca celulele sistemului nervos vegetativ și funcționează similar precum neuronul postganglionar, singurele diferențe fiind absența axonilor acestor celule, astfel că neuromediatorii sunt descărcați direct în torentul circulator [32-33]. Prin urmare, această ultimă cale nu reprezintă o excepție de la regula celor doi neuroni, celulele cromafine fiind neuronul postganglionar organizat diferit.

Tabelul 12.3. Viscerotopia funcțională a sistemului vegetativ simpatic

Medulomer	*Ganglionul simpatic*	*Efectorul final*
T1 – T2	Cervical superior	Iris; glandele salivare
T1 – T5	Cervical mijlociu și superior	Glandele sudoripare și vasele de la nivelul cervical și cranial; glomusul carotidian; vasele cerebrale și plexurile coroide
T1 – T7	Ganglionul stelat (cervical inferior) și toracic superior	Cord
T2 – T7		Trahee; bronhii; plămâni
T3 – T6		Extremitățile superioare: glande sudoripare, țesut adipos, mușchii piloerectori, vasele de sânge
T5 – T6		Mușchiul neted esofagian
T4 – T12	Medulosuprarenala	Celulele cromafine
T6 – T11	Celiac	Glandele gastrice; mușchiul neted: stomac, ficat, vezică biliară și pancreas
T8 – T12	Aorticorenal	Vasele renale; structurile glomerulare; pelvisul renal
T9 – T10	Celiac și mezenterici	Intestinul subțire și porțiunea ascendentă a colonului (glande secretorii și msc neted)
T10 – L2	Lombari și sacrați superiori	Extremitățile inferioare: glande sudoripare, mușchii piloerectori, vasele de sânge
T11 – L1	Celiac și mezenterici	Colonul transvers (glande secretorii și mușchiul neted)
T11 – L2	Mezenterici inferiori	Colonul descendent, rect
T11 – L3*	Pelvini	Vezica urinară, sistem reproducător
*doar la unele specii animale, la om până la L2		

Un neuron preganglionar face sinapsă prin terminațiile sale axonale cu mai mulți neuroni postganglionari, de obicei în raport de 1:20, informația din sistemul simpatic fiind astfel divergentă [3]. Cea mai mare divergență a fost identificată la nivelul ganglionilor paravertebrali cervicali superiori în care raportul a fost și de 1/200 [23, 34]. Mediatorul chimic din aceste terminații este întotdeauna acetilcolina (Ach) [35]. În fond,

Scanned with OKEN Scanner

toţi neuronii rădăcinii anterioare, fie motoneuron α, γ sau preganglionar simpatic sau parasimpatic, folosesc Ach ca mediator.

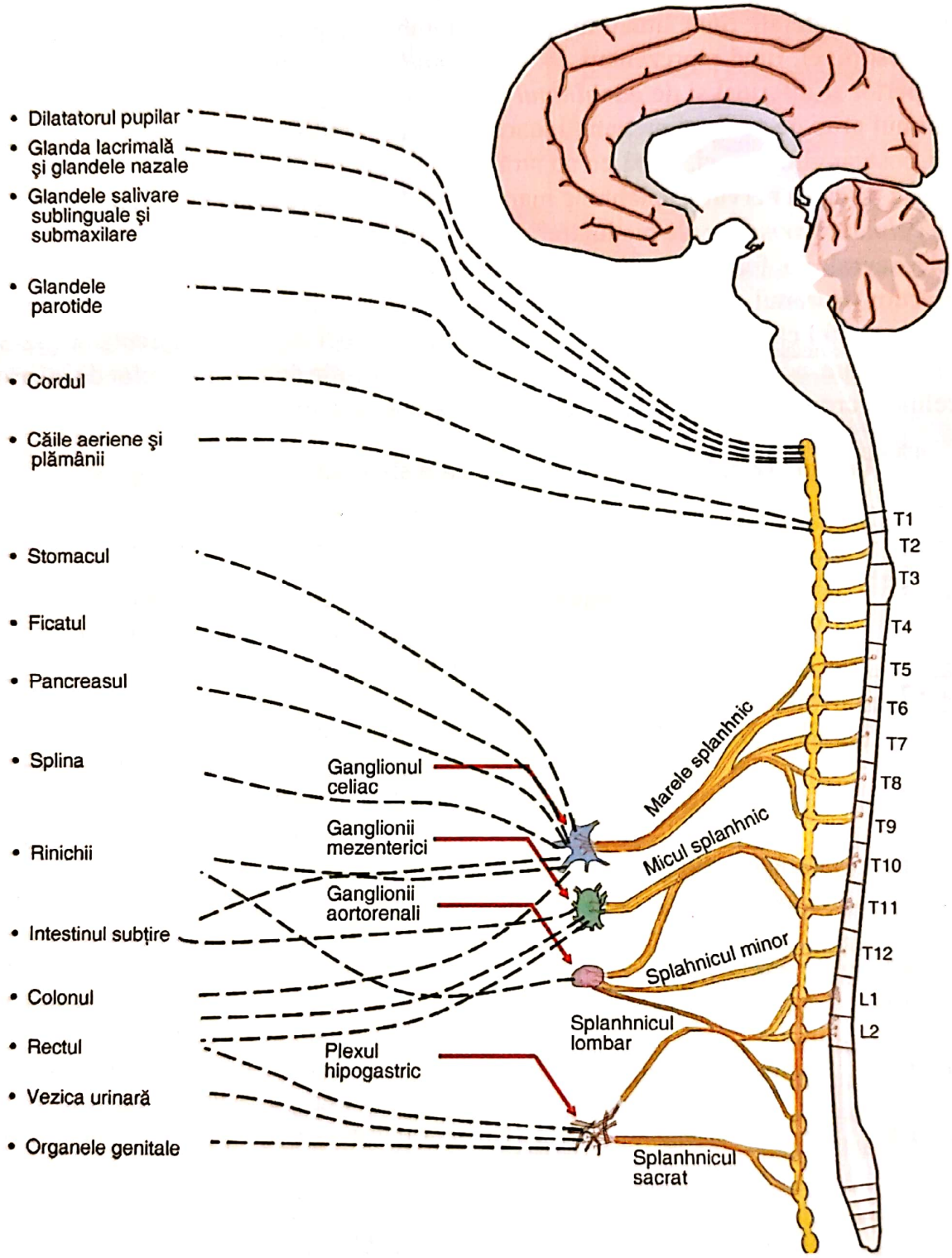

Figura 12.4. Eferenţele ganglionilor simpatici laterovertebrali (ilustraţie de dr. Radu-Alexandru Iacobescu)

Corpul neuronului postganglionar formează ganglionul simpatic paravertebral şi prevertebral [31]. Axonii acestor neuroni simpatici sunt lungi comparativ cu cei postganglionari parasimpatici şi au ca mediator sinaptic noradrenalina la nivelul varicozităţilor (norepinefrina) [36].

Scanned with OKEN Scanner

Există trei căi pe care axonul neuronului postganglionar poate să le ia [23]:

1. axonul poate părăsi ganglionul simpatic prin structuri nervoase individuale (fibre nervoase simpatice) care merg către efectorii finali sau pot parcurge ramul interganglionar pentru a părăsi lanțul simpatic la alt nivel;
2. axonii pot reintra în compoziția rădăcinii nervului spinal prin *ramul comunicant cenușiu* și în nevrax prin rădăcina dorsală, pentru a face mai apoi sinapsă în nucleul IML (o buclă de feedback);
3. axonii pot lua calea nervului spinal intrând în compoziția nervilor rahidieni. Axonii care iau calea nervilor spinali utilizând ramul comunicant cenușiu merg să se distribuie mușchilor netezi (vasele de sânge, mușchii piloerectori) și țesutului glandular sudoripar de la nivelul membrelor [37]. Ramul comunicant cenușiu unește ganglionul paravertebral cu nervul spinal. Caracterul histologic de „cenușiu" se datorează fibrelor amielinice postganglionare și viscerosenzitive care îl străbat [36]. Secționarea selectivă a acestui ram este utilizată în tratamentul fenomenelor neurologice vasculare din patologia Reynaud sau în transpirația excesivă (hiperhidroza palmară și plantară) ce poartă denumirea simpatectomie [38].

12.3.1.2. *Nervii splanhnici*

Neuronii preganglionari care traversează ganglionul paravertebral fără a face sinapsă se organizează structural în cinci unități nervoase individuale numite *nervi splanhnci* care au rol în inervația organelor din etajul abdominal și pelvin [39] (figura 12.4). Acești neuroni provin de la niveluri diferite, astfel că se formează nervii splanhnici toracici (marele, micul și minorul), lombari și sacrați. Splanhnicul pelvin reprezintă un grup aparte de nervi viscerali care conțin fibre parasimpatice [40]. În structura nervului intră fibre eferente visceromotorii și fibre aferente viscerosenzitive. Astfel că splanhnicectomia, denervarea într-un teritoriu de inervație splanhnică, este folosită pentru rezolvarea tulburărilor viscerosenzitive dureroase ideopatice [39].

Marele nerv splanhnic este format din axonii neuronilor preganglionari din regiunea toracică a medulomerelor T5-T9, care traversează ganglionii paravertebrali de la acest nivel fără a face sinapsă și care se reunesc într-o structură anatomică unică, de obicei unilaterală [41]. Prin această structură nervoasă ajung în etajul abdominal superior și fibrele nervoase ce părăsesc nevraxul pentru a inerva celulele cromafine din medulosuprarenală. Pentru a ajunge în etajul supramezocolic, nervul traversează pilierul diafragmatic la nivel T11, împreună cu ceilalți nervi splanhnici toracici [42]. Majoritatea fibrelor se termină în *marele ganglion nervos preaortic celiac*. Aici, neuronii fac sinapsă cu cel postganglionar pentru a controla mai departe inhibitor funcția digestivă (inhibă funcțiile secretorii exocrine pancreatice, inhibă motilitatea tubului digestiv – esofag inferior, stomac, duoden până la papila duodenală).

Micul nerv splanhnic emerge din lanțul simpatic paravertebral la nivel T10-T11 și se așează lateral și inferior de marele splanhnic. Se proiectează în final în ganglionul prevertebral aorticorenal și mezenteric superior [39]. De aici neuronii postganglionari formează plexul nervos mezenteric al etajului mijlociu abdominal pentru intestinul subțire [43].

Nervul splanhnic minor se formează din neuronii preganglionari de la nivel T12. Acesta sfârșește la nivelul ganglionului aorticorenal [43]. Neuronul postganglionar formează plexul renal din jurul arterelor renale, implicat în controlul funcției excretorii și al presiunii arteriale [39].

Scanned with OKEN Scanner

Nervii splanhnici lombari iau naştere din lanţul simpatic paravertebral la nivelul ganglionilor corespunzători L1-L4 [39]. Nervii de la L1 şi L2 parcurg un scurt traseu anterior şi sfârşesc în plexul nervos preaortic în câţiva ganglioni nervoşi preaortici. De aici neuronii postganglionari se extind pe calea vaselor către efectorii finali. Inervează structurile musculare netede din vasele de sânge cu care călătoresc. De la L3 şi L4 pornesc nervi splanhnici lombari către plexul hipogastric şi ajung mai departe în pelvis, formând nervul hipogastric [43]. Prin acţiunea lor preponderent vasculomotorie sunt implicaţi în coordonarea activităţii renale, a glandelor suprarenale, a colonului transvers şi a porţiunii superioare a colonului descendent şi a sistemului reproducător.

Splanhnicul sacrat se formează din ganglioni paravertebrali S1-S2, dar originea neuronilor preganglionari este la T10-L2. De aici acest nerv se proiectează în ganglionii sacraţi ai plexului nervos hipogastric [40]. Neuronii postganglionari inervează organele reproductive, vezica urinară şi rectul, fiind implicaţi în procesele fiziologice ale micţiunii, defecaţiei şi ejaculării [43].

12.3.2. *Sistemul nervos vegetativ parasimpatic*

Acestă diviziune a sistemului vegetativ a primit denumirea „craniosacrată" datorită originii neuronilor preganglionari la nivelul trunchiului cerebral în centrii de origine ai nervilor cranieni III, VII, IX şi X şi la nivelul medulomerelor sacrate (S1-S3) [44]. Axonii neuronilor preganglionari sunt lungi, amielinici sau slab mielinizaţi, iar ganglionul vegetativ se află în organul efector sau în apropierea acestuia [1]. Spre deosebire de sistemul simpatic, corpul neuronal preganglionar parasimpatic se organizează în centri nucleari la nivelul nucleilor nervilor cranieni cu specificitate funcţională bine individualizată. Neuronul preganglionar îşi exercită acţiunea prin intermediul acetilcolinei în manieră similară cu toţi neuronii ce părăsesc nevraxul. O diferenţă notabilă la nivel ganglionar este faptul că un neuron preganglionar parasimpatic face sinapsă cu un număr semnificativ mai mic de neuroni postganglionari, de obicei până la trei [3]. Neuronul postganglionar parasimpatic este de această dată cu axonul scurt şi îşi exercită acţiunea finală la nivelul efectorului prin intermediul tot al acetilcolinei [44]. Figura 12.5 rezumă principalele căi parasimpatice craniene ce vor fi redate în continuare.

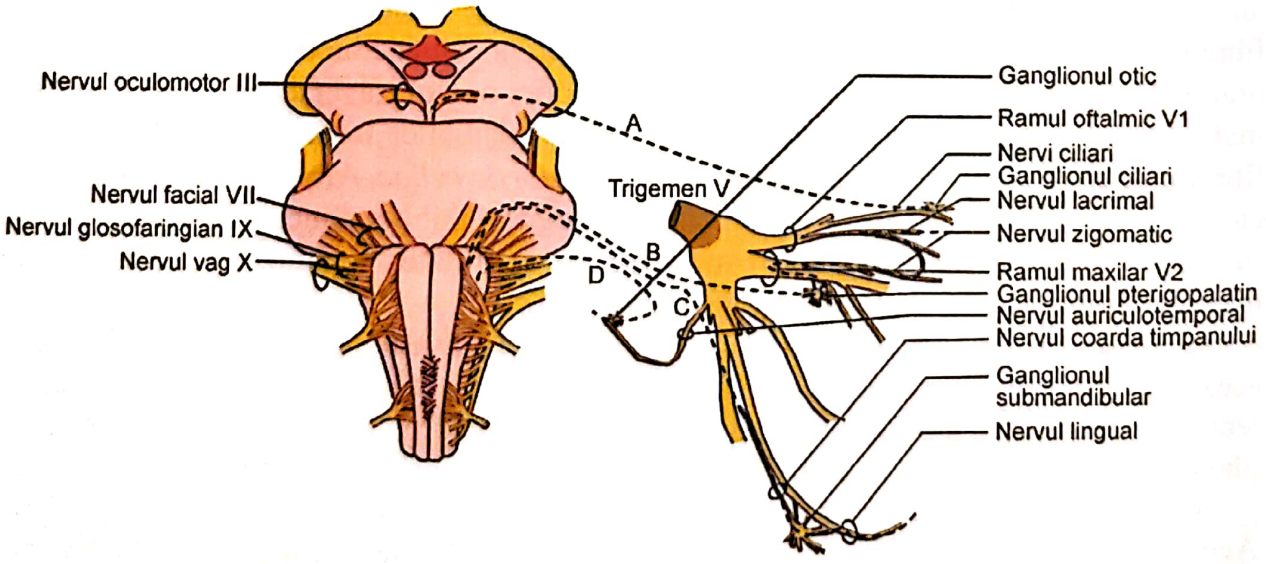

Figura 12.5. Căi parasimpatice craniene
(ilustraţie de dr. Radu-Alexandru Iacobescu)

Scanned with OKEN Scanner

12.3.2.1. *Nervul cranian III (oculomotor)*

Corpul neuronal preganglionar al nervului oculomotor este descris clasic ca fiind *nucleul Edinger-Westphal* mezencefalic [41]. Deşi este adevărat pentru o serie de specii animale, această descriere clasică nu satisface descoperirile recente care sugerează o altă posibilă origine pentru fibrele parasimpatice la specia umană. Argumentul care stă la baza acestor discuţii este faptul că nucleul Edinger-Westphal nu conţine neuroni colinergici [45]. De aceea, localizarea acestor neuroni ar putea fi alta, studiile arătând o posibilă localizare posterior de nucleul oculomotor [2]. Axonii acestor neuroni sunt încorporaţi în nervul oculomotor comun şi după ce acesta parcurge inelul lui Zinn se despart şi merg către *ganglionul ciliar*, aflat în compartimentul posterior al orbitei, lateral de nervul optic [45]. Ganglionul ciliar este compus din corpurile neuronilor postganglionari, care prin axonii lor vor intra în structura nervilor ciliari scurţi ai ramului oftalmic (din trigemen). Acesta din urmă se distribuie *constrictorului pupilar* şi *corpusculului ciliar* (muşchiul ciliar) [21]. Astfel, parasimpaticul cranian pe calea nervului oculomotor controlează mioza şi adaptarea de aproape. Acest prim exemplu este atipic din multe puncte de vedere. Pe de o parte, prin originea lui incertă, iar pe de altă parte, este un exemplu de control autonom supus controlului voliţional ce caracterizează actul acomodării la distanţă şi apropiere [23].

12.3.2.2. *Nervul cranian VII (facial)*

Neuronii preganglionari parasimpatici ai nervului cranian facial provin dintr-un grup nuclear dispersat pe toată lungimea tegmentumului pontin denumit *nucleul salivator superior* [21]. De aici neuronii parasimpatici compun un segment intermediar al nervului facial, împreună cu fibrele somatice, până la nivelul ganglionul geniculat. Nu fac sinapsă în acest ganglion, ci, după ce îl ocolesc, se despart în două căi [2]. *Prima diviziune* poartă denumirea *marele nerv pietros*, care se proiectează în ganglionul pterigopalatin din fundul fosei zigomatice. Acest ganglion conţine neuronii postganglionari ce inervează glandele lacrimale şi mucoasa nazală, palatină şi faringiană [41]. Pentru a ajunge la aceste destinaţii, fibrele axonale preganglionare din ganglionul pterigopalatin pornesc pe calea nervului zigomatic, ram din infraorbitar, ram din nervul maxilar superior trigeminal. Pe plafonul fosei orbitare aceste filete se despart şi merg în componenţa nervului lacrimal, ram din oftalmic.

A doua diviziune parasimpatică din facial se numeşte nervul *Coarda Timpanului*, care străbate urechea internă şi emerge la baza craniului prin fosa infratemporală, străbătând fisura pietrotimpanică. De aici intră în compoziţia nervului lingual, ram din nervul maxilar inferior trigeminal, pentru ca filetele parasimpatice să se termine în ganglionul vegetativ submandibular de pe traseul nervului lingual, unde fac sinapsă cu neuronii postganglionari [41]. Aceşti neuroni din urmă vor inerva glandele salivare sublinguale şi submandibulare pe calea nervului lingual [44].

12.3.2.3. *Nervul cranian IX (vag)*

Corpul neuronilor parasimpatici din componenţa acestui nerv se găseşte în nucleul salivator inferior din bulb [44]. Axonii formează mănunchiuri ce intră în componenţa nervului cranian IX până la ganglionul inferior al nervului unde părăseşte nervul printr-un

Scanned with OKEN Scanner

ram denumit *nervul lui Jacobson*. Acesta intră în urechea medie prin canalul timpanic formând *plexul timpanic* ce inervează mucoasa de la acest nivel și a trompei lui Eustachio. Fibrele parasimpatice din acest plex se reunesc pentru a forma *micul nerv pietros* ce se termină la nivelul *ganglionului otic*. Neuronii postganglionari din ganglionul otic iau calea nervului auriculotemporal, ram din maxilarul inferior trigeminal, ce inervează glanda parotidă și vasele meningee.

12.3.2.4. *Nervul cranian X (pneumogastric)*

Este cel mai reprezentativ nerv parasimpatic care asigură 75% din tonusul vagal al trunchiului [46]. Conține fibre eferente, visceromotorii și viscerosenzitive care colectează informație critică pentru menținerea homeostaziei [14]. La nivelul trunchiului au fost identificați patru nuclei de origine ai nervului vag: doi sunt viscerosenzitivi, reprezentați de nucleul tractului solitar, în care ajung aferențe senzoriale gustative și senzitive viscerale, iar al doilea este nucleul trigeminal spinal în care se proiectează fibre senzitive tactile, dureroase și termice de la nivelul urechii externe, cavității bucale și mucoasei laringelui [47]. Neuronii preganglionari vagali au originea în doi centri nucleari bulbari. *Nucleul ambiguu* reprezintă cel mai important centru de control al funcției cardiace [48]. Neuronii ce pornesc din acest centru sunt slab mielinizați și formează nervii cardiaci superiori ce fac sinapsă în ganglionul cardiac al lui Wrisberg de la nivelul feței inferioare a porțiunii orizontale a crosei aortice [49]. Neuronii postganglionari participă la formarea plexului cardiac. Din nucleul ambiguu mai pleacă și fibre visceromotorii pentru faringe, laringe, porțiunea superioară a traheei și esofag [23]. Fibrele cu originea în nucleul ambiguu nu depășesc diafragmul, organizând activitatea funcțională doar la nivel toracic. Neuronii preganglionari ce provin din nucleul dorsal motor al vagului dau în traiectul lor prin cavitatea toracică și ramuri pentru organele toracice (incomparabil totuși numeric cu cele de proveniență din ambiguu), dar principala lor destinație este reprezentată de ganglionii previscerali abdominali, fiind implicați major în funcțiile digestive [46].

12.3.2.5. *Parasimpaticul sacrat*

Corpii neuronilor preganglionari sacrați se găsesc în structuri nucleare organizate la nivelul laminelor Rexed V-VII din medulomerele sacrate S2-S4 [50]. După emergența nervului spinal, fibrele axonale preganglionare de la acest nivel se separă pentru a forma *Nervul Splanhnic Pelvin*, care datorită funcției sale în inițierea erecției a primit denumirea *nervi erigenes* [23]. Acesta se unește cu fibrele simpatice postganglionare ale splanhnicului sacrat pentru a forma nervul hiopogastric ce va forma plexul hipogastric [40]. În final, fibrele se proiectează la nivelul ganglionilor pelvini și paracervicali (doar la sexul feminin) din jurul vezicii urinare, organelor genitale și rectului [39]. Figura 12.6 ilustrează principalele eferențe parasimpatice:

Scanned with OKEN Scanner

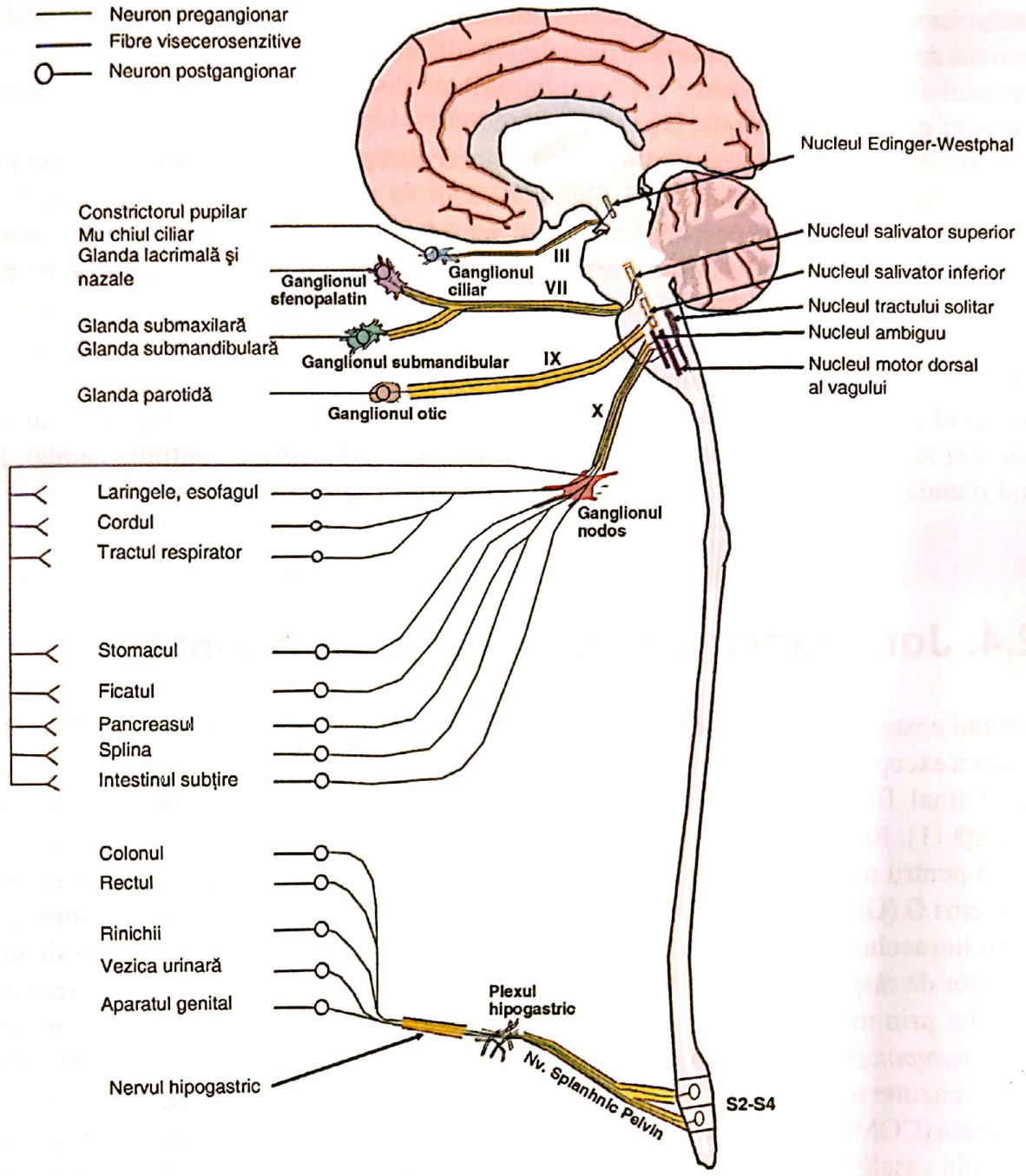

Figura 12.6. Eferenţe majore parasimpatice (ilustraţie de dr. Radu-Alexandru Iacobescu)

12.3.3. *Sistemul autonom enteric*

Deşi tubul digestiv primeşte numeroase aferenţe simpatice şi parasimpatice de la neuronii postganglionari pe calea nervului vag şi a nervilor splanhnici, controlul motilităţii şi al funcţiei secretorii intestinale se face printr-o bogată reţea neuronală, stratificată la nivelul peretelui intestinal [46]. Aceste reţele ce formează plexuri sunt compuse dintr-un număr impresionant de neuroni, comparabil cu numărul neuronilor nevraxiali şi care au capacitate reglatorie şi funcţionare autonomă [2, 51]. Aceste plexuri etajate sunt reprezentate de *plexul submucos Meissner*, *plexul mienteric Auerbach* [2]. La nivelul plexului şi al ganglionilor nervoşi dispersaţi în lungimea straturilor enterale se găsesc fibre viscerosenzitive şi visceromotorii. Interacţiunea cu efectorul final (fibra musculară netedă,

glande secretorii) se face prin alți neuromediatori decât în sistemul autonom (NO – monoxid de azot, VIP – *vasoactive intestinal peptide*) [52].

Plexul submucos Meissner este responsabil de controlul secreției glandulare și al absorbției de apă și electroliți [1].

Plexul Auerbach este responsabil pentru coordonarea complexă a mișcărilor peristaltice intestinale, efectorul său fiind fibrele musculare netede circulare și longitudinale intestinale [51]. Mișcarea peristaltică este un act reflex mediat de interneuronii nicotinici din grosimea peretelui muscular. Prezența unui bolus de conținut intestinal determină întinderea unui segment intestinal care induce activarea neuronilor din plexul Auerbach ce vor determina un flux retrograd activator pe fibrele musculare intestinale proximale din segmentul supraiacent (denumit *segment propulsiv*). În același timp, un flux inhibitor anterograd către musculatura segmentului subiacent induce relaxare, segmentului care va deveni segmentul de ansă intestinală primitor. Această acțiune continuă caudal, formând o undă ce se propagă distal și poartă denumirea „undă peristaltică" [1].

12.4. Joncțiunea neuroefectorie autonomă

Neuronul postganglionar simpatic are efect postsinaptic în principal prin norepinefrină (NE) cu câteva excepții. Acțiunea este modulată la nivelul efectorului prin receptori adrenergici, efectul final fiind dictat de tipul receptorului pe care celula efectoare îl exprimă la suprafață [1]. Receptorii postsinaptici pot fi de cinci tipuri (α_1, α_2, β_1, β_2, β_3), au afinitate diferită pentru norepinefrină și se cuplează fie cu canale ionice, fie sunt receptori cuplați cu proteina G (GPCR – *G protein coupled receptor*) [23]. Acțiunea este dictată de mesagerul secund intracelular al fiecărui tip de receptor, ceea ce explică variabilitatea atât de mare a tipurilor de răspuns [3]. Excitația este de scurtă durată, fie datorită recaptării neuromediatorului prin mecanisme de „reuptake", mediată de proteine transportatoare specifice (NET – *norepinephrine transporter*), fie datorită degradării norepinefrinei la nivelul țesutului de către enzime ubicuitare precum monoaminoxidază (MAO-A, MAO-B) sau Catecol-O-transferaza (COMT) – inhibiție postsinaptică [1]. În unele țesuturi, precum celulele musculare netede din vasele coronare, efectul postsinaptic este mediat prin ambele tipuri de receptori, iar efectul stimulării unuia sau a altuia este antagonic. Stimularea β are efect coronarodilatator pe musculatura din vasele cordului, în timp ce receptorii α sunt constrictori, ceea ce are implicații farmacologice importante [53]. Nici măcar receptorii α nu sunt toți agoniști. Spre exemplu, receptorii α_2 au efect inhibitor asupra secreției glandulare și a contracției musculare. Acest tip de adrenoreceptor este detrimental în reglajul presinaptic pentru că este larg răspândit pe axolema neuronului preganglionar, cuplat cu AMPc, ce inhibă eliberarea mediatorilor în fanta sinaptică – inhibiție presinaptică [3].

Figura 12.7 prezintă schematic evenimentele unei sinapse *en passant*.

Modularea postsinaptică nu este efectuată exclusiv de către noradrenalină, iar aceste excepții merită menționate. Neuronii postsinaptici din ganglionul celiac și mezenteric superior sunt secretori atât de norepinefrină, cât și de neuropeptid Y și somatostatină, ceea ce subliniază specificul axei cerebroenterale. Glandele sudoripare și vasele din țesutul muscular sunt inervate de neuroni postsinaptici, cu originea în ganglionul paravertebral, care își exercită efectul prin VIP și Ach [1].

Scanned with OKEN Scanner

Acetilcolina este neuromediatorul preponderent al mediației postsinaptice parasimpatice și de la nivelul ganglionului vegetativ [44]. Efectul la nivelul efectorului este dictat de interacțiunea cu receptorul specific fie muscarinic cu cinci variante (M1-M5), fie nicotinic Nn sau Nm (prezent doar în sistemul somatomotor la nivelul plăcilor neuromusculare) [23]. Receptorii muscarinici sunt receptori cu șapte domenii transmembranare (GPCR) și se găsesc preponderent la suprafața celulelor efectoare, în timp ce receptorii de tip Nn sunt cuplați cu canale ionice de Na^+ și Ca^{2+} (ionotropi) și se găsesc la nivelul sinapsei ganglionare (simpatice și parasimpatice) pe membrana somei postganglionare [3]. Remanența efectului este și de această dată scurtă datorită fenomenelor de recaptare și degradare de către enzime specifice de pe celulele efectoare (acetilcolinesterază) [1]. O sinteză a efectorilor, a acțiunii și a receptorilor pentru mediația simpatică și parasimpatică este redată în tabelul 12.4.

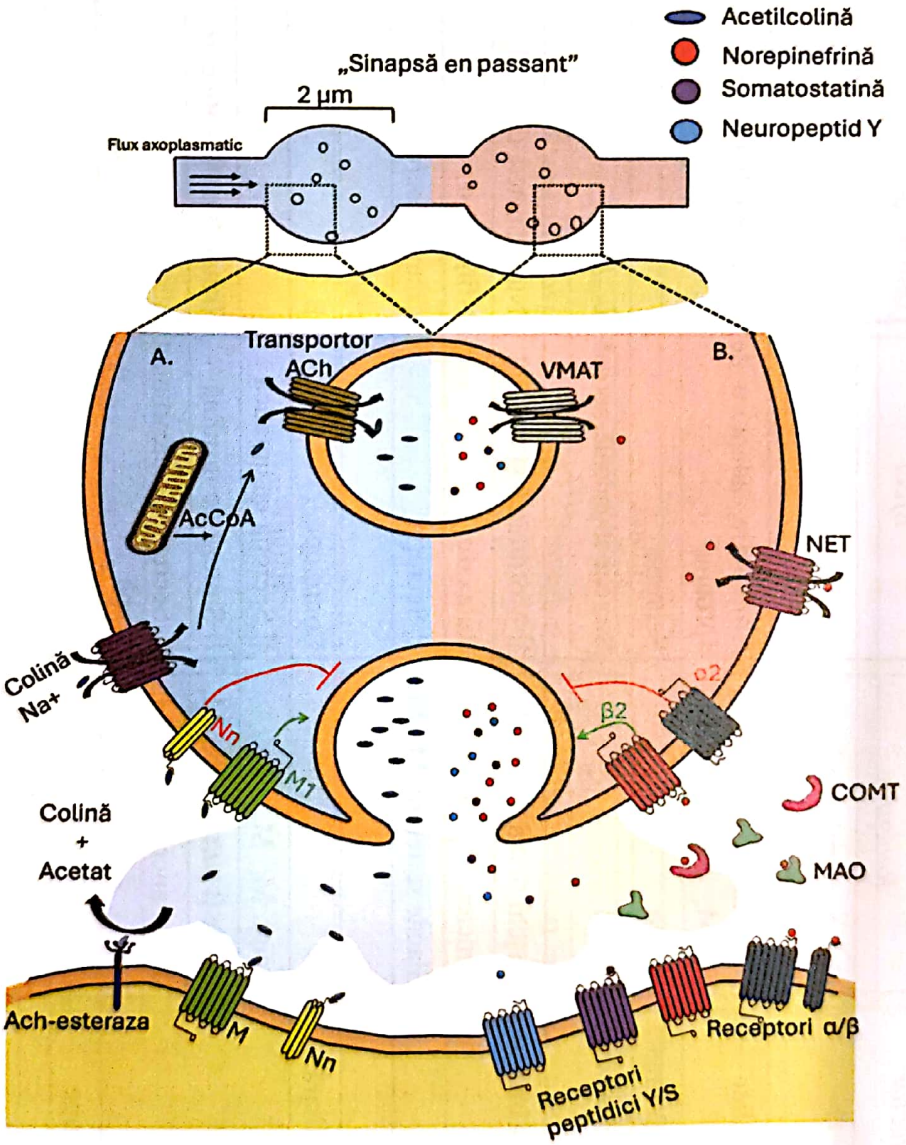

Figura 12.7. Sinapsă *en passant*: **A** – la nivel parasimpatic, **B** – la nivel simpatic; postsinaptic, acetilcolinesterazele degradează **ACh** (acetilcolina) la colină și acetat; colina este reabsorbită prin transportori specifici la nivel presinaptic și reface ACh împreună cu acetilcoenzima A (**AcCoA**) provenită din mitocondri; receptorii presinaptici **Nn** au efect inhibitor asupra degranulării vacuolelor, iar receptorii M1 sunt facilitatori; epinefrina este rapid degradată enzimatic sau resorbită de transportorii transmembranari NET; receptorii β2 presinaptici sunt facilitanți, iar cei α2 sunt inhibitori; **M** – receptor muscarinic, **Nn** – receptor nicotinic N, **VMAT** – *vesicular monoamine transporter*, **NET** – *norepinephrine transporter*, **COMT** – catecol-O-metil-transferaza, **MAO** – monoaminoxidaza (ilustrație de dr. Radu-Alexandru Iacobescu)

Scanned with OKEN Scanner

Tabelul 12.4. Distribuția receptorilor și efectul sistemului autonom pe aparate și sisteme

		Sistem autonom parasimpatic		*Sistem autonom simpatic*	
Sistem	*Efector*	*Componentă, Receptor*	*Efect*	*Componentă, Receptor*	*Efect*
Optic	Iris	Constrictorul pupilar, M_2, M_3	Mioză	Msc. Radiar, α_1	Midriază
	Aparat ciliar	Msc ciliar, M_2, M_3	Contracție, adaptare de aproape	Epiteliu ciliar, β_2	Secreție humorală
	Glanda lacrimală	M_2, M_3	Secreție		
Digestiv	Glandele salivare	M_2, M_3	Secreție abundentă, apoasă	α_1, β_1	Secreție vâscoasă Contracția celulelor mioepiteliale
	Stomac și intestine	Nușchi neted, $M_2 = M_3$	⇑ Motilitatea și tonusul	Nușchi neted, α_1, α_2, β_2	⇓ Tonusul și motilitatea
		Sfincter, M_2, M_3	Relaxare	Sfincter, α_1	Contracție
		Glande secretorii, M_2, M_3	⇑ Secreția	Glande secretorii, α_2	⇓ Secreției
	Ficat			α_1, β_2	Glicogenoliză, Gluconeogeneză
	Vezică biliară	M	Contracție	β_2	Relaxare
	Pancreas	Acini, M_1, M_2	⇑ Secreția enzimatică		
		Insule β pancreatice, M_3	⇑ Sinteza de insulină	Insule β pancreatice, α_2	⇓ Secreția de insulină
		Duct Pancreatic M_2, M_3	⇑ Secreția de bicarbonat și apă		
Respirator	Nazofaringe	Glande, M_2, M_3	⇑ Secreția		
	Trahee	Mușchi neted, $M_2 = M_3$	Contracție	β_2	Relaxare
	Bronhii	Mușchiul lui Reisseissen,		α_1 β_2	Constricție Relaxare
		Glande, M_2, M_3	⇑ Secreția	α_1 β_2	⇑ Secreția ⇓ Secreția

Scanned with OKEN Scanner

Cardiovascular	Cord	Sistemul excitoconductor, $M_2 > M_3$	⇩Frecvența cardiacă	Sistemul excitoconductor, $\beta_1 > \beta_2$	⇧ Frecvența cardiacă
		Miocard atrial, $M_2 > M_3$	⇩ Contractilitatea	Miocard atrial, $\beta_1 > \beta_2$	⇧ Forța și viteza de contracție
				Miocard ventricular, $\beta_1 > \beta_2$	⇧ Forța și viteza de contracție
	Artere	Coronare, M_3	Eliberare de NO și vasodilatare	α_1, α_2 β_2	Constricție Dilatare
				Piele și mucoase, α_1, α_2	Constricție
				Mușchi scheletic, α_1	Contracție
		Vase cerebrale, M_1 M_2 M_5	Vasoconstrictor Vasodilatator Sinteză de NO	Vase cerebrale, α_1	Vasoconstrictor
				Renale, α_1, α_2 β_2	Constrictor Dilatator
	Vene			α_1, α_2 β_2	Constrictor Dilatator
Genitourinar	Vezică	Msc. detrusor, $M_3 > M_2$	Contracție	Msc. detrusor, β_2	Relaxare
		Sfincter vezical, $M_3 > M_2$	Relaxare	Sfincter vezical, α_1	Contracție
	Ureter	M_3	⇧ Motilitatea	α_1	⇧ Motilitatea și tonusul
	Uter			α_1 β_2	Contracție Relaxare
	Penis	M_3	Erecție	α_1	Ejaculare
Tegument				Msc.piloerector, α_1	contracție
				Glande sudoripare, M_2, M_3	⇧ Secreția
				Țesut adipos, β_3	Lipoliză, termogeneză
Alte organe	Splină			α_1 β_2	Contracție Relaxare
	Glanda pineală			β	Sinteză de melatonină

Scanned with OKEN Scanner

12.5. Considerații finale privind controlul autonom al unor funcții vitale

12.5.1. *Controlul presiunii arteriale*

Modificările posturale din poziția de clinostatism (orizontală) în poziția ortostatică (verticală) produc modificări de distribuție a volumului circulant (de aproximativ 500-1.000 ml) într-un interval scurt de timp, ce se va redistribui preponderent în circulația membrelor inferioare și circulația viscerelor abdominale. Această modificare scade returul venos, fracția de ejecție și, în consecință, presiunea sistolică. Modificarea de volum circulant este percepută imediat de baroreceptorii aortici și carotidieni (glomusul carotidian) ce inițiază o cascadă de *răspuns baroreflex* [54]. Calea aferentă este reprezentată de fibrele senzitive din vag (X) și glosofaringian (IX) ce se proiectează în nucleul tractului solitar din bulb, un releu important în reglajul funcției cardiovasculare. O parte din neuronii ce părăsesc nucleul tractului solitar pe calea acestui reflex inhibă neuronii din nucleul ambiguu (efect vagolitic) și deprimă excitația cardiacă (crește efectul tonusului simpatic, crește frecvența cardiacă, crește contractilitatea miocardică cu scopul creșterii fracției de ejecție).

O altă parte din neuroni fac sinapsă cu nucleul ventrolateral medular din bulb (un principal releu simpatic), axonii se proiectează în medulomerele toracolombare și controlează musculatura netedă din peretele vaselor, producând vasoconstricție periferică, creșterea rezistenței periferice, redistribuind astfel volum circulant către axul vascular central (efectul de centralizare a circulației). Acești neuroni (*vasa nervorum*) sunt noreprinefrici și secretanți de neuropeptid Y [3].

Un alt grup neuronal se proiectează în nucleii supraoptic și paraventricular hipotalamici, care, prin axonii lor la nivelul neurohipofizei, eliberează vasopresină în circulația sistemică, facilitând resorbția lichidiană la nivel renal [55]. Durata medie pentru inițierea acestui reflex baroreflex este de aproximativ 1-3s [2].

Controlul distribuției circulației și menținerii presiunii arteriale în timpul exercițiului fizic reprezintă o altă modalitate de control autonom a presiunii arteriale. În condiții bazale, volumul de sânge din vasele musculaturii scheletice reprezintă 15% din volumul circulant. În condiții de efort susținut acest volum crește la 85% [56]. Vasele periferice nu beneficiază de inervație parasimpatică, astfel că la nivelul *vasa nervorum* mediatorii principali sunt noradrenalina și neuropeptidul Y. Efectul vasodilatator la nivelul musculaturii scheletice este obținut printr-o cale de semnalizare complexă, mediată de condițiile locale din timpul efortului (mecanism de simpaticoliză) [2]. Printre acestea reamintim scăderea nivelului de O_2 local, acidoza metabolică și respiratorie (creșterea CO_2) locală, eliberarea de oxid nitric și prostaglandine de fibrele musculare ce relaxează celulele musculare netede [56]. Astfel, simpaticul, prin acțiunea lui vasoconstrictoare, reprezintă un mecanism de contrareglare ce se opune acestor fenomene vasodilatatorii metabolice din timpul efortului pentru menținerea presiunii arteriale.

Scanned with OKEN Scanner

12.5.2. *Controlul funcției digestive*

Ingestia de alimente și actul masticației excită mecanoreceptorii din cavitatea bucală și receptorii gustativi ce se proiectează la nivelul tractului solitar. De aici un influx informațional pornește către nucleii salivatori superiori și inferiori ce reprezintă centrii de origine ai fibrelor parasimpatice ale nervilor faciali și glosofaringieni. Fibrele acestora se atașează diverselor ramuri din trigemen și ajung la nivelul glandelor salivare, închizând reflexul salivator. Această componentă parasimpatică stimulează secreția glandelor acinare salivare. Eliberarea salivei în cavitatea bucală este dependentă de celulele mioepiteliale de la nivelul acinilor. Celulele mioepitaliale sunt sub controlul inervației simpatice pe calea lanțului simpatic cervical. Din nucleul tractului solitar pornesc eferențe către nucleul motor dorsal al vagului. De aici fibrele se orientează către ganglionii din vecinătatea organelor abdominale ce stimulează secreția de suc gastric, pancreatic, biliar și peristaltismul [2].

12.5.3. *Controlul micțiunii*

În controlul funcției urinare parasimpaticul facilitează actul micțiunii (relaxare sfincteriană, contracția vezicală), în timp ce simpaticul determină retenția urinară.

Retenția urinară este realizată de sfincterul uretral intern, controlat de sistemul simpatic, și de sfincterul uretral extern, aflate sub control voluntar pe calea nervilor pudendali [2]. Neuronii preganglionari simpatici din medulomerele lombare L1-L2 părăsesc lanțul simpatic la nivelul ganglionilor paravertebrali sacrați, formând splanhnicul sacrat ce face sinapsă în ganglionii prevertebrali ai plexului hipogastric. De aici axonii postganglionari excită celulele musculare vezicale de la baza vezicii urinare și de la nivelul sfincterului intern pentru a menține un tonus de retenție constant. Pe măsură ce urina se acumulează și atinge un prag critic, receptorii vezicali transmit informația viscerosenzitivă retrograd spre măduva spinării și substanța cenușie periapeductală. PAG se proiectează cortical, determinând senzația imperioasă de micționare, iar ulterior PAG transmite către parasimpaticul sacrat inițierea micțiunii [57]. Micțiunea este realizată prin efectul parasimpaticului asupra sfincterului uretral (inhibitor) și prin contracția detrusorului vezical (prin efect excitator) care menține prin contracția sa presiunea intravezicală. După golire, fluxul informațional către PAG (determinat de presiunea intravezicală) este întrerupt și contracția tonică simpatică se reia.

12.5.4. *Termoreglarea*

Hipotalamusul este componenta-cheie în controlul temperaturii corporale, control ce se desfășoară în principal în nucleii anteriori și preoptici [58]. În acești centri se proiectează fibre bulbare proprioceptive și talamice (de la termoreceptorii din piele) ce transmit informația termică. Nucleii hipotalamici stabilesc un prag termic fiziologic (*set-point*), care poate crește sau scădea în condiții patologice. În condiții infecțioase, spre exemplu, eliberearea sistemică de prostaglandine scade receptivitatea neuronilor termoreglatori pentru neuronii ce transmit ca modalitate senzitivă căldura în timp ce cresc sensibilitatea acestor centri pentru neuronii de percepție a temperaturii scăzute, resimțită de individ ca

Scanned with OKEN Scanner

frison. Ca urmare, pragul termic creşte, ceea ce induce un complex de fenomene de adaptare la temperaturi scăzute. Modificările adaptative se realizează pe căi multiple [59]. Un set de modificări sunt cele comportamentale în care individul caută îmbrăcămintea şi adăpostul, ce se proiectează în cortexul prefrontal. Pe calea sistemului nervos somatic un flux informaţional porneşte din nucleii hipotalamici posteriori, traversează tegmentumul pontin, formaţiunea reticulată şi tractul rubrospinal şi face sinapsă cu motoneuronul α din cornul ventral medular. Aceste descărcări ritmice determină secuse de contracţie la nivelul musculaturii scheletice, reprezentând tremorul febril. Prin acest mecanism se induce o creştere a metabolismului şi termogeneză.

Ultimul set este reprezentat de modificări autonome reprezentate prin creşterea tonusului simpatic, ce are scopul scăderii pierderilor de temperatură la nivel periferic prin convecţie [2]. Efectele sunt vasoconstricţia periferică, reducerea secreţiei sudoripare şi piloerecţia. În sens contrar, mecanismul adaptativ pentru temperatura crescută este reprezentat de simpaticoliză periferică (vasodilataţie) şi paradoxal creşterea sintezei şi excreţiei sudoripare prin tonus simpatic, dar prin neuronii postganglionari atipici, ce au ca mediator chimic acetilcolina [2].

12.6. Elemente de anatomie clinică

Sistemul autonom controlează o varietate de funcţii fiziologice care, mediate vegetativ, pot fi afectate prin patologii generalizate, ce poartă denumirea *diasautonomii generalizate*, sau se pot manifesta local prin afectare într-un teritoriu mai restrâns, cauzând manifestări dintre cele mai diverse.

12.6.1. *Disautonomii generalizate*

Un exemplu frecvent întâlnit de disautonomie generalizată este reprezentat de *hipotensiunea ortostatică idiopatică tip Bradbury-Eggleston* [1]. Această formă apare preponderent la adult ca urmare a degenerescenţei neuronilor preganglionari toracolombari ce inervează muşchii netezi, dar fără afectarea celor care controlează glandele secretorii [22]. Ca urmare, se pierde din funcţia tonusului simpatic la nivelul vaselor periferice şi, în consecinţă, se prelungeşte reflexul baroreflex, survenind sincopa. Caracteristica individuală este lipsa modificărilor electrocardiografice, ce o diferenţiază de alte sincope precum cea vagală sau boala de nod sinusal ce asociază bradicardie pe înregistrările EKG. Acestă maladie începe cu simptomatologie modestă, precum ameţeală, vedere „în tunel", disconfort toracic (frecvent dureri scapulare) şi cervicale [1], este progresivă şi poate deveni invalidantă [22].

Deşi mai rar întâlnită, atât la adulţi, cât şi la copii, *neuropatia autonomă autoimună idiopatică* (sindromul Young şi Adams) este cauzată de simpaticoliză şi parasimpaticoliză multisistemică [22]. Pacienţii pot prezenta forme variabile ca gravitate, dar acuzele includ frecvent tulburări vizuale, hipotensiune ortostatică, absenţa sudoraţiei, areactivitate pupilară, pierderea piloerecţiei, lipsa secreţiei salivare şi lacrimale, frecvent după un episod de infecţie virală.

Scanned with OKEN Scanner

Clostridium botulinum sintetizează o neurotoxină ce blochează receptorii colinergici, având efect parasimpaticolitic. Boala este frapantă prin manifestările somatice (paralizia flască locală/generalizată) prin blocarea receptorilor Nm, dar neurotoxina are afinitate pentru toate tipurile de receptori colinergici. Printre aceste manifestări parasimpaticolitice enumerăm: tulburări vizuale, anhidroză, hiposalivație, constipație și ileus paralitic și retenție urinară [22].

Amintim o serie largă de substanțe, precum pesticidele ce interferează cu metabolismul acetilcolinei, pot genera manifestări de tip parasimpatic, potențial letale.

12.6.2. *Disautonomii localizate*

Sindromul Claude-Bernard-Horner se manifestă ca urmare a pierderii porțiunii craniene a simpaticului cervical [60]. Această întrerupere poate avea loc la nivel mai inferior, spre exemplu, ca urmare a tumorilor pulmonare de lob superior ce invadează peretele toracic al aperturii toracice superioare (tumora Pancoast Tobias), chirurgical în intervențiile pe coloană, sau ca urmare a unui accident vascular cerebral [34]. Pentru că ganglionul cervical superior controlează simpaticul cranian, manifestările sunt ipsilaterale cu leziunea și sunt reprezentate de mioză, anihidroză cefalică (absența sudorației) și ptoză palpebrală [39].

Un alt exemplu de disautonomie localizată cervical este reprezentat de sindromul Raynaud care se manifestă ca urmare a unei hiperreactivități neuronale a nervilor din ganglionul stelat ce controlează musculatura vaselor de la nivelul membrelor superioare [41]. Tabloul clinic este reprezentat prin cianoză localizată la nivelul extremităților (fenomene vasoconstrictoare) la expunerea la frig (cu intensitate relativ benignă) urmate de vasodilatație și durere în acel teritoriu.

Migrena este o secvență de evenimente declanșate de hiperreactivitate simpatică în teritoriul vaselor cerebrale. Vasospasmul inițial din teritoriul vascular cerebral este urmat de vasodilatație, apoi edem și ulterior de cefaleea caracteristică. Este un episod eminamente autonom simpatic. Argumentele ce stau la baza acestei concluzii sunt clinice, legate de aura migrenoasă, cortegiul de manifestări clinice ce însoțesc migrena, reprezentate de paloare tegumentară, tulburări de vedere, instabilitate cardiovasculară, dar și datorită beneficiului terapeutic net al β-blocantelor [22].

Bibliografie selectivă

1. Waxenbaum J.A., Reddy V., Varacallo M.A. Anatomy, Autonomic Nervous System. În: StatPearls. Treasure Island (FL): StatPearls Publishing; 2025.
2. Gibbons C.H. Basics of autonomic nervous system function. *Handb Clin Neurol*. 2019; 160: 407-418.
3. McCorry L.K. Physiology of the autonomic nervous system. *Am J Pharm Educ*. 2007; 71(4): 78.
4. Shields R.W.J. Functional anatomy of the autonomic nervous system. *Journal of Clinical Neurophysiology*. 1993; 10(1): 2-13.
5. Saper C.B. The central autonomic nervous system: Conscious visceral perception and autonomic pattern generation. *Annu Rev Neurosci*. 2002; 25: 433-469.

Scanned with OKEN Scanner

27. Oldfield B.J., McLachlan E.M. An analysis of the sympathetic preganglionic neurons projecting from the upper thoracic spinal roots of the cat. *J Comp Neurol*. 1981; 196(2): 329-345.
28. Chacon C., Nwachukwu C.V., Shahsavani N., Cowley K.C., Chopek J.W. Lumbar V3 interneurons provide direct excitatory synaptic input onto thoracic sympathetic preganglionic neurons, linking locomotor, and autonomic spinal systems. *Front Neural Circuits*. 2023; 17: 1235181.
29. Cechetto D.F., Shoemaker J.K. Functional neuroanatomy of autonomic regulation. *Neuroimage*. 2009; 47(3): 795-803.
30. Cheng A.V., Tadi P. Neuroanatomy, White Rami Communicans. În: StatPearls. Treasure Island (FL): StatPearls Publishing; 2025.
31. Sapio M.R., Vazquez F.A., Loydpierson A.J., Maric D., Kim J.J., LaPaglia D.M., Puhl H.L., Lu V.B., Ikeda S.R., Mannes A.J., Iadarola M.J. Comparative analysis of dorsal root, nodose and sympathetic hanglia for the development of new analgesics. *Front Neurosci*. 2020; 14: 615362.
32. Ambriz-Tututi M., Monjaraz-Fuentes F., Drucker-Colín R. Chromaffin cell transplants: From the lab to the clinic. *Life Sciences*. 2012; 91(25): 1243-1251.
33. Kastriti M.E., Kameneva P., Adameyko I. Stem cells, evolutionary aspects and pathology of the adrenal medulla: A new developmental paradigm. *Molecular and Cellular Endocrinology*. 2020; 518: 110998.
34. Maningat A.L., Munakomi S. Neuroanatomy, Superior Cervical Ganglion. În: StatPearls. Treasure Island (FL): StatPearls Publishing; 2025.
35. Ernsberger U., Rohrer H. Sympathetic tales: Subdivisons of the autonomic nervous system and the impact of developmental studies. *Neural Dev*. 2018; 13(1): 20.
36. Verlinden T.J.M., Lamers W.H., Herrler A., Köhler S.E. The differences in the anatomy of the thoracolumbar and sacral autonomic outflow are quantitative. *Clin Auton Res*. 2024; 34 (1): 79-97.
37. Wang W.H., Zhang L., Dong G.X., Zhao J., Li X. Targeting Gray Rami Communicantes in Selective Chemical Lumbar Sympathectomy. *J Vis Exp*. 2019 (143).
38. Vanaclocha V., Sáiz Sapena N., Rivera M., Herrera J.M., Ortiz-Criado J.M., Monzó-Blasco A., Guijarro-Jorge R., Vanaclocha L. Selective block of grey communicantes in upper thoracic sympathectomy. A feasibility study on human cadaveric specimens. *Br J Neurosurg*. 2020; 34(4): 362-369.
39. McCausland C., Carey F.J., Sajjad H. Anatomy, Back, Splanchnic Nerve. În: StatPearls. Treasure Island (FL): StatPearls Publishing; 2025.
40. Goidescu O.C., Dogaru I.A., Enyedi M., Enciu O., Mutu D.G., Filipoiu F.M. The pelvic and sacral splanchnic nerves – identification by dissection, trajectory. *Maedica* (Bucur). 2022; 17(3): 571-575.
41. Jonathan L. *Medical Neuroanatomy for the Boards and the Clinic*. Springer, 2023. pp. 83-92.
42. Ehrhardt J.D., Weber C., Carey F.J., Lopez-Ojeda W. Anatomy, Thorax, Greater Splanchnic Nerves. În: StatPearls. Treasure Island (FL): StatPearls Publishing; 2025.
43. Sharabi A.F., Carey F.J. Anatomy, Abdomen and Pelvis, Splanchnic Nerves. În: StatPearls. Treasure Island (FL): StatPearls Publishing; 2025.
44. Tindle J., Tadi P. Neuroanatomy, Parasympathetic Nervous System. În: StatPearls. Treasure Island (FL): StatPearls Publishing; 2025.
45. McDougal D.H., Gamlin P.D. Autonomic control of the eye. *Compr Physiol*. 2015; 5(1): 439-473.
46. López-Ojeda W., Hurley R.A. The vagus nerve and the brain-gut axis: Implications for neuropsychiatric disorders. *J Neuropsychiatry Clin Neurosci*. 2024; 36(4): 278-282.
47. Sanvictores T., Jozsa F., Tadi P. Neuroanatomy, Autonomic Nervous System Visceral Afferent Fibers and Pain. În: StatPearls. Treasure Island (FL): StatPearls Publishing; 2025.
48. Hanna P., Ardell J.L. Cardiac neuroanatomy and fundamentals of neurocardiology. *Card Electrophysiol Clin*. 2024; 16(3): 229-237.

Scanned with OKEN Scanner

Scanned with OKEN Scanner

13. ELEMENTE DE HISTOLOGIE A SISTEMULUI NERVOS CENTRAL

Laura-Adriana Rîșcanu, Klara Brînzaniuc,
Anca Sava, Andrei Daniel Timofte

Neuronii – celule de forme delicate și elegante.
Orice om poate, dacă este înclinat spre artă, să fie sculptor al propriului creier.
Santiago Ramón y Cajal, 1852-1934

Sumar

13.1. Țesutul nervos

13.2. Citoarhitectonia componentelor sistemului nervos central

Scanned with OKEN Scanner

Scanned with OKEN Scanner

13.1. Țesutul nervos

Țesutul nervos asigură comunicarea dintre diferitele componente ale organismului, precum și comunicarea acestora cu mediul extern, și este implicat în recepționarea, prelucrarea și transportul informației din mediul extern și intern. Acest tip de țesut coordonează și integrează răspunsul organismului față de stimulii recepționați, pe care îi transformă în potențiale electrice, ce vor determina generarea unui impuls nervos.

Țesutul nervos este constituit din celule ce asigură integritatea și funcționarea sistemului nervos. Acestea intră în componența celor două mari segmente ale sistemului nervos, sistemul nervos central și sistemul nervos periferic, fiecare din aceste structuri prezentând o citoarhitectonie specifică. Fiind unul dintre cele patru tipuri de țesuturi fundamentale ale corpului uman, conține în principal două tipuri de celule: *celule nervoase sau neuroni* și *celule de susținere sau celule gliale* [1].

Neuronii sunt celule ce pot genera impulsuri nervoase sub acțiunea unor stimuli și le pot transmite de-a lungul proceselor celulare. Numărul lor foarte mare (ar exista sute de miliarde de neuroni în sistemul nervos) și variabilitatea lor fac din aceste celule înalt specializate unitatea morfofuncțională a sistemului nervos. Neuronii pot fi clasificați pe baza aspectului, formei și numărului de procese, pot fi împărțiți în multipolari, bipolari sau pseudounipolari. Deși sunt diferiți unii de alții, toți neuronii îndeplinesc funcții de recepție a semnalelor și apoi transmiterea informațiilor sub formă de impulsuri nervoase către alți neuroni sau către organele efectoare.

Celulele gliale, deși nu participă la conducerea impulsurilor nervoase, formează un interstițiu a cărui funcție principală este de a susține, hrăni și proteja neuronii.

13.1.1. *Neuronii*

Neuronul este o celulă constituită dintr-un corp celular (*pericarion* sau soma) de la nivelul căruia pleacă prelungirile citoplasmatice. Aceste prelungiri variază foarte mult ca mărime, unele având câțiva mm, altele atingând o lungime de până la 1,5 m. Prelungirile citoplasmatice ce conduc impulsurile către corpurile celulare sunt numite dendrite, iar cele care transportă impulsuri de la corpul celular către organele efectoare sunt reprezentate de axoni.

Corpul neuronal, ca și în cazul altor celule, este constituit dintr-un nucleu și citoplasma înconjurătoare. Dimensiunile somei sunt foarte variabile, de la 5 la 150 μm, fiind adaptate funcției celulare. Există neuroni foarte mici, cum sunt cei granulari din cortexul cerebelos, sau neuroni ce pot atinge dimensiuni considerabile, cum ar fi neuronii motori din coarnele anterioare ale măduvei spinării [8].

Fiecare neuron prezintă în citoplasmă un nucleu, situat de obicei central, iar acesta conține cel mai adesea un nucleol, așezat de asemenea în centrul nucleului, sugerând aspectul de „ochi de bufniță" descris in histologia clasică. Nucleul neuronal prezintă o formă rotundă sau ovalară, conține cromatină dispersată, având la periferie heterocromatină în cantitate redusă (figura 13.1). Unii neuroni pot avea nuclei mai mici, cu cromatină condensată, cum ar fi cei de la nivelul stratului granular al cortexului cerebelos.

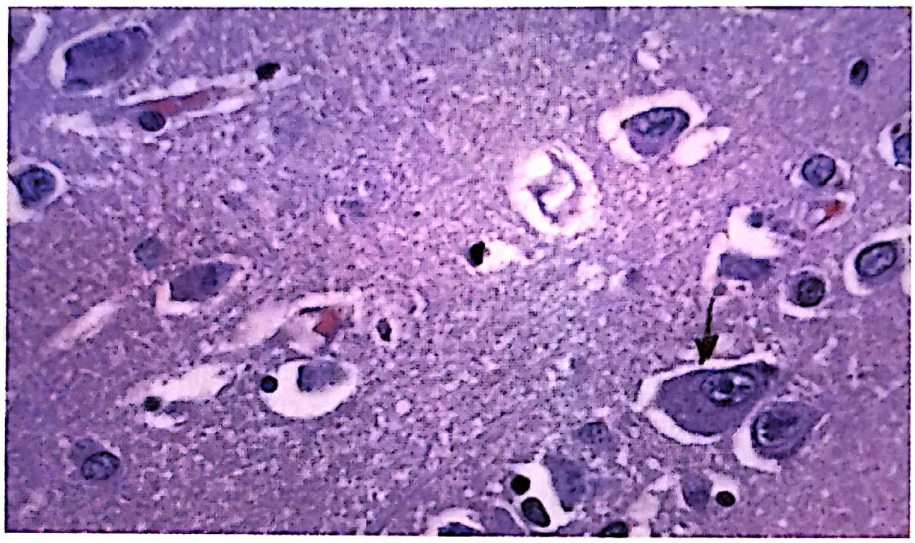

Figura 13.1. Corpi neuronali ovalari având în citoplasmă granule de lipofuscină, nucleul cu nucleol central (col HE × 400)
(Colecția Institutului de Medicină Legală Iași)

Citoplasma neuronală mai poate conține incluzii de substanțe lipidice, granule de melanină de culoare neagră (de exemplu, substanta neagră, *locus ceruleus*, unii ganglioni simpatici), depozite intracitoplasmatice de lipofuscină ce apar odată cu îmbătrânirea celulară, ca urmare a activității enzimelor lizozomale, sau granule secretorii, în cazul neuronilor cu capacitate de neurosecreție. Deși neuronul nu are capacitatea de diviziune, elementele sale structurale, cum sunt organitele celulare, structurile membranare sau granulele secretoare, au un *turnover* variabil, fiind permanent înlocuite.

Pe lângă organitele comune celulare, reprezentate de complexele Golgi, lizozomi, peroxizomi, reticul endoplasmatic neted, citoplasma neuronală conține organite cu caracter specific cum ar fi corpii Nissl și neurofibrilele. Corpii Nissl sunt cunoscuți și sub denumirea „substanță tigroidă" datorită aspectului tigrat pe care-l prezintă, fiind constituiți din mase de material cromofil, evidențiate prin colorații speciale (albastru de toluidină). Studiile de microscopie electronică au arătat că aceste structuri reprezintă un mod specific de organizare intracitoplasmatică a reticulului endoplasmatic rugos. Corpii Nissl se găsesc în citoplasma neuronală, lipsind la nivelul hilului axonal [9].

Neurofibrilele asigură citoplasmei un citoschelet bine dezvoltat, format din microtubuli, filamente de actină și neurofilamente (un tip intermediar). Aceste organite specifice ale somei se găsesc de asemenea și la nivelul axonului și al dendritelor, intervenind în menținerea formei celulei și a stabilității structurale. Microtubulii asigură transportul axoplasmatic intracelular al organitelor, în special al mitocondriilor și al incluziilor care conțin precursori ai neurotransmițătorilor. Microtubulii și neurofilamentele joacă, de asemenea, roluri în creșterea și ghidarea axonală în timpul dezvoltării și în regenerarea după leziuni. Neurofilamentele sunt evidențiate prin microscopie electronică și pot fi detectate

Scanned with OKEN Scanner

prin imunocitochimie, microscopia optică bazându-se pe afinitatea acestor structuri pentru metalele grele, tehnicile de colorare folosind impregnarea metalică cu săruri de aur şi argint.

Dendritele sunt prelungiri celulare ce conduc impulsul nervos aferent, fiind implicate în recepţionarea informaţiilor din mediul extern sau intern. Informaţia de la celulele senzoriale periferice, de la prelungirile altor neuroni, este transmisă către corpul celular prin intermediul acestor prelungiri. Cel mai adesea, dendritele sunt multiple, aşezate în imediata vecinătate a corpului celular, prezintă ramificaţii bogate, al căror diametru scade spre capătul terminal al dendritei. Prezintă pe suprafaţă numeroşi spini dendritici, ce reprezintă mici proeminenţe implicate în formarea sinapselor. Numărul spinilor dendritici este foarte mare, ei tind să scadă odată cu înaintarea în vârstă. Dendritele conţin fascicule mici de neurofilamente, asociate cu microtubuli, orientate în axul dendritei [12].

Axonul este o prelungire unică, lungă, care contribuie la conducerea eferentă a impulsului nervos de la nivelul corpului celular către structurile efectorii sau către alţi neuroni. Este delimitat periferic de o membrană numită axolemă şi conţine o cantitate redusă de citoplasmă numită axoplasmă. Axonii au o formă cilindrică, pot avea o lungime variabilă, ajungând până la dimensiuni de cca 1,5 m, cu diametru oscilând între 0,02 şi 0,2 μm [4]. Axoplasma conţine neurofibrile cu dispunere paralelă, în axul longitudinal al prelungirii, dar este lipsită de prezenţa corpilor Nissl.

Locul de emergenţă axonal este cunoscut drept *con de implantare* sau *hil axonal*. Axonii pot să prezinte uneori ramificaţii ce pleacă în unghi drept, reprezentând ramificaţii colaterale, ce pot avea aceeaşi direcţie cu axonul sau pot fi îndreptate în direcţie inversă axonului (colaterale recurente). Terminarea axonului se realizează printr-o serie de ramificaţii ce alcătuiesc *telodendronul*. Fiecare ramificaţie prezintă o dilataţie sub formă de buton terminal, structură implicată în funcţionarea sinapselor.

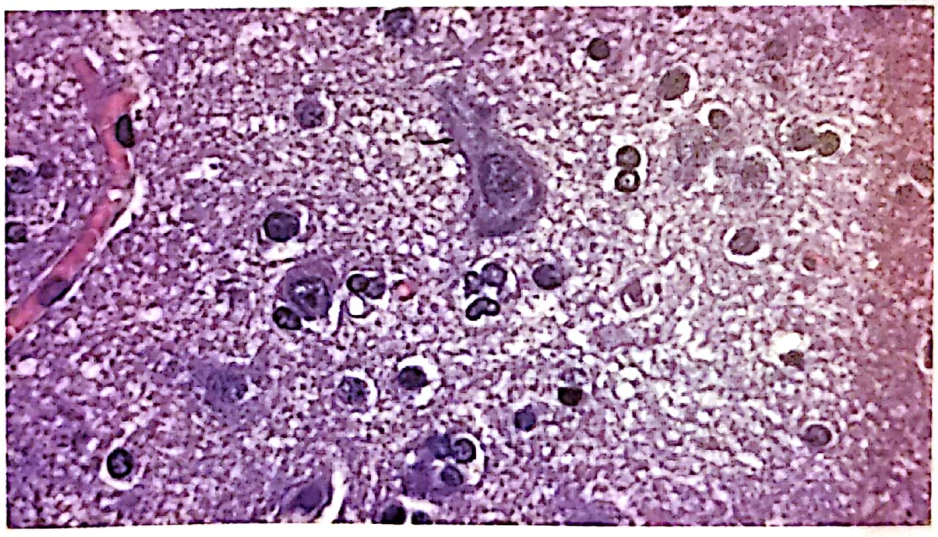

Figura 13.2. Corp neuronal având con de implantare axonal (col HE × 400) (Colecţia Institutului de Medicină Legală Iaşi)

Pe suprafaţa externă, axonii pot fi acoperiţi de un înveliş format de către unele celule gliale numit teaca de mielină. Prezenţa acestui înveliş asigură o viteză mare de conducere a impulsului nervos, neuronii cu axon de acest tip fiind numiţi mielinizaţi. Axonii fără teacă de mielină aparţin neuronilor nemielinizaţi, viteza de conducere la nivelul acestor axoni fiind mult mai mică.

Scanned with OKEN Scanner

Neuronii reprezintă una dintre cele mai diverse populații celulare din corpul uman, având o mare diversitate de ramificații, dimensiuni, forme și funcții.

După funcția pe care o îndeplinesc, pot fi împărțiți în neuroni motori, senzitivi, neuroni secretori și neuroni intercalari sau de asociație, aceștia din urmă reprezentând majoritatea neuronilor din corpul uman. De asemenea, pot să aparțină sistemului nervos somatic sau celui vegetativ.

În funcție de morfologia lor, pot fi clasificați în:

- neuroni multipolari, așa cum sunt majoritatea neuronilor din corpul uman, ce au numeroase procese aferente de tip dendritic și unul de tip eferent – axonul. Membrana plasmatică a dendritelor și a somei recepționează și integrează semnalele, în timp ce axolema asigură conducerea impulsului nervos;
- neuroni bipolari, care au doar două prelungiri, aferentă și eferentă, dendrită și axon (de exemplu, neuronii olfactivi sau cei de la nivelul retinei);
- neuroni unipolari, ce posedă o singură prelungire, de tip dendritic, prezenți la embrion sau la adult la nivelul retinei;
- neuroni pseudounipolari – inițial sunt bipolari, cu două prelungiri care fuzionează pe o distanță redusă, apoi se despart în unghi drept, formând o prelungire aferentă și una eferentă (de exemplu, neuronii de pe traseul rădăcinii posterioare a nervilor spinali).

În funcție de forma corpului celular, neuronii se împart în stelați, fusiformi, sferici, piramidali. Modalitatea de organizare a dendritelor îi împarte în izodendritici, cu ramificații spațiale, în toate axele; alodendritici, cu organizare asimetrică; și idiodendritici, cu organizare specifică, cum ar fi cea bogat arborizată a celulei Purkinje cerebeloase [6].

Conexiunile între neuroni se realizează prin intermediul sinapselor, structuri specializate prin care informațiile chimice sunt transmise între neuroni sau către organele efectoare, având ca rezultat generarea unui potențial de acțiune. Funcțional, sinapsele pot fi împărțite în sinapse de tip electric și sinapse de tip chimic, diferite prin modul de transmitere a impulsului nervos și de realizare a potențialului de acțiune.

Sinapsa de tip electric aparține joncțiunilor distanțate de tip *gap*, care asigură schimbul de ioni între celule. Acest mod de transmitere este foarte rapid, se găsește la nivelul retinei, al cortexului cerebral, asigurând transmiterea unidirecțională a semnalului electric de la un neuron la altul.

Sinapsa de tip chimic este cea mai răspândită, transmiterea se face prin intermediul unor substanțe chimice ce au rol de neurotransmițători și neuromodulatori. Sinapsa prezintă trei componente:

- presinaptică, care va elibera mediatorul chimic;
- fanta sinaptică;
- postsinaptică, care va recepționa neurotransmițătorul.

Conducerea influxului nervos prin acest tip de sinapse se face într-o singură direcție, iar neurotransmițătorul poate influența depolarizarea sau hiperpolarizarea postsinapsei, astfel încât sinapsa să fie excitatorie sau inhibitorie. Localizarea sinapselor este în principal la nivelul substanței cenușii a sistemului nervos central sau în ganglionii vegetativi și la nivelul organelor periferice pentru sistemul nervos periferic.

Sinapsele pot fi clasificate după segmentele neuronale implicate în sinapse axo-dendritice, axo-somatice și axo-axonale. De asemenea, există și sinapse în afara țesutului nervos, cum sunt cele dintre celule receptoare sau efectoare și neuroni, cum este joncțiunea neuromusculară.

Scanned with OKEN Scanner

13.1.2. *Celulele gliale*

Celulele gliale sau celulele de susţinere sunt celule nonneuronale, prezente la nivelul sistemului nervos central şi al celui periferic. Ele sunt mai mici, depăşesc cu mult numărul neuronilor, fiind de 10 ori mai numeroase, reprezintă mai mult de 50% din volumul total al creierului şi al măduvei spinării şi nu intervin în propagarea potenţialelor de acţiune. Necesită tehnici speciale de colorare, pentru a putea fi evidenţiate [2].

La nivelul sistemului nervos central se disting patru tipuri de celule gliale cu nume descriptive: astrocite, oligodendrocite, celule ependimale şi celule microgliale. Cu excepţia microglielor, care provin din monocitele din sânge, celulele gliale sunt derivate din ectodermul neural. Mai mici decât neuronii, cu corpuri celulare de 3-10 µm în diametru, aceste celule ale SNC au roluri structurale, protectoare şi nutritive diverse, deoarece asigură un mediu interstiţial compatibil funcţiei neuronale.

13.1.2.1. *Astrocitele*

Astrocitele, cele mai mari şi numeroase celule gliale, sunt celule stelate cu diferite funcţii în SNC, cum ar fi menţinerea homeostaziei. Prelungirile lor subţiri, numeroase şi ramificate pornesc de la nivelul corpului celular stelat şi se termină fie pe suprafaţa creierului şi a măduvei spinării, formând *glia limitans* pe faţa internă a *piei mater*, fie la nivelul vaselor de sânge pe care le îmbracă complet prin picioruşe perivasculare (figura 13.3).

Figura 13.3. Astrocite perivasculare (col HE × 400)
(Colecţia Institutului de Medicină Legală Iaşi)

Această populaţie heterogenă include astrocite fibroase şi protoplasmatice din creier şi măduva spinării, celule Müller din retină şi pituicite din hipofiza posterioară. La embrion, ele induc formarea unor joncţiuni strânse ale celulelor endoteliale capilare în SNC. Aceste celule contribuie la formarea barierei hematoencefalice. Ele se găsesc, de asemenea, în jurul segmentelor iniţiale ale axonilor şi ale segmentelor axonale situate la nivelul nodurilor lui Ranvier. Citoplasma conţine filamente intermediare abundente, strâns împachetate, cu o secvenţă unică de aminoacizi – proteina acidă fibrilară glială (GFAP). În SNC, această proteină endogenă este specifică pentru astrocite, fiind astfel utilizată în mod obişnuit ca marker imunocitochimic pentru aceste celule din creierul normal şi în

Scanned with OKEN Scanner

diagnosticul tumorilor derivate din aceste celule. Astrocitele pot fi împărţite în astrocite protoplasmatice, situate în substanţa cenuşie, şi astrocite fibroase, prezente longitudinal între fibrele substanţei albe.

Astrocitele îndeplinesc numeroase funcţii. Datorită prezenţei joncţiunilor *gap*, ele formează un sinciţiu structural în SNC şi oferă astfel suport metabolic şi fizic pentru neuroni. Astrocitele controlează mediul ionic prin absorbţia excesului de ioni de potasiu, reglează GABA (acidul γ-aminobutiric) şi inactivează neurotransmiţătorii precum glutamatul. În leziunile SNC, astrocitele asigură formarea de ţesut cicatricial gliotic (glioză), care poate împiedica regenerarea neuronală (10).

Astrocitoamele sunt neoplasme ale SNC derivate din astrocite. Sunt cel mai frecvent tip de gliom (tumoră a celulelor gliale) şi pot apărea oriunde la nivelul creierului sau măduvei spinării. Se dezvoltă de obicei în lobii frontali şi parietali ai creierului şi sunt cel mai frecvente la adulţi, în special la bărbaţii de vârstă mijlocie. Există cel puţin trei tipuri diferite, dintre care glioblastomul multiform este varianta malignă cea mai agresivă, fiind dificil de tratat.

13.1.2.2. *Oligodendrocitele*

Oligodendrocitele sunt mai mici decât astrocitele şi au prelungiri mai puţine şi mai scurte, au corp celular sferic, de dimensiuni mici, cu nucleu rotunjit, heterocrom, cu nucleul evident. Mai multe prelungiri citoplasmatice subţiri pornesc din corpul celular, sugerând imaginea unui copac cu ramuri. Spre deosebire de astrocite, oligodendrocitele sunt mai numeroase în substanţa albă decât în substanţa cenuşie a SNC (figura 10.4). Oligodendrocitele apar în rânduri interfasciculare printre axonii mielinizaţi; sub formă de oligodendrocite satelit pot fi găsite asociate corpilor neuronali.

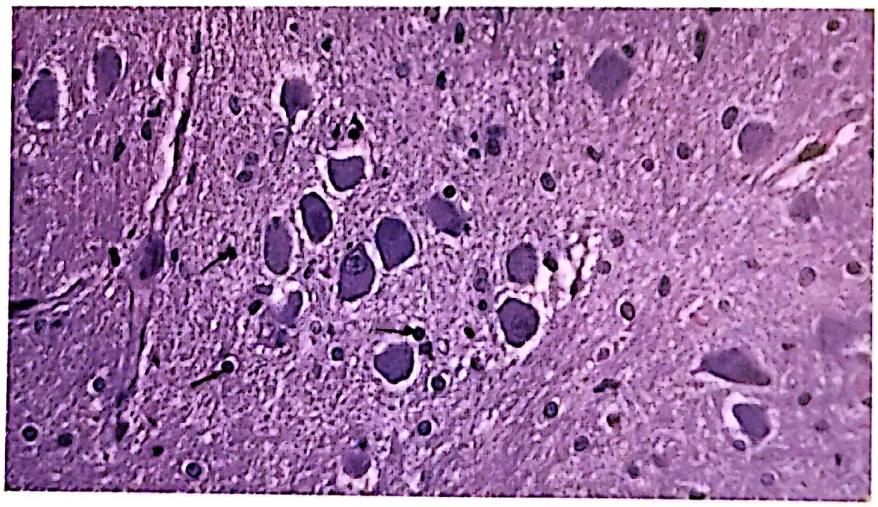

Figura 13.4. Oligodendrocite dispuse interfascicular şi în vecinătatea corpilor neuronali (col HE × 200) (Colecţia Institutului de Medicină Legală Iaşi)

Citoplasma lor conţine ribozomi liberi abundenţi şi reticul endoplasmatic rugos, mitocondrii şi complex Golgi, precum şi numeroşi microtubuli, fiind lipsită de filamente intermediare şi de glicogen. Aceste celule produc şi menţin învelişurile de mielină în SNC. În timpul mielinizării, membrana plasmatică a oligodendrocitelor se înfăşoară strâns în jurul axonilor, numărul de straturi determinând grosimea tecii de mielină. Nodurile lui Ranvier apar între oligodendrocitele adiacente. Prin utilizarea anhidrazei carbonice,

Scanned with OKEN Scanner

oligodendrocitele contribuie, de asemenea, la controlul pH-ului extracelular în SNC, cu rol esențial în menținerea echilibrului acido-bazic [7].

Scleroza multiplă este o boală inflamatorie cronică a SNC caracterizată printr-o pierdere de mielină; leziunile apar sub formă de plăci în zone aparent aleatorii ale substanței albe. Evoluția bolii este imprevizibilă, iar tipul și severitatea simptomelor pot varia foarte mult. În perioadele de activitate ale bolii, leucocitele (celulele T) sunt atrase în regiuni ale substanței albe, ceea ce inițiază un răspuns inflamator, însoțit de pierderea oligodendrocitelor și de demielinizarea axonilor.

13.1.2.3. *Celulele ependimare*

Celulele ependimare sunt vestigii ale neuroepiteliului embrionar și formează un epiteliu cuboidal sau columnar care tapetează ventriculii cerebrali și canalul central al măduvei spinării [11]. Ele sunt clasificate în celule epiteliale coroidale, ependimocite și tanicite. Celulele ependimare sunt celule polarizate, au la polul apical cili, în timp ce polul bazal prezintă numeroase invaginații prin care vin în contact cu prelungirile astrocitare (figura 13.5). Ependimul servește în principal ca o barieră de protecție selectivă între creier și LCR și previne trecerea substanțelor potențial neurotoxice în creier. Caracteristica ependimului este prezența joncțiunilor intercelulare apicale între marginile laterale ale celulelor; alte tipuri de joncțiuni sunt joncțiuni de tip *adherens* și *gap*.

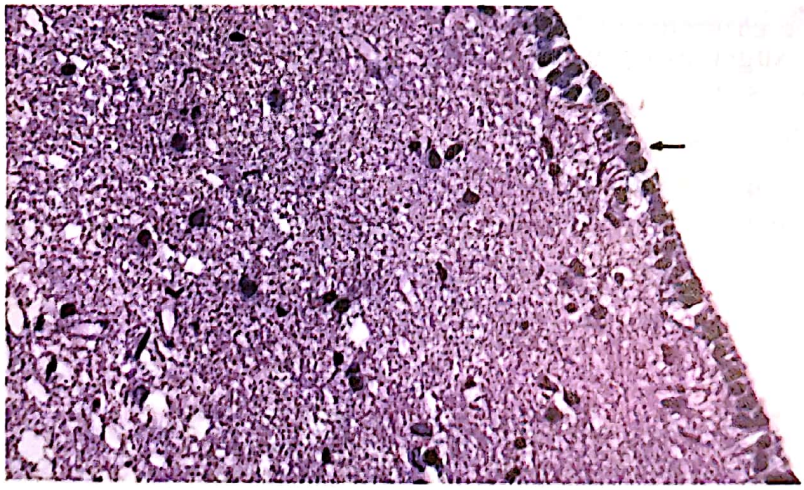

Figura 13.5. Celule ependimare ce tapetează peretele ventriculului lateral (col HE × 100) (Colecția Institutului de Medicină Legală Iași)

La nivelul ventriculilor cerebrali, aceste celule participă la formarea plexurilor coroide ce vor elabora lichidul cefalorahidian, celulele având rol secretor și producând componente ale LCR (figura 13.6). Aproximativ 500 ml de LCR sunt produși zilnic la nivelul acestor celule. Celulele ependimale posedă, de asemenea, caracteristici structurale și enzimatice necesare pentru captarea și detoxifierea multor substanțe din LCR, formând astfel o barieră metabolică la interfața creier-LCR.

Scanned with OKEN Scanner

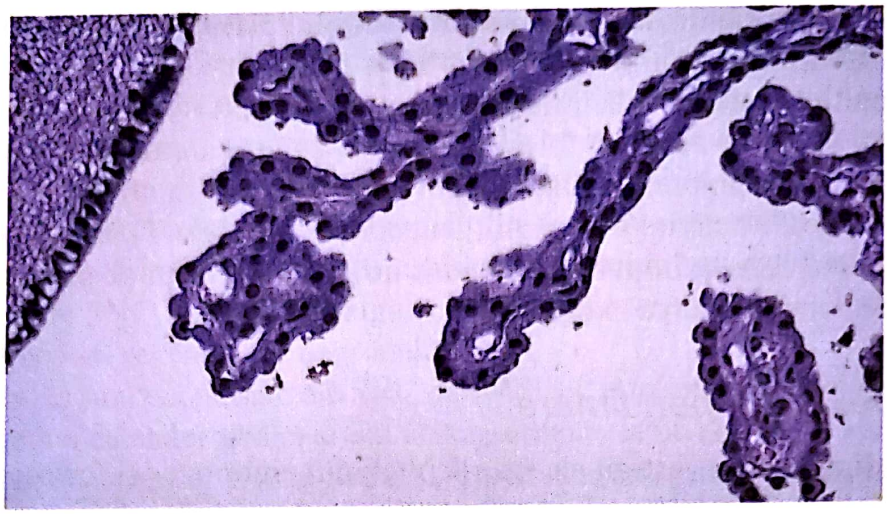

Figura 13.6. Plexuri coroide de la nivelul ventriculului IV cerebral (col HE × 200)
(Colecția Institutului de Medicină Legală Iași)

Tanicitele reprezintă un tip special de celule ependimare ale căror prelungiri ajung la nivelul hipotalamusului, unde vin în contact cu celulele neurosecretoare și vasele sanguine, asigurând circulația lichidului cefalorahidian către celulele neurosecretoare.

13.1.2.4. *Microglia*

Microglia, după cum sugerează și numele, este cea mai mică celulă glială. Aceste celule reprezintă aproximativ 5-20% din celulele gliale, au nucleii alungiți și citoplasma densă în cantitate redusă [9]. Se află atât în substanța cenușie, cât și în substanța albă, sunt derivate din monocite și au rol fagocitar, eliminând detritusuri celulare, protejează creierul de microorganisme și acționează ca sistem imunitar al creierului, fiind celule prezentatoare de antigen (figura 13.7).

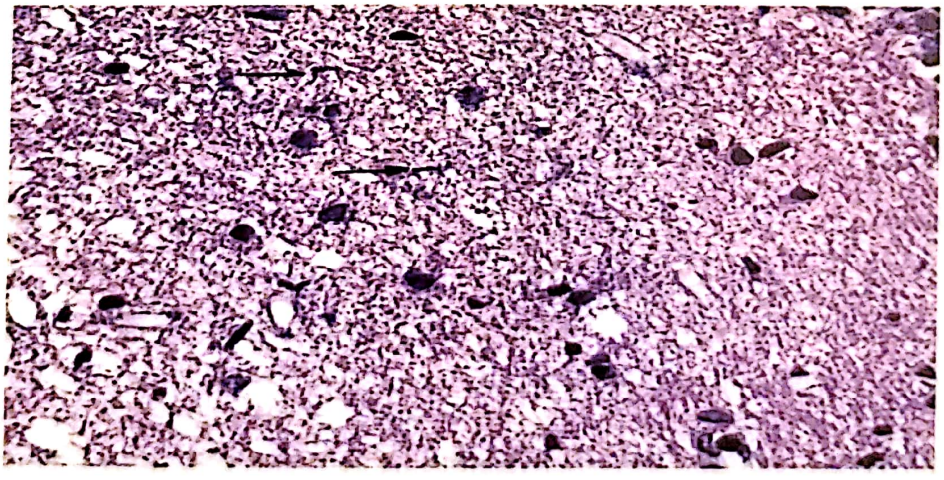

Figura 13.7. Microglia (col HE × 200)
(Colecția Institutului de Medicină Legală Iași)

Spre deosebire de neuroni, celulele gliale păstrează capacitatea de a se diviza și reprezintă sursa majorității tumorilor intracraniene, cunoscute sub numele de glioame.

La nivelul sistemului nervos periferic există două tipuri de celule gliale: celulele Schwann și celulele satelit.

Scanned with OKEN Scanner

13.1.2.5. *Celulele Schwann*

Celulele Schwann reprezintă analogul oligodendrocitelor din sistemul nervos central. Sunt celule aplatizate care prezintă deasupra membranei citoplasmatice, un înveliș de tip membrană bazală. Fiecare celulă Schwann are o depresiune în care este așezat un axon. Marginile acestei depresiuni sunt foarte apropiate, fără însă a fuziona, formând un mezoaxon. De-a lungul unei fibre se găsesc numeroase celule Schwann, care formează o structură asemănătoare unui jgheab pentru fibra nervoasă. Teaca de mielină se formează prin înfășurarea spiralată a membranelor celulare ale celulelor Schwann în jurul axonului. Corpul celulelor Schwann rămâne inclus în teaca de mielină. Totalitatea celulelor Schwann care formează teaca de mielină sunt denumite teaca Schwann sau neurilemă. Teaca Schwann izolează și protejează axonul de mediul extern, permițând conducerea rapidă a impulsurilor electrice [1].

Teaca de mielină nu formează un manșon continuu; ea este fragmentată, alcătuită dintr-o succesiune de manșoane cu lungimi cuprinse între 0,3 și 1,5 mm. Spațiul dintre două manșoane vecine poartă numele de *nod Ranvier*; la nivelul lor, teaca de mielină lipsește. Mielina dintre două noduri Ranvier poartă numele de *segment internodal* și este formată dintr-o singură celulă Schwann.

Celulele Schwann au, de asemenea, rol în formarea învelișurilor de țesut conjunctiv, în dezvoltarea neuronilor și regenerarea axonilor, oferind suport chimic și structural neuronilor. Neurilema facilitează regenerarea axonilor deteriorați prin formarea unui tub de regenerare, care stimulează și ghidează regenerarea acestora.

13.1.2.6. *Celulele satelit*

Numite și *amficite*, celulele satelit sunt celule de dimensiuni reduse, aplatizate, situate în jurul corpilor neuronali ai celulelor din ganglionii senzoriali și vegetativi, unde formează o capsulă completă. Au rol trofic, contribuind la schimburile metabolice cu mediul adiacent izolează *pericarionul* neuronului și susțin corpul neuronilor în jurul cărora se găsesc (figura 13.8).

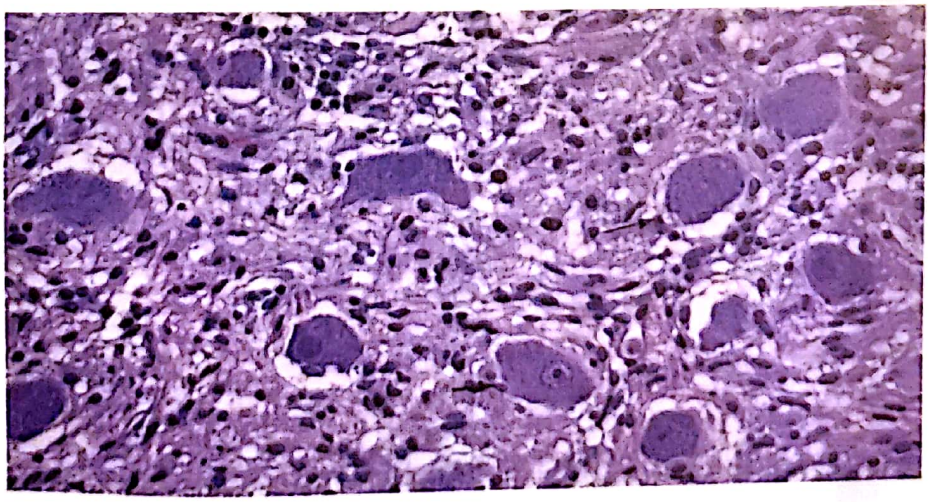

Figura 13.8. Celule gliale satelit situate în jurul unor neuroni din ganglionul vegetativ (col HE × 400) (Colecția Institutului de Medicină Legală Iași)

Scanned with OKEN Scanner

13.2. Citoarhitectonia componentelor sistemului nervos central

Nevraxul sau sistemul nervos central este format din structuri anatomice adăpostite şi protejate în canalul rahidian şi la nivelul cutiei craniene. Consistenţa lor este scăzută, spre deosebire de alte organe şi chiar de sistemul nervos periferic, din cauza absenţei componentelor ţesutului conjunctiv din structura sistemului nervos central. În funcţie de distribuţia diferitelor componente ale neuronilor, se disting două zone: substanţa cenuşie şi substanţa albă. Distribuţia acestor două tipuri de substanţă nervoasă este diferită la nivelul fiecărui segment al sistemului nervos central.

Substanţa cenuşie îşi datorează culoarea lipsei tecilor de mielină şi este constituită în principal din corpii neuronali, dar cuprinde şi dendritele acestora, alături de porţiuni nemielinizate ale axonilor şi de celule gliale.

Substanţa albă, bogată în mielină, care îi conferă culoarea albă caracteristică, este formată din fibre nervoase mielinizate, grupate în tracturi şi fascicule cu direcţie ascendentă sau descendentă, celule gliale, dar şi un contingent redus de axoni nemielinizaţi.

13.2.1. *Măduva spinării*

Măduva spinării, situată în canalul vertebral, este un cordon cilindric de substanţă nervoasă, care pe secţiune transversală este ovalar, cu axul mare transversal, având o fisură mediană anterioară şi una mai puţin adâncă posterior. Substanţa albă a măduvei spinării, spre deosebire de cea din alte zone ale SNC, este localizată periferic; substanţa cenuşie ocupă o regiune centrală dispusă în formă de H sau de fluture. Şanţul median anterior nu pătrunde în substanţa cenuşie, iar substanţa albă din cele două jumătăţi va fi unită printr-o porţiune subţire ce reprezintă comisura albă anterioară.

Substanţa cenuşie prezintă două coarne ventrale şi două coarne dorsale unite în centru printr-un istm de substanţă cenuşie numit comisura cenuşie, care este străbătută de un mic canal central, căptuşit de epiteliu ependimar şi care conţine LCR, acest canal fiind lumenul tubului neural primitiv. Substanţa cenuşie din jurul canalului ependimar nu conţine neuroni, fiind alcătuită din fibre nervoase şi celule gliale, şi este denumită substanţa gelatinoasă Stilling. Coarnele anterioare sunt mai mari, scurte şi groase, spre deosebire de cele posterioare, care sunt mai lungi, mai subţiri. La nivel toracal şi lombar între cornul anterior şi posterior se află câte un corn lateral.

Scanned with OKEN Scanner

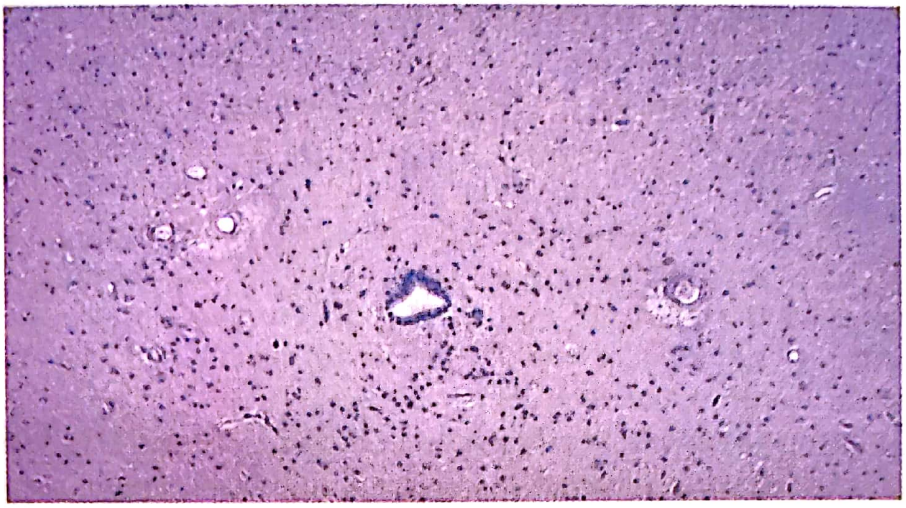

Figura 13.9. Canal ependimar de la nivelul comisurii cenușii a măduvei spinării (col HE × 100)
(Colecția Institutului de Medicină Legală Iași)

Substanța cenușie conține numeroși neuroni multipolari, fibre nervoase amielinice și celule gliale. În coarnele anterioare se află motoneuroni α, de dimensiuni mari, cuprinși între 75 și 150 μm, alături de neuroni motori γ, mai mici, implicați în inervația fusurilor neuromusculare, neuroni de asociație cu prelungiri axonale lungi de tip Golgi I și scurte de tip Golgi II. Corpii neuronali sunt așezați grupați, formând nuclei. Acești nuclei sunt anteromedial, anterolateral, posteromedial, posterolateral, retrodorsolateral, fiind dispuși în semicerc, având sub control diverse grupe musculare [8].

Corpii neuronilor din coarnele anterioare fac sinapsă cu axonii neuronilor din ganglionul spinal și ai celulelor piramidale de la nivelul ariilor motorii ale scoarței cerebrale. Axonii motoneuronilor pornesc din cornul anterior, traversează substanța albă și formează rădăcina anterioară a nervului spinal.

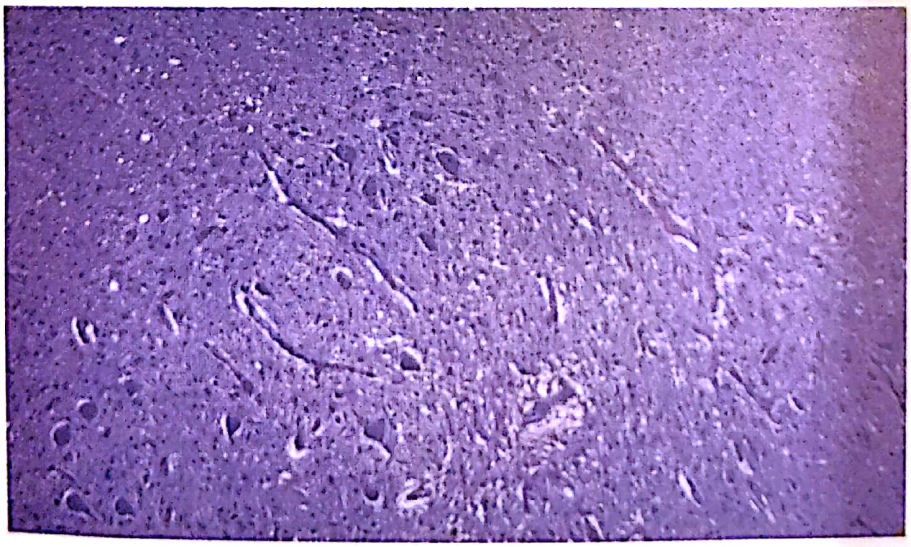

Figura 13.10. Substanța cenușie cu neuroni motori multipolari de la nivelul cornului anterior medular (col HE × 100)
(Colecția Institutului de Medicină Legală Iași)

Scanned with OKEN Scanner

Coarnele posterioare ale substanţei cenuşii medulare conţin corpii neuronilor senzitivi polimorfi, ovalari, fuziformi, de dimensiuni variabile de la 6 până la 70 μm şi corpii neuronilor de asociaţie. Corpii neuronali se grupează în trei zone cu funcţii diferite. Zona centrală a bazei primeşte informaţii în legătură cu sensibilitatea interoceptivă, zona periferică a bazei (nucleu Clarke) primeşte informaţii legate de sensibilitatea proprioceptivă, în timp ce zona periferică posterioară primeşte informaţii exteroceptive tactile, termice şi dureroase. Dendritele lor realizează sinapse în cornul posterior cu axonii neuronilor pseudounipolari din ganglionii spinali, iar axonul lor trece în substanţa albă, intrând în constituţia unor tracturi ascendente. Alţi neuroni din coarnele posterioare sunt neuroni de asociaţie, care fac legătura între neuronii senzitivi şi cei motori din coarnele anterioare de la acelaşi nivel sau de la alte etaje ale nevraxului [10].

În coarnele laterale se găsesc neuroni vegetativi: viscerosenzitivi în jumătatea posterioară şi visceromotori, preganglionari în jumătatea anterioară. Sunt neuroni ovalari sau fuziformi, cu diametrul de 15-20 μm. Ei fac sinapsă prin dendritele lor cu axonii neuronilor viscerosenzitivi din ganglionii rahidieni. Axonul lor se alătură fibrelor somatomotorii din rădăcinile anterioare, formând fibrele preganglionare ce se opresc în ganglionii simpatici paravertebrali sau în ganglionii parasimpatici pelvini [12].

Neuronii prezenţi în structura substanţei cenuşii a măduvei spinării sunt, în marea lor majoritate, neuroni multipolari.

După lungimea axonului, se deosebesc două categorii de neuroni:

- *neuroni cu axon scurt* (tip Golgi II), care nu părăsesc substanţa cenuşie a măduvei spinării. Ei au funcţie de asociaţie, făcând conexiuni cu alţi neuroni din substanţa cenuşie de la acelaşi nivel sau de la alte niveluri;
- *neuroni cu axon lung* (tip Golgi I), al căror axon trece în substanţa albă a măduvei spinării. În această categorie de neuroni intră neuronii radiculari, localizaţi în coarnele anterioare şi în jumătatea anterioară a cornului lateral (neuroni motori somatici şi vegetativi), al căror axon primeşte teacă de mielină şi intră în structura rădăcinii anterioare a nervului spinal, şi neuronii cordonali, situaţi în cornul posterior şi în jumătatea posterioară a cornului lateral al căror axon trece în substanţa albă a măduvei spinării şi intră în structura tracturilor ascendente homolaterale (de aceeaşi parte) sau heterolaterale (de partea opusă) [10, 12].

Substanţa albă este formată predominant din axoni cu teaca de mielină, dar conţine şi axoni nemielinizaţi. La periferia substanţei albe există o zonă formată predominant din celule gliale. Axonii provin fie de la neuronii situaţi în măduvă (având deci origine endogenă), fie de la neuronii senzitivi periferici sau de la neuronii localizaţi în etajele nervoase superioare (origine exogenă). Axonii sunt grupaţi, formând tractusuri şi fascicule nervoase care asigură comunicarea între etajele măduvei spinării sau între măduvă şi centrii nervoşi superiori; ei formează fibre endogene şi exogene.

Substanţa albă este formată din cordoane longitudinale dispuse anterior, lateral şi posterior. Cordoanele anterioare şi laterale conţin tracturi ascendente, precum tractul spinotalamic lateral, ce conduce informaţiile legate de durere şi temperatură, tractul spinotalamic anterior, care asigură transmiterea informaţiilor legate de simţul tactil grosier (protopatic), tracturi spinocerebeloase prin care circulă informaţii proprioceptive şi, de asemenea, tracturi descendente, reprezentate de tracturile corticospinale care conduc impulsuri motorii voluntare. La nivelul coloanelor posterioare se găsesc tracturile ascendente spinobulare, numite Goll şi Burdach, care asigură transmiterea informaţiilor legate de simţul tactil fin (epicritic). În structura lor se găsesc axoni ai neuronilor senzitivi din

Scanned with OKEN Scanner

ganglionii spinali care pătrund în cordonul posterior în mod direct, fără a face sinapsă în cornul posterior. Acești axoni vor ajunge în *nucleii gracillis* (*Goll*) și *cuneatus* (*Burdach*) de la nivelul bulbului rahidian [10, 12].

Scleroza laterală amiotrofică, cunoscută și sub denumirea *boala Lou Gehrig*, este o tulburare neuromusculară progresivă cauzată de distrugerea unor neuroni specifici din creier și măduva spinării, aparținând unei clase de boli ale neuronilor motori și are ca rezultat pierderea controlului nervos al mușchilor scheletici, ceea ce duce la degenerarea și atrofia fibrelor musculare. Poate afecta mușchi respiratori, moartea survenind ca urmare a incapacității de a respira.

13.2.2. *Trunchiul cerebral*

Format din *bulb rahidian*, *punte* și *mezencefal*, trunchiul cerebral reprezintă o zonă de legătură între măduva spinării și emisferele cerebrale. El este străbătut de *căile spinotalamice* în sens ascendent și de căile *corticospinale* în sens descendent. Și la nivelul trunchiului cerebral se regăsesc aceleași elemente morfologice: stroma și parenchimul nervos.

Stroma este reprezentată de celulele nevroglice și de fine septuri conjunctive, care continuă în profunzimea țesutului nervos unele structuri de la nivelul meningelui. Aceste septuri conjunctive conțin vase de sânge (figura 13.11).

Parenchimul este reprezentat de neuroni. Deoarece la nivelul trunchiului cerebral unele fibre nervoase se încrucișează sau dau multiple colaterale, *substanța cenușie* nu se mai dispune sub forma unei coloane neîntrerupte, ca la nivelul măduvei spinării, ci este fragmentată în insule de substanță cenușie, formând *nuclei* senzitivi, motori, vegetativi sau proprii fiecărei formațiuni nervoase [10, 12].

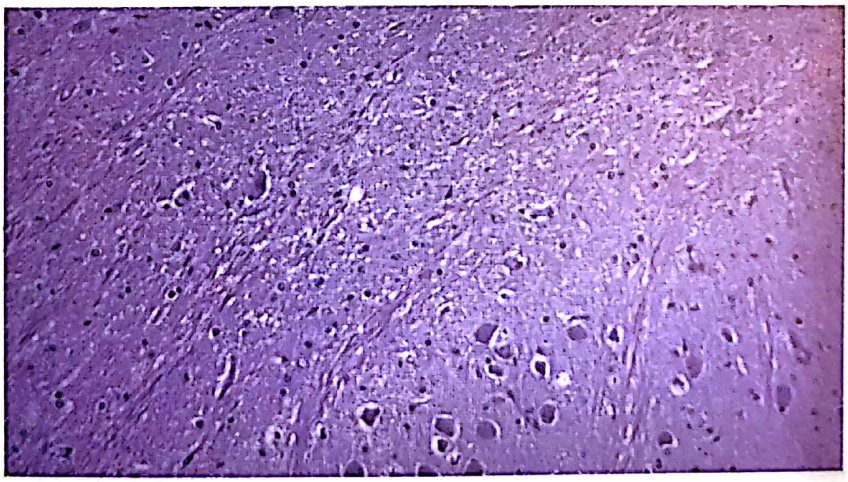

Figura 13.11. Nuclei de substanță cenușie separați prin fascicule de fibre nervoase din substanța albă, secțiune la nivelul bulbului rahidian (col HE × 100) (Colecția Institutului de Medicină Legală Iași)

Nucleii proprii nu au echivalent în substanța cenușie a măduvei. Aceștia sunt reprezentați în bulb de nucleii Goll și Burdach, nucleii substanței reticulate, cardiaci și respiratori, și nucleii olivari. În punte se află nucleii pontini respirator și cardiac, iar la nivelul mezencefalului se găsesc substanța neagră, nucleul roșu și coliculii cvadrigemeni.

Substanța neagră își datorează denumirea pigmentului melanic pe care îl conțin unii dintre neuroni. Este organizată în două zone separate, *pars reticulata* situată anterior și

Scanned with OKEN Scanner

pars compacta situată posterior. *Pars compacta* este alcătuită din neuroni multipolari ce au în citoplasmă arii bogate în pigment negru de melanină. Dendritele sunt numeroase şi pleacă din zone opuse celor pigmentate, în timp ce axonii îşi au originea în apropierea acestor zone. La nivelul acestor neuroni au fost puse în evidenţă prin imunohistochimie vezicule de dopamină. *Pars reticulata* prezintă un număr redus de neuroni, de dimensiuni mari, cu cantităţi mai mici de pigment melanic şi cu dendrite mai puţin ramificate. În citoplasma acestor neuroni au fost evidenţiate, pe lângă veziculele de dopamină, şi cele cu GABA, fiind neuroni GABAergici [10, 12].

Nucleul roşu este denumit aşa datorită vascularizaţiei abundente şi prezenţei în citoplasma neuronilor a unui pigment feric. Histologic, se disting două zone, una *parvocelulară* şi una *magnocelulară*. Zona parvocelulară prezintă celule neuronale multipolare, cu numeroase celule gliale satelit. Celulele au forme triunghiulare, citoplasmă palidă, cu depozite de lipofuscină şi pigment feric. Zona magnocelulară conţine neuroni mari, în număr redus, poligonali, cu numeroase dendrite, cu pigment feric în citoplasmă. În nucleul roşu se găsesc de asemenea numeroase fibre, care dau un aspect reticular substanţei nervoase [10, 12].

Substanţa albă a trunchiului cerebral este formată din fibre nervoase venite de la măduva spinării care fie se opresc în trunchiul cerebral, fie urcă spre centrii superiori şi din fibre care se îndreaptă spre măduva spinării şi care pornesc din trunchi sau de la nivelul centrilor superiori. Fibrele sunt aşezate printre nucleii substanţei cenuşii şi se împart în [10, 12]:

- *fascicule ascendente*:
  - fascicule senzitive spinobulbare Goll şi Burdach, pentru sensibilitatea tactilă fină şi proprioceptivă conştientă;
  - fascicule spinocerebeloase Flechsig (direct) şi Gowers (încrucişat) pentru sensibilitatea proprioceptivă inconştientă;
  - fascicule spinotalamice anterior şi lateral pentru sensibilitatea tactilă grosieră şi termică, dureroasă;
- *fasciculele descendente* motorii: sunt grupate în fascicule piramidale direct şi încrucişat pentru transmiterea impulsurilor voluntare motorii şi un alt grup, care cuprinde mai multe fascicule cu origini în etajele superioare şi care se termină la nivelul trunchiului cerebral: fascicul geniculat, fascicul striopeduncular, talamoolivar şi fascicul Meynert [8].

Există şi fibre endogene între nucleii substanţei cenuşii şi fibre orientate transversal în special la nivelul punţii.

La nivelul trunchiului cerebral, *substanţa reticulată* este mult mai bine dezvoltată decât la nivelul măduvei. Ea este formată din insule de celule nervoase, diferite ca formă, mărime şi funcţie, separate de numeroase fibre nervoase, mai mult sau mai puţin organizate în fascicule.

După aspectul histologic al nucleilor din substanţa reticulată, s-au descris două zone:

- zona mediană, dens populată cu neuroni;
- zona laterală, cu densitate celulară mai redusă.

Nucleii substanţei reticulate primesc aferenţe direct de la măduva spinării, de la nuclei bulbari şi pontini, de la cerebel, hipotalamus şi chiar de la scoarţa cerebrală şi trimit eferenţe substanţei reticulate spinale, neuronilor vegetativi din trunchiul cerebral, hipotalamusului, talamusului şi scoarţei cerebrale. În nucleii formaţiunii reticulate s-au evidenţiat mai multe grupe de neuroni dopaminergici, noradrenergici şi serotoninergici.

Scanned with OKEN Scanner

13.2.3. *Cerebelul*

Este alcătuit din *două emisfere cerebeloase* (neocerebelul) unite prin *vermis* (paleocerebel). Fiecare emisferă cerebeloasă este constituită din substanţa cenuşie, ce formează *scoarţa cerebeloasă*, localizată extern, cu nucleii cerebeloşi, situaţi la interior, şi din *substanţa albă*, localizată în zona centrală a emisferelor (figura 13.12).

Cerebelul prezintă o suprafaţă pliată caracteristică, care pe secţiune seamănă cu ramificaţiile unui arbore, de unde i s-a şi atribuit denumirea *arborele vieţii.* Cortexul cerebelos reprezintă aproximativ trei sferturi din dimensiunea cortexului cerebral. De asemenea, cortexul cerebelos conţine, probabil, mai mulţi neuroni decât cortexul cerebral.

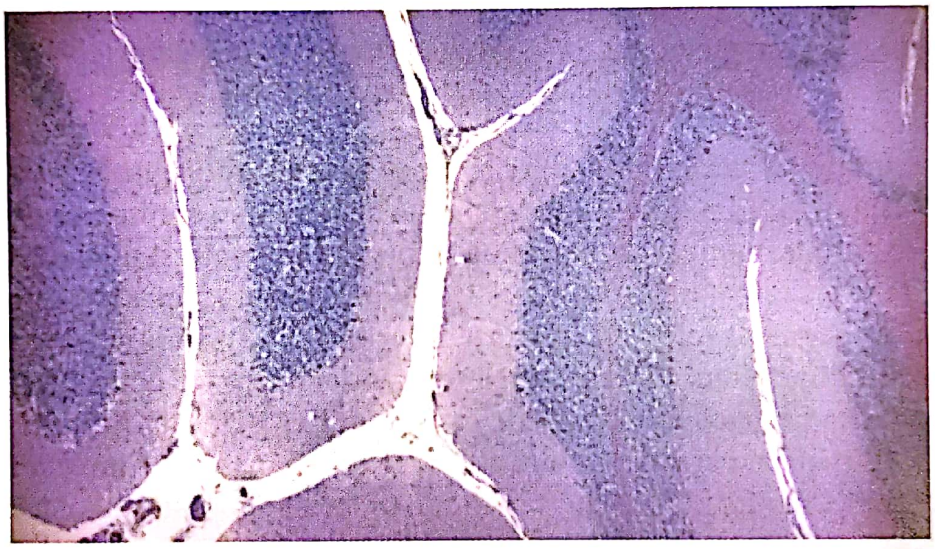

Figura 13.12. Aspect plisat al scoarței cerebeloase (col HE × 100)
(Colecția Institutului de Medicină Legală Iași)

Cortexul cerebelos are o organizare trilaminară, fiind constituit din trei straturi:

1. *stratul molecular*: localizat extern, sub *pia mater*. În structura acestuia intră un număr redus de neuroni, de formă stelată, celule „în coşuleţ", nevroglii şi numeroase fibre nervoase, incluzând dendritele neuronilor Purkinje, axoni ai celulelor granulare şi terminaţiile fibrelor „agăţătoare". *Neuronii stelaţi* sunt celule mici, multipolare, cu funcţie asociativă. Axonul şi dendritele lor nu părăsesc stratul molecular, fiind dispuşi aproximativ în acelaşi plan. Celulele stelate mai profunde emit un axon cu traiect descendent spre stratul celulelor Purkinje, axonul creşte în dimensiuni şi formează colaterale care realizează sinapse cu corpul celulelor Purkinje într-un tip particular de sinapsă, motiv pentru care se numesc şi *celule cu paner terminal* sau *celule „în coşuleţ"* (figura 13.13). Aceste celule sunt, asemenea celor stelate, neuroni inhibitori de tip GABAergici [10, 12];

Scanned with OKEN Scanner

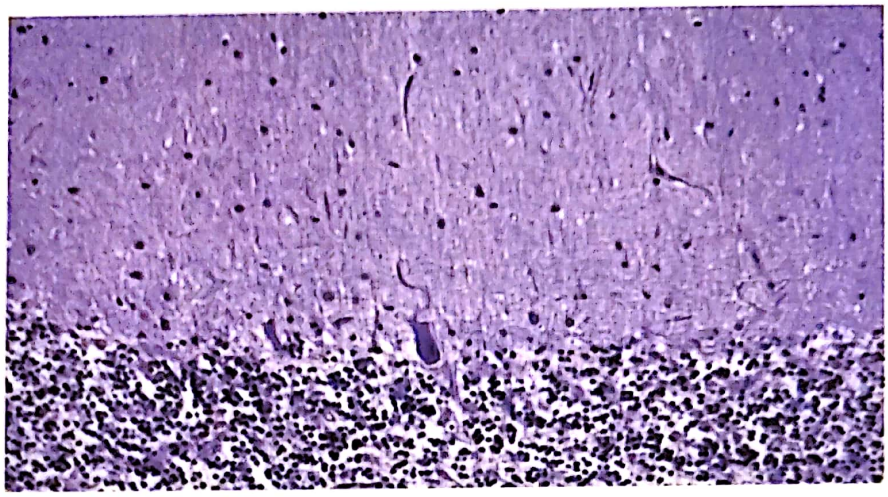

Figura 13.13. Strat molecular de la nivelul scoarței cerebeloase (col HE × 200)
(Colecția Institutului de Medicină Legală Iași)

2. *stratul neuronilor Purkinje* (ganglionar) este alcătuit din neuroni mari, de aproximativ 50-70 µm înălțime, piriformi, specifici cerebelului. Neuroplasma este bogată în organite citoplasmatice, iar nucleul este mare, hipocrom şi nucleolat. Axonii lor pornesc de la baza celulei şi prezintă un traiect descendent către substanța albă. Inițial, au un segment redus amielinizat, ulterior fiind înconjurați de teaca de mielină, cresc în dimensiuni şi se ramifică formând numeroase colaterale. De la polul extern porneşte un buchet de dendrite ce se ramifică extensiv în formă de „coarne de cerb", emițând colaterale de ordinal I, II şi III în stratul molecular [10, 12]. Dendritele se orientează într-un singur plan spre suprafața lamelei cerebeloase.

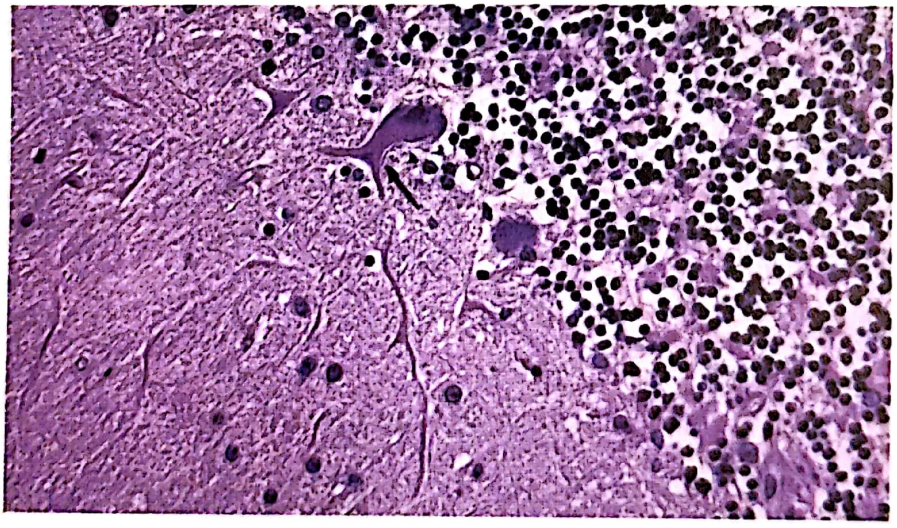

Figura 13.14. Ramificații dendritice în „coarne de cerb" ale neuronilor Purkinje (col HE × 400)
(Colecția Institutului de Medicină Legală Iași)

Celulele Purkinje sunt dispuse pe un singur rând. La nivelul microscopiei electronice, în citoplasma apropiată membranei plasmatice sunt vizibile cisterne asociate mitocondriilor, bogate în calciu (figura 13.15). Aceste cisterne se pot extinde şi la nivelul spinilor dendritici, având rol important în transmiterea informațiilor intracelulare. Celulele Purkinje primesc impulsuri de la toate straturile cortexului cerebelos şi de la puntea lui Varolio, prin fibrele cățărătoare (cerebro-ponto-cerebeloase) [10, 12];

Scanned with OKEN Scanner

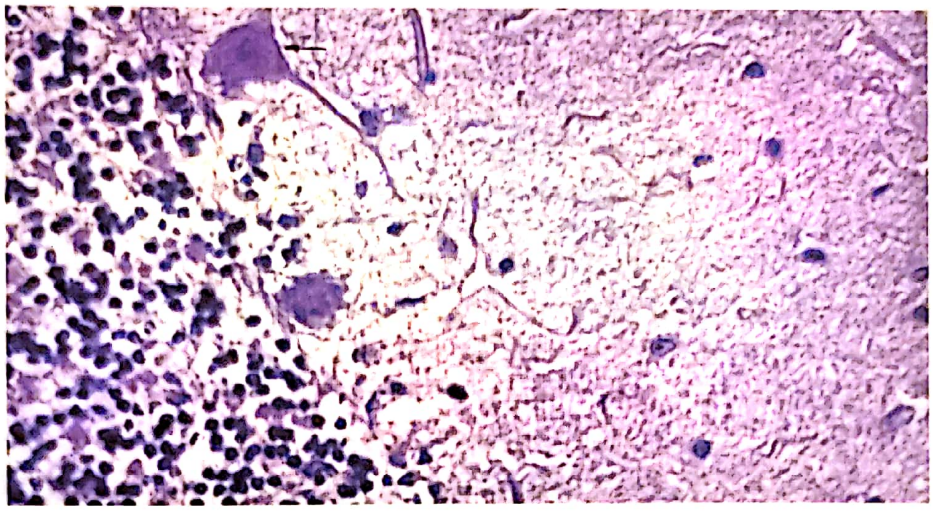

Figura 13.15. Neuroni Purkinje cu prelungiri celulare bogat ramificate (col HE × 400)
(Colecția Institutului de Medicină Legală Iași)

3. *stratul granular* este format din neuroni numeroşi, mici, rotunzi, cu nucleul hipercrom, sferic (figura 13.16). Sunt cele mai mici celule din organismul uman. Sunt *neuroni multipolari*. Dendritele neuronilor granulari fac sinapsă cu unele fibre aferente ce ajung la cerebel prin pedunculii cerebeloşi inferiori – numite *fibre musciforme*. Axonul neuronilor granulari ajunge în stratul molecular, unde se ramifică în T şi formează aşa-numitele *fibre paralele*. Ele fac sinapsă cu dendritele celulelor Purkinje. Tot la nivelul stratului granular au fost descrise celulele monondendritice sau „în perie".

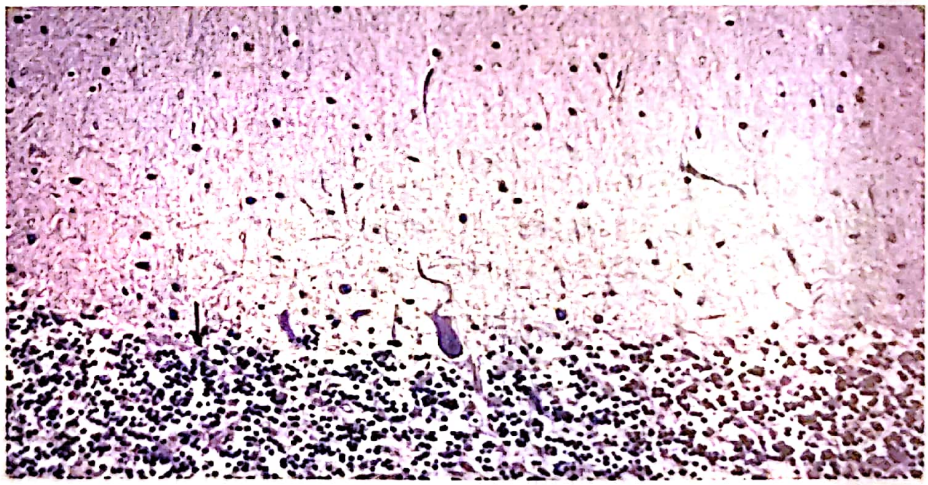

Figura 13.16. Neuroni mici rotunzi, hipercromi aparținând stratului granular al scoarței cerebeloase (col HE × 100)
(Colecția Institutului de Medicină Legală Iași)

Nevrogliile din scoarţa cerebeloasă sunt reprezentate de microglii, oligodendroglii, astroglii sub formă de astrocit fibros sau astrocit protoplasmatic. În afara acestor tipuri de celule gliale, se descriu nevrogliile specifice cerebelului, reprezentate de:

- *nevroglia Fananas* – celulă de dimensiuni mici, cu corpul celular situat în stratul molecular, prezintă prelungiri ramificate, în forma de penaj;
- *nevroglia Bergman* – numită şi celulă glială epitelială, prezintă corpul celular localizat în stratul granular şi numeroase prelungiri în evantai, care traversează stratul molecular şi ajung până la vasele de la nivelul *piei mater*.

Scanned with OKEN Scanner

Substanţa albă a cerebelului are o dispoziţie ramificată, fiecare expansiune reprezentând axa centrală a unui lobul, şi este formată din fibre mielinizate exogene şi endogene.

Fibrele exogene sunt fibre aferente: fibre agăţătoare şi musciforme:

- *fibrele agăţătoare* iau naştere la nivelul olivei bulbare, străbat substanţa albă cerebeloasă ca fibre mielinice şi pătrund în cortexul cerebelos, unde pierd teaca de mielină. După ce străbat stratul granular, acestea dau numeroase ramificaţii care se termină „agăţându-se ca nişte liane" în jurul dendritelor sau corpului celulelor Purkinje. Ele exercită o acţiune excitatoare directă asupra celulelor Purkinje şi a celulelor Golgi [10, 12];
- *fibrele musciforme* sunt groase, ondulate, mult mai uşor de evidenţiat. Ele provin din numeroase fascicule (spino-, ponto-, vestibulo- şi reticulocerebeloase). Ajunse la nivelul cortexului cerebelos, pierd teaca de mielină şi dau numeroase ramificaţii ce se termină în stratul granular, la nivelul glomerulilor cerebeloşi, unde fac sinapsă cu dendritele celulelor granulare. Pe traiectul lor prezintă ramificaţii scurte şi subţiri, cu aspect de „tufe de muşchi". Au efect excitator asupra celulelor granulare. Glomerulii cerebeloşi constituie contacte sinaptice complexe, ovalare sau sferice, la nivelul căruia se stabilesc sinapse excitatorii între fibra musciformă şi dendritele celulelor granulare sau ale celulelor Golgi, precum şi sinapse inhibitorii între axonii celulelor Golgi şi dendritele celulelor granulare.

Fibrele endogene sunt reprezentate în principal de axonii neuronilor Purkinje.

Nevrogliile din substanţa albă sunt reprezentate de astrocitul fibros şi oligodendroglia.

Nucleii cerebeloşi sunt reprezentaţi de:

- *nucleul dinţat* şi *nucleul emboliform*, aflaţi în legătură cu nucleul roşu şi cu talamusul;
- *nucleul fastigial* şi *nucleul globos*, care sunt conectaţi cu nucleii vestibulari.

Sunt constituiţi din neuroni multipolari, de dimensiuni diferite, cu dendrite lungi şi axoni al căror traiect ajunge în afara cerebelului. Pot exista, de asemenea, neuroni mici GABAergici şi neuroni de asociaţie.

Cerebelul se află în legătură cu măduva spinării, puntea şi bulbul prin trei perechi de pedunculi cerebeloşi: inferiori, mijlocii şi, respectiv, superiori.

Meduloblastomul este cea mai frecventă tumoră malignă a creierului în copilărie şi este caracterizat prin subtipuri tumorale diverse din punct de vedere clinic şi molecular. Aceste tumori apar în interiorul cerebelului, aproximativ 25% provenind din celulele precursoare ale neuroni granulari (GNPC) după activarea aberantă a căii *Sonic hedgehog*. Ocupă ventriculul IV şi poate fi îndepărtată prin abord suboccipital pe linia mediană.

Din cauza funcţiilor de control motor ale cerebelului, leziunile sale duc la o serie de tulburări de mişcare, cunoscute sub numele de ataxii. Leziunile din emisferele cerebeloase provoacă ataxie a membrelor pe partea ipsilaterală, în timp ce leziunile vermisului provoacă ataxie trunchială. Există mai multe tipuri diferite de ataxie: ataxia mersului, ataxie cu debut acut, ataxie subacută, ataxie episodică, ataxie cronică progresivă. Persoanele cu ataxie cerebeloasă prezintă, în general, un echilibru redus şi dificultăţi de întoarcere şi balans dintr-o parte în alta în timpul mersului.

13.2.4. *Emisferele cerebrale*

Histoarhitectonia emisferelor cerebrale prezintă o mare complexitate, în concordanţă cu funcţiile lor multiple. Constituite din miliarde de neuroni, acestea reprezintă una dintre cele mai complexe structuri din corpul uman, fiind formate, la fel ca şi celelalte segmente ale sistemului nervos central, din substanţa cenuşie, dispusă la suprafaţă, formând scoarţa

Scanned with OKEN Scanner

cerebrală (cortexul cerebral), sau sub formă de nuclei asezați în interior, și substanță albă, situată în interiorul emisferelor cerebrale.

Cortexul cerebral este cea mai complexă structură a creierului uman. Are un spectru larg de funcții, inclusiv planificarea și inițierea activității motorii, percepția și conștientizarea informațiilor senzoriale, învățarea, memoria, gândirea conceptuală, conștientizarea emoțiilor și multe altele.

Pentru realizarea acestor activități, cortexul cerebral prezintă o citoarhitectonie specifică, multistratificată a neuronilor și o alternanță de girusuri și șanțuri ce duc la o mărire a suprafeței corticale, ajungând până la aproximativ 200.000 cm^2. Substanța nervoasă cerebrală este constituită din neuroni, celule gliale, fibre și vase sanguine (figura 13.17). Prin tehnici speciale de colorare, s-a demonstrat că neuronii au o aliniere laminară, fiind dispuși în straturi sau lamine, paralele cu suprafața creierului; acestea sunt diferențiate între ele prin dimensiunea și forma corpilor neuronali [9].

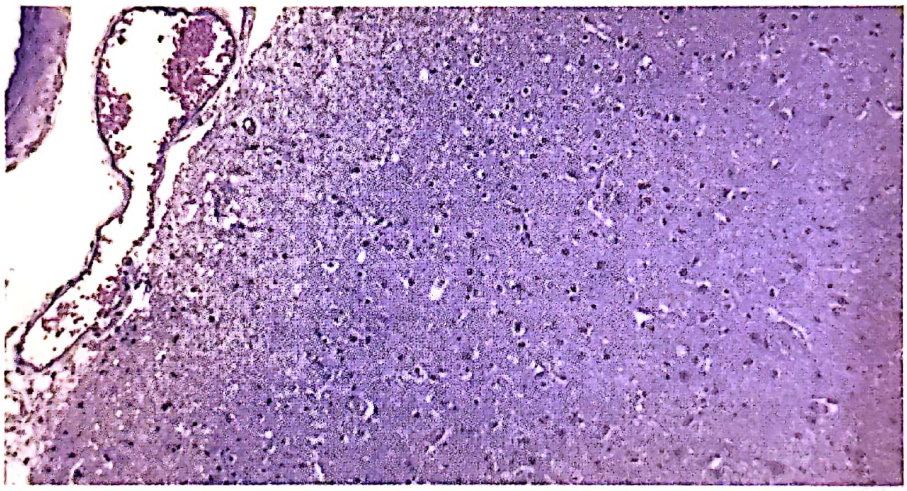

Figura 13.17. Scoarța cerebrală cu structura sa pluristratificată (col HE × 100) (Colecția Institutului de Medicină Legală Iași)

De la suprafață spre profunzime, cortexul cerebral este format din șase straturi:

- strat molecular (plexiform);
- strat granular extern;
- strat piramidal extern;
- strat granular intern;
- strat piramidal intern;
- strat multiform (fusiform).

Aceste straturi ajung la o grosime de aproximativ 1,5-4 cm, dimensiunile fiind variabile în funcție de zonă și funcția acesteia. Deși cortexul cerebral este format din zeci de miliarde de neuroni și toți au forme diferite, sunt descrise doar trei forme morfologice principale: *celule piramidale*, *celule nepiramidale nespinoase* sau celule fuziforme și *celule nepiramidale spinoase* sau stelate (celule granulare). Alte tipuri de celule observate în cortex sunt o modificare a uneia dintre cele trei, cum ar fi celulele orizontale ale lui Cajal-Retzius sau celulele lui Martinotti. Din punct de vedere funcțional, celulele piramidale sunt neuroni de tip motor, cu rol cel mai adesea excitator, în timp ce celulele nepiramidale sunt neuroni de asociație, cu rol inhibitor [2].

Celulele piramidale au forme triunghiulare, o mărime variabilă, mergând de la dimensiuni foarte mici la unele gigantice, între 10 și 80 μm, neuronii Betz putând atinge până la 100 μm. De obicei prezintă la polul apical o dendrită unică, groasă, care se îndreaptă

Scanned with OKEN Scanner

spre suprafaţa cortexului şi dendrite bazale multiple. Numărul de dendrite bazale variază foarte mult, dar, în general, există trei până la patru dendrite primare care se ramifică la următoarele generaţii de dendrite (secundar, terţiar etc.) şi arborizează în vecinătatea corpului celular [4] (figura 13.18). Au traiect relativ orizontal şi prezintă numeroşi spini dendritici. Prelungirea axonală este subţire, lungă, părăseşte cortexul şi intră în substanţa albă subcorticală. Aceşti axoni urmează una dintre două căi posibile: fie se reîntorc la nivelul scoarţei cerebrale, devenind fibre de asociaţie sau fibre comisurale, fie se îndreaptă spre ganglionii bazali, talamus şi măduva spinării, alcătuind fibre de proiecţie. Celulele piramidale funcţionează cu neurotransmiţători precum glutamatul şi aspartatul, ambele cu efect excitator.

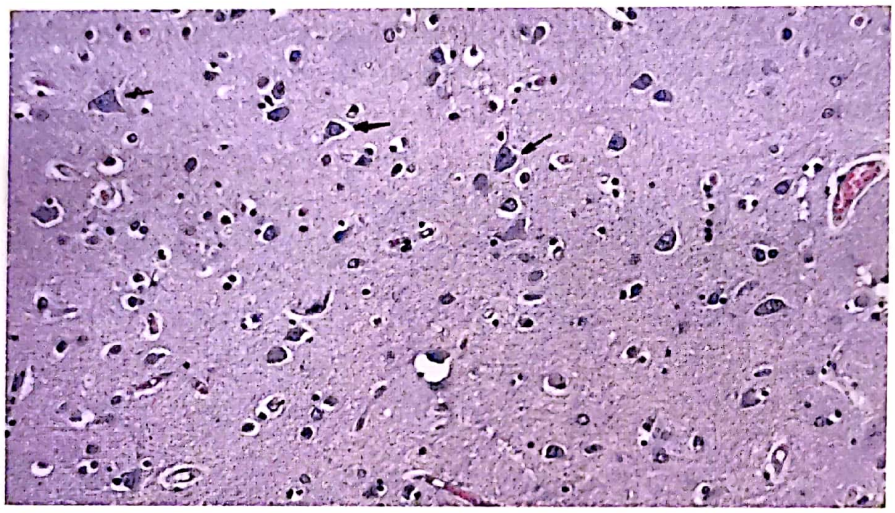

Figura 13.18. Neuroni piramidali de la nivelul scoarţei cerebrale (col HE × 200) (Colecţia Institutului de Medicină Legală Iaşi)

Celulele granulare sau nepiramidale stelate spinoase reprezintă populaţia neuronală majoritară din componenţa celulară a cortexului, sunt localizate frecvent în stratul granular intern şi, deoarece procesele lor se proiectează în toate planurile, ele seamănă cu o stea. Sunt celule de dimensiuni reduse, 6-10 µm, multipolare, au prelungiri dendritice numeroase, cu spini dendritici şi ramificări arborescente în vecinătatea pericarionului neuronal. Axonii acestor celule rămân în substanţa cenuşie, având un traseu ascendent sau descendent spre straturile învecinate. Din această categorie de celule face parte şi celula Martinotti, situată profund, în stratul multiform, cu dendrite în număr redus şi corp celular alungit, fusiform. Axonii acestor celule au un traiect ascendent spre suprafaţa scoarţei cerebrale, ajungând uneori până în stratul piramidal extern.

Celulele nepiramidale nespinoase reprezintă un grup restrâns ca număr, dar cu o mare diversitate morfologică. Dendritele acestor celule au un număr redus sau absent de spini, iar axonii lor rămân la nivelul scoarţei cerebrale, având un traiect vertical, orizontal sau radiar. În categoria celulelor cu axonii orientaţi *vertical* pe suprafaţa *piei mater* intră celulele fuziforme, cele în „candelabru" şi celulele „în buchet dublu". Celulele cu axonii *orizontali* cuprind celulele orizontale Cajal, celule mici situate în stratul molecular extern şi granular, şi celulele în „coşuleţ" cu axon scurt, ce emit numeroase colaterale, întâlnite în straturile granulare extern şi intern. Grupul celulelor cu axon radiar cuprinde celule mici, cu aspect sferic, cu prelungiri dendritice scurte, subţiri dispuse radial, ce au axoni cu traiect scurt, bogat ramificat, cu dispunere sferoidală a arborizaţiilor. Datorită aspectului lor, sunt denumite celule neurogliaforme sau „în pânză de păianjen".

Scanned with OKEN Scanner

Pe lângă numeroşi neuroni, scoarţa cerebrală cuprinde majoritatea categoriilor de celule gliale, având microglii, astrocite şi oligodendrocite.

13.2.4.1. *Stratificarea cortexului cerebral*

Repartiţia neuronilor la nivelul scoarţei cerebrale este extrem de variată, ceea ce a făcut ca numeroşi autori să identifice de la 20 la peste 200 de zone corticale diferite din punct de vedere morfologic. Cu toată această mare varietate, la nivelul izocortexului se identifică şase straturi de celule nervoase suprapuse, acest pattern laminar determinând *citoarhitectonia scoarţei cerebrale*. De la suprafaţă spre profunzimea emisferelor cerebrale, se descriu:

- *stratul molecular* sau plexiform, situat imediat sub leptomeninge, este sărac în celule nervoase, dar este bogat în prelungiri dendritice şi axonice, orientate orizontal, aparţinând neuronilor din straturile subiacente. Se găsesc neuroni fuziformi, celule piriforme Cajal şi celule Golgi II cu axon scurt. Acest strat are în principal funcţie de asociaţie, prezintă numeroase fibre cu dispunere orizontală, care, în coloraţii specifice tecii de mielină, dau aspect de bandă orizontală îngustă – plex tangenţial Exner [7];
- *stratul granular extern* este mult mai bogat în neuroni decât stratul supraiacent. Este format din celule granulare mici, în special neuroni tip Golgi II, celule Martinotti cu axon ascendent şi neuroni piramidali mici şi mijlocii, celule gliale. Celulele predominante sunt cele nepiramidale stelate nespinoase, ale căror dendrite urcă spre stratul molecular supraiacent, prelungirile axonale ale acestor neuroni mergând profund spre straturile multiform şi piramidal intern. Acest strat are predominant funcţie de asociaţie;
- *stratul piramidal extern* este bogat celularizat, format preponderent din celule piramidale mici şi mijlocii, rare celule de tip granular şi celule gliale. Dendritele celulelor piramidale se îndreaptă spre suprafaţa scoarţei cerebrale şi se ramifică arborescent mai ales în stratul molecular, iar axonul se îndreaptă spre substanţa albă a emisferelor cerebrale sau spre neuronii stratului piramidal intern sau multiform. Stratul piramidal extern are funcţie motorie;
- *stratul granular intern* este un strat subţire, ce prezintă o mare densitate de neuroni granulari, de dimensiuni medii, relativ puţine celule de tip piramidal de talie mică şi celule gliale. Are funcţie receptoare. Acest strat conţine, de asemenea, o bandă orientată orizontal a substanţei albe care se numeşte banda exterioară a lui Baillarger. Este formată din axonii stratului piramidal intern care fac sinapse local în interiorul stratului, precum şi cu celulele straturilor II şi III [9];
- *stratul piramidal intern* conţine preponderent celule de aspect piramidal mici, mijlocii şi mari (celule Bettz) şi este slab celularizat. Datorită acestor celule mari, unii autori au numit stratul piramidal intern „pătura ganglionară". Are funcţie motorie, fibrele nervoase având dispunere verticală şi orizontală, fiind reprezentate de fibre de asociaţie şi comisurale;
- *stratul multiform sau polimorf* este format dintr-un amestec de celule variate ca dimensiuni şi forme, piramidale, nepiramidale şi celule gliale. Se întrepătrunde focal cu substanţa albă subjacentă. Are funcţie de asociaţie, fiind bogat în fibre nervoase.

Pentru a ajunge la această structură complexă, creierul uman a parcurs o lungă perioadă evolutivă, astfel încât, din acest punct de vedere, există diferite zone corticale care pot fi clasificate în funcţie de vârsta lor filogenetică. Astfel, *allocortexul* este format din:

- arhicortex;
- paleocortex;
  - mezocortex;
  - izocortex.

Scanned with OKEN Scanner

Allocortexul, zona cea mai veche filogenetic, este format din arhicortex şi paleocortex şi se caracterizează printr-o dezvoltare redusă şi prin absenţa stratificării neuronale.

Arhicortexul este format din doar trei straturi celulare: stratul polimorf, piramidal şi molecular. Este asociat cu sistemul limbic, în special cu formarea hipocampului, adică este implicat în exprimarea emoţiilor şi în memorie.

Paleocortexul conţine trei până la cinci straturi de celule. Este situat în girusul parahipocampal, cortexul piriform şi girusul olfactiv lateral, fiind implicat în simţul mirosului.

Mezocortexul este forma de tranziţie între allocortex şi izocortex. Conţine trei până la şase straturi şi se găseşte în insula şi girusul cingulat.

Izocortexul (*neocortexul*) este cea mai recentă porţiune corticală. Acest cortex reprezintă aproximativ 90% din cortexul uman şi alcătuieşte toţi lobii, cu excepţia celui limbic. Este format din şase straturi de celule, marcate cu numere romane de la I la VI, mergând de la stratul cel mai superficial la cel mai profund:

- primele patru straturi (I-IV) sunt staţii de intrare care primesc fibre corticale aferente;
- straturile V şi VI sunt staţii de ieşire care dau naştere la fibre de proiecţie corticale eferente.

Din cauza acestor diferenţe funcţionale, nu toate ariile cortexului cerebral vor avea toate cele şase straturi dezvoltate în mod egal. Din acest motiv, cortexul motor conţine numeroase celule piramidale care sunt eferente, cu densitatea maximă a acestora în straturile II-V. Pe de altă parte, celulele granulare nu sunt atât de numeroase în aceste straturi, astfel încât cortexul motor este denumit în mod obişnuit cortexul agranular. Spre deosebire de cortexul motor, cortexul senzorial primar conţine numeroase celule stelate şi mai puţine celule piramidale. Din acest motiv, acest cortex este numit şi cortex granular [9].

Distribuţia neuniformă a celulelor nervoase la nivelul izocortexului a determinat împărţirea acestuia în:

- *izocortex homeotipic* (care conţine toate cele şase straturi de celule), subîmpărţit în:
  - izocortex de tip frontal, în care domină celulele piramidale;
  - izocortex de tip parietal, în care domină celulele granulare;
- *izocortex heterotipic* (caracterizat prin absenţa aproape totală a unor straturi):
  - izocortex de tip agranular, prezentând zona motorie, prerolandică, caracterizat prin absenţa straturilor granulare şi prin prezenţa unui număr mare de celule piramidale;
  - izocortex de tip granular, caracterizat prin absenţa celulelor piramidale şi dezvoltarea accentuată a straturilor granulare.

Mieloarhitectonia scoarţei cerebrale reprezintă dispoziţia fibrelor nervoase cu mielină, care formează *substanţa albă* a emisferelor cerebrale.

Fibrele nervoase (dendrite sau axoni) pot fi:

- *fibre aferente*, reprezentate de:
  - *fibre tangenţiale* – numite şi orizontale, orientate paralel cu suprafaţa scoarţei, sunt grupate în pături etajate, din care patru sunt mai importante [7]:
    - stria superficială – localizată la suprafaţa stratului molecular;
    - stria Bechterev – aflată între stratul molecular şi granular intern;
    - stria externă Baillarger – localizată în stratul granular intern (IV);
    - stria internă Baillarger – localizată în stratul piramidal extern (V);
- *fibre radiare* – dendrite sau axoni ce corespund fibrelor de proiecţie aferente şi eferente:
  - fibrele aferente alcătuiesc căile sensibilităţii;
  - fibrele eferente – sunt fibre motorii.

Scanned with OKEN Scanner

Fibrele eferente, reprezentate de axonii neuronilor din straturile III, V şi VI, sunt fibre de proiecţie care ajung în etajele subjacente ale nevraxului (calea motorie voluntară, calea eferentă auditivă, vizuală etc.).

La acestea se adaugă *fibrele de asociaţie unilaterale* (leagă circumvoluţiuni vecine) şi *bilaterale* (trec de la o emisferă la alta) şi intră în constituţia *corpului calos*, a *trigonului cerebral* şi a *comisurii albe anterioare* [10, 12].

Celulele nevroglice din substanţa albă a emisferelor sunt reprezentate de oligodendroglii şi astrocite fibroase.

Există multe leziuni care pot apărea la nivelul cortexului, iar locaţia leziunii afectează de fapt funcţia zonei deteriorate.

Leziunile unilaterale ale cortexului motor afectează în principal mişcările fine ale membrelor contralaterale. O leziune unilaterală în cortexul motor primar se manifestă ca paralizie flască a membrelor superioare şi a membrelor inferioare de partea contralaterală a leziunii. Pacienţii cu paralizie flască au muşchii relaxaţi, nu îi pot contracta pentru a efectua o mişcare.

O leziune unilaterală în zona de vorbire a lui Broca în emisfera cerebrală dominantă are ca rezultat afazia lui Broca, ceea ce înseamnă că pacientul ştie ce vrea să spună, dar nu poate formula corect propoziţii.

O leziune unilaterală în zona lui Wernicke în emisfera dominantă are ca rezultat afazia lui Wernicke. Această afazie este opusă afaziei lui Broca. Pacientul poate rosti orice cuvânt, clar, însă nu înţelege sensul cuvintelor. Aşadar, acest lucru duce adesea la un discurs clar, care însă nu are niciun sens.

13.2.5. *Meningele*

Învelişurile conjunctive care învelesc şi protejează ţesutul nervos de la nivelul sistemului nervos central poartă numele de meninge. Termenul meninge derivă din grecescul *meninx*, adică membrană. Cele trei membrane care formează meningele au origine mezenchimatoasă şi se interpun între structurile osoase şi segmentele sistemului nervos central. În funcţie de localizarea lor, meningele este denumit meninge cranian, care acoperă creierul, şi meninge spinal, care învelește măduva spinării. Cu toate acestea, meningele cranian şi cel spinal sunt membrane ce se continuă între ele şi constau din aceleaşi trei straturi meningeale. De la suprafaţă spre profunzime, aceste membrane sunt: *dura mater* sau pahimeningele, arahnoida şi *pia mater*. Arahnoida şi *pia mater* formează împreună meningele moale sau leptomeningele.

Dura mater este o foiţă groasă, dură, bogată în colagen, care îi conferă un aspect alb sidefiu, este formată din ţesut conjunctiv dens, fibros, alcătuit din mănunchiuri de colagen şi fibre elastice care se întrepătrund asociate cu fibroblaste aplatizate. La nivel cranian, foiţa externă a *durei* se ataşează de periost, în timp ce foiţa durală internă este constituită dintr-un strat de fibroblaste aplatizate.

Foiţa externă se comportă ca un periost, are o bună vascularizaţie, este formată din mănunchiuri paralele de fibre de colagen şi fibre elastice, cu fibroblaste. Aderenţa de oasele cutiei craniene este mai strânsă la nivelul suturilor şi la baza cutiei craniene. Foiţa internă a *durei* este mai bogată în fibroblaste aplatizate, prezintă capilare, terminaţii nervoase şi un număr mai redus de fibre de colagen. Fibroblastele de pe faţa internă a *durei mater* formează stratul celulelor bordante meningoteliale, având fenotip epitelial (figura 13.19).

Scanned with OKEN Scanner

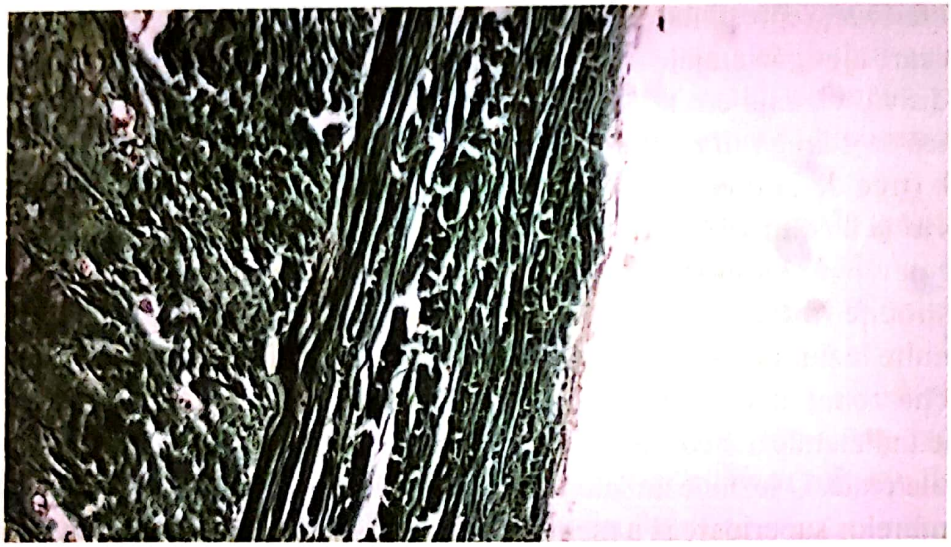

Figura 13.19. *Dura mater* – cele două foițe având pe fața internă stratul celulelor bordante menigoteliale (col tricrom Masson × 400) (Colecția Institutului de Medicină Legală Iași)

Cele două straturi durale sunt ferm atașate unul de celălalt, cu excepția locurilor în care se separă pentru a delimita sinusurile venoase ale *durei mater*. Sinusurile venoase reprezintă spații reale, tapetate de endoteliu; ele formează spații de tip venos și conduc sângele către venele jugulare interne [10, 12].

În anumite localizări, stratul intern pătrunde în țesutul cerebral, formând septurile fibroase care compartimentează cutia craniană și separă parțial diferitele ei componente. Septurile fibroase craniene includ: *coasa creierului*, cea mai mare, care se întinde de la *crista galli* la protuberanța occipitală internă și separă cele două emisfere cerebrale; *cortul cerebelului*, care pornește de pe fața internă a occipitalului și se întinde transversal, separând emisferele cerebrale de cerebel; *coasa cerebelului*, verticală, care pornește de pe linia mediană a osului occipital și separă emisferele cerebeloase; și *cortul hipofizei* sau *diaphragma sellae*, care este o membrană plată, ce formează plafonul fosei hipofizare și conține sinusurile intercavernoase anterioare și posterioare.

Dura mater craniană traversează *foramenul magnum* și devine *dura mater* spinală. Aceasta prezintă aceleași două foițe internă și externă, conține fibre de colagen dispuse longitudinal, fibroblaste aplatizate și, spre deosebire de *dura mater* craniană, nu mai aderă la periostul canalului vertebral, delimitând un spațiu real epidural, ce conține țesut conjunctiv-adipos și plexuri venoase.

Arahnoida este un strat meningeal asemănător unei pânze de păianjen, interpus între *dura mater* și *pia mater*, constituit din țesut conjunctiv lax. La fel ca și *dura mater*, este formată dintr-o foiță internă și una externă. Foița externă a arahnoidei este atașată de *dura mater*, formând o barieră care împiedică scurgerea LCR în spațiul subdural. La nivelul sinusurilor venoase ale *durei mater*, arahnoida prezintă proeminențe viloase numite granulații arahnoidiene. Foița internă a arahnoidei prezintă proiecții fibroase subțiri numite trabecule arahnoidiene, formate din fibre de colagen și fibroblaste trabeculare, care traversează spațiul subarahnoidian și se atașează la suprafața exterioară a *piei mater* (figura 13.20).

Scanned with OKEN Scanner

Figura 13.20. Foița arahnoidiană a leptomeningelui (col HE × 100)
(Colecția Institutului de Medicină Legală Iași)

Granulațiile arahnoidiene (corpusculii Pacchioni) sunt proeminențe ale arahnoidei care străbat foița internă a *durei mater* și formează vili arahnoidieni în interiorul sinusurilor venoase, la nivelul cărora are loc resorbția lichidului cefalorahidian și drenarea lui în sistemul venos. Granulațiile arahnoidiene comunică cu spațiul subarahnoidian, deci conțin lichidul cefalorahidian, care difuzează prin granulațiile arahnoide în sinusurile venoase durale. Cu ajutorul acestor structuri se menține un echilibru între producția de LCR din plexurile coroide, drenarea lui asigurând o cantitate constantă de LCR în creier (în mod normal, în jur de 150 de ml). Atunci când apare un dezechilibru, prin creșterea cantității de LCR, din cauza rigidității cutiei craniene, crește presiunea intracraniană, ceea ce va determina diverse tulburări neurologice (hidrocefalie).

Arahnoida nu urmează cu exactitate toate șanturile de pe suprafața țesutului nervos, astfel încât, în anumite zone, se detașează de *pia mater*, formând astfel expansiuni ale spațiului subarahnoidian, numite cisterne subarahnoidiene aflate în contiguitate cu spațiul subarahnoidian general.

Pia mater este o membrană care aderă intim la substanța nervoasă, urmărind conturul acesteia, pătruzând și la nivelul șanțurilor și pe suprafața circumvoluțiilor cerebrale. *Pia mater* este separată de țesutul nervos printr-o membrană bazală fină la care se adaugă fibre elastice și fibre de colagen. Vasele sanguine de tip capilar pătrund în țesutul nervos învelite de *pia mater*, la nivelul substanței nervoase fiind învelite de prelungirile astrocitelor (*glia limitans*) [10, 12].

Funcția *piei mater* este de a separa fizic țesutul neural de vasele de sânge din spațiul subarahnoidian, sporind eficacitatea barierei hematoencefalice. În plus, contribuie la degradarea neurotransmițătorilor, prevenind astfel acțiunea lor prelungită asupra țesutului nervos.

Meningita sau inflamația meningelui este cel mai adesea cauzată de bacterii sau virusuri, fără a exclude agenți de natură micotică sau parazitară. Meningita bacteriană este mai puțin frecventă decât forma virală, însă poate pune viața în pericol și se caracterizează prin exsudate leucocitare cu polimorfonucleare. Meningita poate apărea la orice vârstă, dar este mai frecventă la copii, vârstnici și persoanele imunocompromise.

Scanned with OKEN Scanner

Bibliografie selectivă

1. Augustine G.J., Fitzpatrick D. *Neuroscience*. Ed. 3. Sunderland (MA): Sinauer Associates; 2004.
2. Căruntu I.D., Cotuțiu C. *Histologie: Țesuturi fundamentale*. Iași: Editura „Gr. T. Popa", Universitatea de Medicină și Farmacie Iași; 2004.
3. Crossman A.R., Neary D. *Neuroanatomy: An Illustrated Colour Text*. Ed. 5. Manchester, Marea Britanie: Churchill Livingstone Elsevier; 2014.
4. Eroschenko V.P. *DiFiores atlas of histology with functional correlations*. Philadelphia, Pennsylvania: Wolters Kluwer; 2017.
5. Haines D.E., Mihailoff G.A. *Fundamental neuroscience for basic and clinical applications*. Philadelphia, Pennsylvania: Elsevier; 2018.
6. Javed K., Reddy V., Lui F. Neuroanatomy, cerebral cortex. În: *StatPearls* [Internet]. Treasure Island (FL): StatPearls Publishing; 2019.
7. Mescher A.L. Junquiera's Basic Histology. Ed. 13. New York (NY): McGraw-Hill Education; 2013.
8. Ovalle W.K., Nahirney P.C. *Netter's Essential Histology*. Ed. 3. Philadelphia (PA): Elsevier; 2021.
9. Ross H.M., Pawlina W. *Histology*. Ed. 6. Philadelphia, Pennsylvania: Lippincott Williams & Wilkins; 2011.
10. *Sistem nervos – Histologie* [Internet]. Scribd; 2014 [Accesat în data de 23 August 2025]. Disponibil la: https://www.scribd.com/document/206138723/Sistem-Nervos-histologie
11. Snell R.S. Clinical neuroanatomy. Ed. 8. Philadelphia, Pennsylvania: Wolters Kluwer Health/ Lippincott Williams & Wilkins; 2018.
12. Universitatea de Medicină și Farmacie Craiova. Sistemul nervos: Curs de histologie II [Internet]. Craiova: UMF Craiova; [Accesat în data de 24 August 2025]. Disponibil la: http://www.suportcursonline.umfcv.ro/CursuriOnline/Medicina/AN 2/HISTOLOGIE II/C1 – sistemul nervos.pdf

Scanned with OKEN Scanner

Scanned with OKEN Scanner

14. NEUROMEDIATORII SENSIBILITĂȚII NOCICEPTIVE

Liliana Mititelu-Tarțău, Beatrice-Rozalina Bucă,
Cosmin-Gabriel Tarțău, Andra-Melissa Tarțău,
Liliana Lăcrămioara Pavel

Corpul tău poate îndura aproape orice.
Mintea este cea pe care trebuie să o convingi.
Anonim

Nu poți opri valurile, dar poți învăța să navighezi.
Jon Kabat-Zinn, n. 1944

Sumar

14.1. Generalități
14.2. Etapele de transmitere ale durerii
14.3. Mediatorii implicați în etapa de transducție
14.4. Mediatorii durerii în etapa de conducere
14.5. Mediatorii durerii în etapa de percepție
14.6. Mediatorii chimici implicați în modularea durerii

Scanned with OKEN Scanner

Scanned with OKEN Scanner

14.1. Generalități

Termenul *nocicepție* este definit ca „proces neuronal de codificare și de prelucrare a stimulilor nocivi". Considerată o senzație dezagreabilă, durerea este rezultatul unui complex de mecanisme care implică în mod obligatoriu sistemul nervos cu componentele sale: centrală, periferică și vegetativă [1].

Este activitatea aferentă produsă în sistemul nervos periferic și central de stimuli care au potențialul de a deteriora țesutul. Această activitate este inițiată de *nociceptori*, numiți receptori de durere, care pot detecta modificări mecanice, termice sau chimice care depășesc un prag. Odată stimulat, un nociceptor transmite un semnal de-a lungul unui lanț de fibre nervoase prin măduva spinării la creier. Nocicepția declanșează o varietate de răspunsuri vegetative și poate duce, de asemenea, la o experiență subiectivă a durerii. Neuronii nociceptivi generează potențiale de acțiune, ca răspuns la stimuli de diferite intensități [2].

Durerea este o experiență fiziologică și psihologică complexă, care poate rezulta dintr-o varietate de stimuli, inclusiv leziuni tisulare, inflamații sau leziuni ale nervilor.

Durerea este un fenomen pur funcțional, care apare ca urmare a unei excitații de intensitate suficientă, care acționează asupra terminațiilor nervoase de la suprafața sau din interiorul organismului [1].

Durerea este un fenomen global, care comportă două aspecte esențiale și distincte, percepția și reacția la durere. Percepția este un fenomen neurologic, iar reacția la durere este un ansamblu de fenomene somatice, vegetative și psihice. Fiecare dintre aceste aspecte are un prag propriu. Pragul perceperii durerii este cea mai slabă intensitate a unui stimul care este recunoscută ca durere. În condiții similare, acest prag este constant la aceeași persoană și poate fi modificat prin zgomot puternic, strângerea unui obiect în mână sau a maxilarelor, diferite senzații (presiune, încălzire) [2].

Pragul reacției la durere este reprezentat de intensitatea senzației dureroase care declanșează fenomene somatice (contracția unor mușchi etc.), vegetative (modificări ale frecvenței cardiace, presiunii arteriale, respirației, sudorație, hiperglicemie etc.). Mai multe persoane pot avea același prag al perceperii durerii, dar praguri diferite pentru reacția de durere.

Durerea poate fi cauzată de presiunea excesivă sau de tracțiunea exercitată asupra terminațiilor nervoase (contracții musculare, vasoconstricție, vasodilatație, distensii ale organelor cavitare, tumori etc.), traumatisme (loviri, tăieturi, înțepături etc.), iritarea terminațiilor nervoase prin substanțe chimice exogene sau endogene (în inflamații – modificarea pH-ului, concentrației electroliților etc), hipoxie-anoxie cu diminuarea oxigenului și a substanțelor nutritive, cu acumularea unor metaboliți iritanți, din cauza

ischemiei prin vasoconstricţie prelungită, tromboză, embolie (după 30-60 de secunde de întrerupere a circulaţiei unui muşchi apar dureri, care pot fi înlăturate în câteva secunde, odată cu restabilirea irigaţiei sanguine), temperaturi extreme (joase sau peste 45°C) [2, 3].

Durerea declanşează reacţii de apărare în vederea îndepărtării agentului nociv, oferind indicii utile pentru stabilirea diagnosticului. Durerea intensă, concomitent cu tulburări psihoafective, poate contribui la instalarea stării de şoc. Durerile prelungite pot duce la atrofii musculare, afecţiuni articulare sau nervoase şi la agravarea evoluţiei unor boli [1].

Transmiterea semnalelor nociceptive implică căi complexe în sistemul nervos, unde diverşi mediatori chimici sau neurotransmiţători joacă roluri cruciale. Modularea chimică a transmiterii durerii se referă la modalităţile în care diferitele substanţe, fie produse în mod natural în organism, fie introduse extern prin agenţi farmacologici, modifică percepţia şi transmiterea durerii. Aceşti modulatori chimici pot îmbunătăţi sau inhiba semnalele durerii în diferite puncte de-a lungul căilor de transmitere ale durerii, oferind ţinte potenţiale pentru intervenţii terapeutice eficiente [2].

14.2. Etapele de transmitere ale durerii

Transmiterea durerii este procesul prin care semnalul dureros este transmis de la locul de leziune (adică zona de nocicepţie) spre sistemul nervos central, unde este perceput şi procesat în cadrul unui proces complex care include mai multe etape, fiecare etapă având roluri bine definite în modul în care durerea este percepută şi în răspunsul organismului la stimuli nocivi.

Transmiterea durerii poate fi împărţită în mai multe etape-cheie, legate de activitatea neuronală şi de implicarea diferitelor structuri ale sistemului nervos, după cum urmează:

- transducţia durerii;
- conducerea semnalului dureros;
- modularea durerii;
- percepţia durerii (figura 14.1).

La nivel tisular, durerea este percepută prin terminaţiile nervoase libere, care nu răspund selectiv la diferite varietăţi de excitaţii, ci, de asemenea, la orice excitant (mecanic, chimic, termic), dacă acesta este suficient de puternic. Receptorii pentru durere sunt numeroşi în tegumente şi mai puţin în viscere. La stimuli foarte puternici, receptorii specifici (Golgi, Meissner, Vater-Pacini, Ruffini, Krause) participă la perceperea durerii.

După ce durerea este detectată la nivelul periferic (adică în zona nociceptivă) prin activarea terminaţiilor nervoase specializate, semnalul dureros este transmis de-a lungul fibrelor nervoase către măduva spinării, iar apoi mai departe către creier. Procesul de conducere al semnalului este realizat de diverse tipuri de fibre nervoase, fiecare având caracteristici specifice.

Scanned with OKEN Scanner

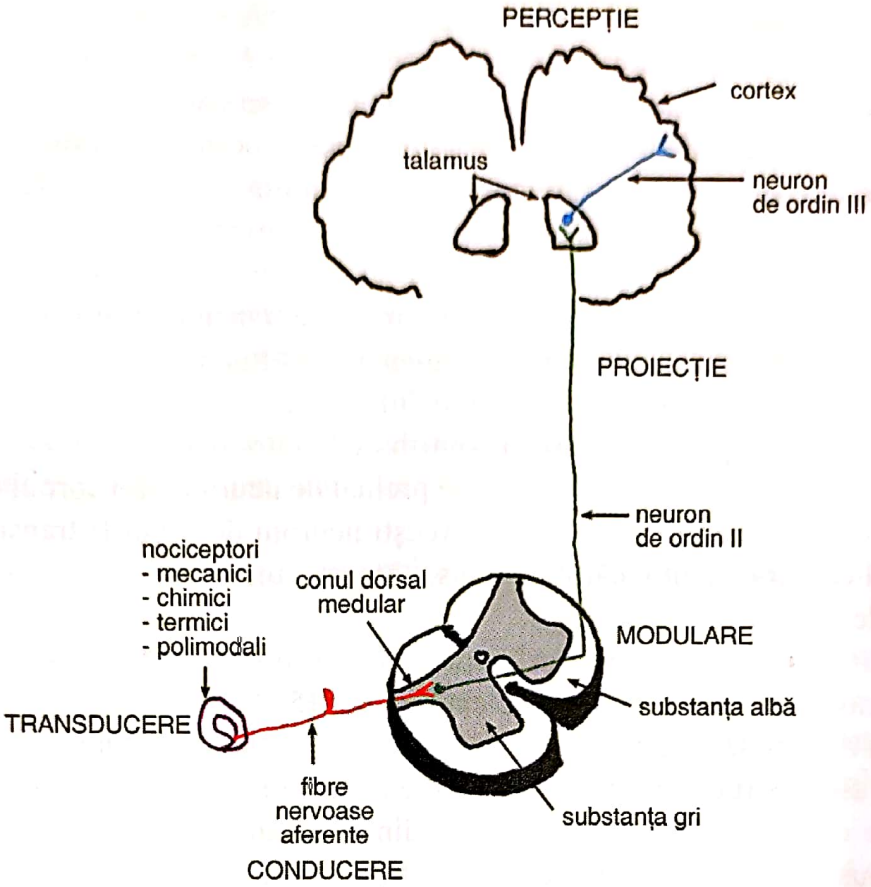

Figura 14.1. Etapele transmiterii sensibilității nociceptive (prelucrare după https://teachmephysiology.com/nervous-system/sensory-system/pain-pathway)

Fibrele A-delta sunt fibre mielinizate, cu viteză rapidă de conducere, responsabile pentru transmiterea semnalelor durerii acute, ascuțite și localizabile. Aceste fibre răspund la stimuli mecanici puternici și stimuli termici (de exemplu, lovitura sau arsura). De obicei, durerea transmisă de aceste fibre este percepută rapid, este acută și ușor localizabilă.

Caracteristicile fibrelor A-delta:

- viteza de conducere: aproximativ 20 m/s;
- tipul durerii: rapidă, acută, bine localizată, de obicei percepută imediat.

Fibrele C sunt fibre nemielinizate, care conduc semnalele dureroase mai lent decât fibrele A-delta, fiind responsabile pentru transmiterea durerii cronice, difuze și surde, greu de localizat. De asemenea, fibrele C sunt implicate în transmiterea durerii dificil de localizat și de tip inflamator sau neuropatic. Durerea astfel transmisă este de obicei mai persistentă și mai greu de gestionat decât cea generată de fibrele A-delta [3].

Caracteristicile fibrelor C:

- viteza de conducere – aproximativ 1 m/s;
- tipul durerii: constantă, difuză, plictisitoare sau arzătoare, cu o intensitate mai mică, dar mai persistentă.

Tipuri de stimuli:

- termici: leziuni la nivelul pielii sau al mucoaselor prin creșterea temperaturii (de exemplu, arsură);
- mecanici: leziuni prin presiune sau tăiere (de exemplu, lovitură sau tăietură);
- chimici: inflamație și durere (de exemplu, substanțe eliberate în timpul procesului inflamator) [3].

Scanned with OKEN Scanner

Semnalele dureroase transmise de fibrele nervoase (A-delta şi C) ajung în măduva spinării, unde sunt procesate şi retransmise către creier. La acest nivel are loc sinapsa între fibrele nervoase periferice şi neuronii din măduva spinării.

După ce semnalul ajunge la nivelul măduvei spinării, acesta este procesat şi transmis mai departe către creier printr-o cale specifică, denumită calea spinotalamică. Aceasta este una dintre principalele căi prin care durerea este transmisă din măduva spinării către cortexul cerebral [4].

La nivelul măduvei spinării, semnalul dureros este transmis prin neurotransmiţători chimici, precum glutamatul şi substanţa P. Glutamatul este un neurotransmiţător excitator, care joacă un rol crucial în amplificarea semnalului dureros. Substanţa P, un neuropeptid, este eliberată de terminaţiile nervoase şi contribuie la intensificarea semnalului dureros.

În măduva spinării, semnalul dureros este preluat de neuronii din cornul dorsal şi este transmis la nivelul neuronilor de ordin II. Aceşti neuroni de ordin II transmit semnalul către trunchiul cerebral şi apoi către talamus, care este un centru de procesare a semnalelor senzoriale.

Calea/tractul spinotalamic este principala cale prin care informaţiile referitoare la sensibilitatea nociceptivă sunt transmise către creier [5].

Perceperea durerii se realizează, într-o primă treaptă, la nivelul talamusului.

Talamusul este o structură cerebrală intermediară care filtrează şi redistribuie semnalele senzoriale către zonele corespunzătoare din cortexul cerebral. În ceea ce priveşte durerea, talamusul joacă un rol crucial în direcţionarea semnalului către zonele cortexului senzorial somatic (pentru localizarea durerii) şi către zonele asociative, care sunt implicate în procesarea emoţională a durerii (de exemplu, cortexul cingulat anterior şi amigdala). Durerea, ca şi senzaţiile agreabile, nu pot exista fără talamus. Durerea talamică este neprecisă, prelungită, intensă, însoţită de o alertă generală a organismului, cu agitaţie şi manifestări vegetative (tahicardie, midriază etc.) [5-6].

Odată ajuns în talamus, semnalul dureros este transmis către diverse regiuni ale creierului pentru a fi procesat şi interpretat. Aici au loc ultimele etape ale procesului de transmitere a durerii, implicând structuri cerebrale responsabile pentru localizarea şi interpretarea senzaţiei de durere [4].

Cortexul cerebral, în special cortexul somatosenzorial, joacă un rol important în localizarea durerii (pentru identificarea locului în care a acţionat stimulul nociv), iar cortexul cingulat anterior şi alte structuri corticale sunt implicate în aspectele emoţionale şi cognitive ale durerii (cum ar fi suferinţa resimţită) [7].

La nivelul scoarţei cerebrale are loc perceperea conştientă a durerii, cu localizarea agresiunii şi discernerea naturii acesteia, cu înţelegerea atitudinii diferenţiate necesară pentru apărare sau evitarea factorului nociv. Este de subliniat imposibilitatea de a evoca, prin excitaţii în scoarţa cerebrală, o senzaţie dureroasă.

Cortexul somatosenzorial primar este responsabil pentru perceperea precisă a caracteristicilor durerii (intensitate, localizare). Cortexul cingulat anterior şi amigdala sunt implicate în răspunsul emoţional şi în evaluarea durerii (de exemplu, teama, anxietatea) [7-8].

După ce semnalul ajunge în creier, acesta poate fi modulat (amplificat sau inhibat) de diverse regiuni cerebrale şi prin mecanisme descendente care influenţează măduva spinării [5].

Aceste mecanisme sunt implicate în controlul central al durerii, iar structuri cerebrale precum trunchiul cerebral, zona mezencefalică şi cortexul prefrontal pot induce efecte

Scanned with OKEN Scanner

analgezice prin eliberarea unor substanțe chimice care reduc semnalele dureroase (de exemplu, opioide endogene sau neurotransmițători inhibitori) [7-8].

Etapa de modulare a durerii este un proces complex și dinamic care influențează modul în care semnalul dureros este perceput în creier, având un impact semnificativ asupra intensității și caracterului durerii resimțite de o persoană. Modularea durerii include atât procesele inhibitorii, care reduc percepția durerii, cât și procesele excitatorii, care pot amplifica semnalul dureros. Această fază este esențială pentru gestionarea durerii, deoarece determină răspunsurile organismului față de un stimul dureros și ajută la ajustarea acestor răspunsuri în funcție de contextul fiziologic, emoțional sau psihologic al individului [8-9].

Modularea durerii se realizează prin mecanisme complexe care implică atât structuri centrale (din creier și măduva spinării), cât și procese periferice [10]. În această etapă, mediatorii chimici sunt responsabili pentru amplificarea sau diminuarea semnalului dureros [9].

Sistemul nervos central și periferic utilizează diferite strategii de reglare a intensității durerii, cum ar fi:

- *modularea descendentă*: implică semnale care vin din creier și poate influența modul în care nocicepția este procesată în măduva spinării. Aceste semnale pot inhiba sau amplifica transmiterea durerii la nivel spinal, iar sistemele descendente de modulare includ tracturi care mediază eliberarea unor neurotransmițători ce inhibă semnalele dureroase [6, 10-11];
- *modularea periferică*: mecanismele sale sunt influențate de acțiunea unor substanțe chimice, care pot fi eliberate în zona leziunii sau în jurul acesteia. De exemplu, mediatori chimici precum endorfinele, prostaglandinele și altele pot reduce semnalele dureroase la nivelul terminațiilor nervoase periferice [11-12].

14.3. Mediatorii implicați în etapa de transducție

În procesul percepției durerii, etapa de receptare (sau transducție) reprezintă prima fază esențială, în care stimulii noxioși (precum răni, infecții, inflamații, temperaturi extreme) sunt transformați în semnale electrice de către receptori specializați, numiți nociceptori [3, 13]. Acești nociceptori sunt prezenți în diverse țesuturi ale corpului și sunt capabili să detecteze o gamă largă de stimuli nocivi. Receptorii pentru durere se găsesc în straturile superficiale ale dermului, tendoane, mușchi, în adventicea vaselor, în submucoasa viscerelor, în cornee și seroase (peritoneu, pleură) [5, 14].

Nociceptorii asigură perceperea durerii. În acest proces, mediatorii chimici joacă un rol fundamental, fiind implicați atât în activarea nociceptorilor, cât și în transmiterea semnalului către SNC, unde va fi percepută durerea. Acești mediatori sunt substanțe chimice care influențează sensibilitatea nociceptorilor și intensitatea semnalului transmis [6, 13-14].

Nociceptorii sunt terminații nervoase specializate care răspund la stimuli nocivi. Când sunt stimulați de factori mecanici, termici sau chimici, aceștia generează semnale electrice care vor fi transmise mai departe către SNC [5, 15].

Sensibilizarea acestor nociceptori se face prin intermediul unor substanțe chimice, precum cele de mai jos.

Scanned with OKEN Scanner

- *Prostaglandinele* sunt produse prin metabolizarea acidului arahidonic, proces catalizat de enzimele COX-1 și COX-2. Prostaglandinele joacă un rol important în sensibilizarea nociceptorilor la stimuli dureroși, sporind intensitatea durerii. Acestea acționează prin intermediul receptorilor specifici (de exemplu, PGE2), iar medicamentele antiinflamatorii nesteroidiene (AINS), precum ibuprofenul, inhibă formarea acestora, având astfel un efect analgezic [16-17].
- *Substanța P* este un neuropeptid implicat în procesul de transmitere a durerii. Aceasta este eliberată de fibrele nervoase C și joacă un rol esențial în sensibilizarea nociceptorilor și în propagarea semnalului nociceptiv. Substanța P acționează asupra receptorilor NK1 (pentru neurokinina 1) din măduva spinării, amplificând astfel semnalul durerii. Inhibarea acestui mediator poate reduce intensitatea durerii, iar antagoniștii receptorilor NK1 sunt studiați ca posibili agenți farmacologic activi pentru tratamentele analgezice [17].
- *Bradikinina* este o peptidă care se formează în urma activării unui sistem enzimatic numit kininogenaza. Bradikinina are un efect direct asupra nociceptorilor, provocând o creștere a sensibilității acestora la stimuli dureroși [17-18].
- *Serotonina* joacă un rol important în transmiterea semnalelor dureroase. De obicei, serotonina are un efect analgezic, dar în anumite condiții contribuie la amplificarea durerii, în special în cazul durerii cronice sau al durerii neuropatice. Se consideră că serotonina interacționează cu receptori specifici pentru a modula intensitatea durerii [16, 19].
- *Histamina* este eliberată de mastocite în cadrul proceselor inflamatorii și poate sensibiliza nociceptorii, în special în condițiile în care există o inflamație acută. Aceasta se leagă de receptorii histaminergici H1 și H2 de la nivelul nociceptorilor și poate contribui la intensificarea durerii [18-19].

Un aspect important al procesului de receptare a durerii este fenomenul de sensibilizare periferică, în care nociceptorii devin mult mai sensibili la stimuli dureroși din cauza prezenței și acțiunii anumitor mediatori chimici. Acest lucru înseamnă că receptorii respectivi răspund mai intens și mai rapid la stimuli care, în mod normal, nu ar provoca durere. Această sensibilizare poate fi cauzată de:

- mediatori chimici eliberați în timpul inflamației în zona afectată (cum sunt prostaglandinele și bradikinina), sensibilizând nociceptorii și amplificând senzația de durere [17];
- schimbări la nivelul membranei nociceptorilor, induse de mediatorii chimici, care pot modifica permeabilitatea membranei nervoase, permițând unor ioni precum calciul și sodiul să pătrundă mai ușor în celulă, ceea ce duce la o activare mai ușoară a acestora [18-19].

14.4. Mediatorii durerii în etapa de conducere

Etapa de transmitere a durerii reprezintă a doua fază a procesului complex prin care stimulii nocivi sunt transformați în senzația de durere percepută de creier. După ce nociceptorii din diverse țesuturi răspund la un stimul nociceptiv și îl transformă într-un

Scanned with OKEN Scanner

semnal electric, acest semnal trebuie să fie transmis de-a lungul unei căi neurale până la măduva spinării și, mai departe, la creier, unde va fi perceput ca durere. Această transmitere se realizează prin intermediul unor fibre nervoase și neurotransmițători, iar mediatori chimici specifici participă la amplificarea sau inhibarea semnalului nociceptiv [17].

După ce semnalul ajunge la măduva spinării, se face sinapsă în zona dorsală a măduvei, iar neurotransmițătorii și alți mediatori chimici intervin pentru a amplifica sau modula acest semnal [20-21].

Mediatorii chimici sunt substanțe eliberate la nivelul sinapselor între fibrele nervoase și celulele nervoase ale măduvei spinării. Aceste substanțe chimice au rolul de a facilita transmiterea semnalului dureros sau, dimpotrivă, de a modula intensitatea acestuia. Principalii mediatori chimici implicați în transmiterea durerii la nivelul măduvei spinării sunt:

- *glutamatul* este eliberat din terminațiile nervoase ale fibrelor A-delta și C și se leagă de receptorii NMDA (N-metil-D-aspartat), AMPA (acid α-amino-3-hidroxi-5-metil-4-isoxazolepropionic) și kainat, la nivelul neuronilor din măduva spinării. Activarea receptorilor NMDA este asociată cu sensibilizarea neuronilor spinali, ceea ce duce la intensificarea și perpetuarea semnalelor nociceptive, în special în cazurile de durere cronică sau neuropatică. În plus, glutamatul contribuie la amplificarea durerii prin fenomenul de sensibilizare centrală, un proces în care neuronii spinali devin mai sensibili la stimuli normali și pot răspunde exagerat la stimuli dureroși [22-23];
- *substanța P* este eliberată de fibrele nervoase C și este un mediator major în transmiterea durerii la nivelul măduvei spinării. Substanța P se leagă de receptorii NK1 (pentru neurokinina 1) de la nivelul neuronilor spinali, amplificând semnalul dureros și contribuind la transmiterea durerii către creier. De asemenea, substanța P contribuie la procesele inflamatorii locale și la activarea celulelor imune, ceea ce poate spori intensitatea durerii [24-25[;
- *bradikinina* se eliberează în zona leziunii sau a inflamației. La nivelul măduvei spinării, bradikinina se leagă de receptorii B1 și B2, contribuind la sensibilizarea și activarea neuronilor responsabili pentru durere. Acest mediator are efecte atât asupra nociceptorilor periferici, cât și asupra celor spinali, amplificând semnalul durerii;
- *serotonina* și *noradrenalina* sunt eliberate din tracturile descendente care provin din creier, în special din formațiunea reticulată și substanța gri periventriculară. La nivelul măduvei spinării, serotonina și noradrenalina pot activa receptori specifici (serotoninerdici-5-HT, α-adrenergici) care inhibă semnalele dureroase, reducând astfel intensitatea durerii. Aceste sisteme de inhibare descendente sunt esențiale în mecanismele de control ale durerii, având un rol important în gestionarea durerii acute și cronice [21, 26];
- *opioidele endogene*, precum endorfinele, enkefalinele și dinorfinele, sunt peptide care inhibă semnalul nociceptiv la nivelul măduvei spinării și creierului. Acestea se leagă de receptorii μ, δ și κ din sistemul nervos central și spinal, exercitând efecte analgezice prin inhibarea eliberării neurotransmițătorilor excitatori, inclusiv glutamatul și substanța P. Astfel, opioidele endogene modulează intensitatea nocicepției, fiind esențiale pentru procesele de adaptare ale organismului la durere [27-29].

La nivelul măduvei spinării, există atât mecanisme de amplificare, cât și de inhibare a semnalelor dureroase. O serie de tracturi descendente provenite din diverse regiuni ale creierului influențează semnalul dureros la nivelul măduvei. De exemplu, sistemul de inhibare descendent, care implică neurotransmițători precum serotonina și noradrenalina, poate reduce semnalul dureros atunci când organismul are nevoie (de exemplu, în situații de stres) [21].

Scanned with OKEN Scanner

În plus, la nivelul măduvei spinării, se poate produce o sensibilizare centrală atunci când durerea devine cronică. Aceasta înseamnă că neuronii din măduva spinării devin mai sensibili la stimuli, iar semnalul dureros poate fi amplificat și transmis exagerat. Astfel de mecanisme sunt implicate în durerea cronică și neuropatică [20-21].

14.5. Mediatorii durerii în etapa de percepție

Etapa de percepție a durerii reprezintă ultima fază din procesul de transmitere a durerii, după ce semnalele dureroase au fost transmise de la nociceptori prin măduva spinării la creier. În această etapă, semnalele ajung în zonele creierului responsabile pentru conștientizarea și interpretarea durerii, iar senzația de durere este percepută conștient de către individ. Mediatorii chimici joacă un rol esențial în procesarea și modularea acestei percepții. Etapa de percepție nu doar că include percepția propriu-zisă a durerii, dar și procesele de evaluare a intensității durerii, localizarea acesteia și, în multe cazuri, formarea unui răspuns emoțional la durere și memorizarea senzației dureroase [3, 21].

Semnalele dureroase, după ce au fost transmise prin fibrele nervoase (A-delta și C), ajung în măduva spinării, unde sunt procesate și transmise către creier prin căi nervoase ascendente. Căile principale implicate în transmiterea semnalelor dureroase către creier sunt:

- tractul spinotalamic – principala cale ascendentă prin care semnalele de durere sunt transmise din măduva spinării către creier. Acest tract se împarte în două ramuri principale: tractul spinotalamic lateral, care este responsabil pentru transmiterea stimulilor dureroși de tip mecanic și termic, și tractul spinotalamic anterior, care contribuie la transmiterea senzațiilor tactile [20-21];
- tractul trigeminal este implicat în transmiterea semnalelor dureroase de la nivelul capului și feței, fiind responsabil pentru durerea facială. Semnalele sunt transmise de la receptorii trigeminali către nucleii trigeminali din creierul inferior, iar apoi sunt direcționate către cortexul somatosenzorial [17-18].

În această etapă, mediatorii chimici sunt esențiali pentru procesarea și interpretarea semnalului dureros în creier, în special în regiunile asociate cu durerea.

După ce semnalele dureroase ajung la nivelul creierului, ele sunt procesate și percepute în diferite regiuni cerebrale. Mediatorii chimici joacă un rol important în modularea acestui proces și influențarea intensității și naturii percepției durerii [21]. Printre principalii mediatori chimici implicați în percepția durerii la nivel cerebral se numără:

- *glutamatul* este principalul neurotransmițător excitator din sistemul nervos central, inclusiv în creier. El joacă un rol central în percepția durerii, fiind eliberat în sinapsele din măduva spinării și în creier, unde se leagă de receptorii NMDA și AMPA. Receptorii NMDA sunt implicați în mecanismele de sensibilizare centrală a durerii și în intensificarea durerii cronice sau neuropatice. Atunci când glutamatul se leagă de acești receptori, semnalul dureros este amplificat, ceea ce poate duce la o percepție accentuată a durerii, chiar și în absența unui stimul nociv semnificativ [21, 23];

Scanned with OKEN Scanner

- *substanța P* este un neuropeptid care joacă un rol important în transmiterea durerii și în sensibilizarea neuronilor. Este eliberată în sinapsele din creier din fibrele nervoase care transmit durerea și se leagă de receptorii NK1 din diverse regiuni cerebrale implicate în procesarea durerii. Substanța P este esențială în transmiterea semnalelor dureroase în regiunile corticale și limbice ale creierului, amplificând senzația de durere și contribuind la răspunsurile emoționale și comportamentale asociate durerii, cum ar fi anxietatea și stresul [22, 24-25];
- *serotonina* este un neurotransmițător important în modularea percepției durerii. Are roluri atât inhibitoare, cât și excitatorii în creier și este implicată în reglarea și modularea percepției durerii, contribuind la modularea răspunsurilor emoționale și cognitive la durere. În anumite regiuni ale creierului, cum ar fi trunchiul cerebral și cortexul somatosenzorial, serotonina poate reduce intensitatea percepției durerii, dar în alte cazuri, în funcție de tipul de durere (de exemplu, durerea neuropatică), aceasta poate contribui la amplificarea durerii [30-31];
- *endorfinele*, *enkefalinele* și *dinorfinele* sunt opioide endogene, substanțe chimice produse de creier care au rolul de a inhiba percepția durerii [27]. Aceste substanțe se leagă de receptorii μ, δ și κ din creier și măduva spinării, inducând un efect analgezic. Reduc eliberarea de neurotransmițători excitatori precum glutamatul și substanța P, prevenind astfel transmiterea semnalului dureros [23, 25]. În plus, endorfinele și enkefalinele sunt implicate în răspunsurile emoționale și comportamentale pozitive la durere, oferind o formă de „protecție" față de durere în timpul situațiilor stresante [28-29];
- *canabinoizii endogeni*, precum anandamida și 2-AG (2-arachidonoilglicerol), au fost identificați ca având un rol important în modularea percepției durerii. Acești mediatori chimici se leagă de receptorii canabinoizi CB1 și CB2, influențând atât nivelurile de durere, cât și răspunsurile emoționale asociate. Sistemul endocanabinoid mediază atât durerea acută, cât și pe cea cronică, având efecte analgezice prin inhibarea semnalelor dureroase în anumite regiuni cerebrale și în măduva spinării.

În etapa de percepție a durerii, nu doar semnalele fizice sunt procesate, ci și răspunsurile emoționale și cognitive ale individului la durere [3, 21]. Regiunile cerebrale care sunt implicate în aceste răspunsuri includ:

- cortexul somatosenzorial, care este responsabil pentru identificarea locației, intensității și caracteristicilor fizice ale durerii [20];
- cortexul cingulat anterior și amigdala, regiuni implicate în răspunsurile emoționale la durere, precum anxietatea și frica, iar activarea acestora poate intensifica senzația de durere;
- cortexul prefrontal, care are rolul de a evalua semnificația durerii și de a iniția răspunsuri comportamentale de adaptare [3, 17].

Mediatori chimici precum serotonina, noradrenalina și cortizolul sunt implicați în răspunsurile emoționale și cognitive asociate cu durerea, influențând felul în care aceasta este percepută și modul în care persoana răspunde la ea, inclusiv prin comportamente de evitare a durerii sau prin creșterea toleranței la aceasta.

Scanned with OKEN Scanner

14.6. Mediatori chimici implicați în modularea durerii

Mediatorii chimici esențiali în modularea durerii sunt substanțele care influențează modul în care semnalele dureroase sunt transmise de la locul leziunii către creier și modul în care acestea sunt procesate și percepute [21, 30]. Acești mediatori pot acționa atât ca inhibitori, care reduc intensitatea durerii, cât și ca excitatori, care pot crește intensitatea durerii.

14.6.1. *Mediatori inhibitori*

În mod descendent, anumite structuri cerebrale reglează intensitatea durerii prin eliberarea unor mediatori care inhibă transmiterea semnalelor dureroase la nivel spinal [17, 21].

- *Opioidele endogene* sunt produse de organism și au un rol esențial în reglarea durerii prin inhibarea transmiterii semnalelor dureroase. Modularea descendentă a durerii prin opioidele endogene este un proces complex prin care organismul reduce percepția durerii. Sistemul nervos central joacă un rol esențial, utilizând rețele neuronale descendente care pornesc din cortexul prefrontal, amigdala și trunchiul cerebral, în special din zone precum substanța gri periapeductală (PAG) și nucleul rafeului. Acestea inhibă eliberarea neurotransmițătorilor excitatori, reducând astfel transmiterea semnalului dureros la nivelul măduvei spinării. În acest fel, semnalele nociceptive sunt diminuate înainte de a ajunge la creier, ceea ce duce la scăderea percepției durerii. Această modulare descendentă este activată în situații de stres intens, exerciții fizice sau în prezența unor factori psihologici precum efectul placebo, demonstrând importanța mecanismelor endogene în gestionarea durerii [28-29].
- *Serotonina* (5-HT), un neurotransmițător esențial, joacă un rol dublu, modulând atât intensitatea, cât și percepția durerii, în funcție de tipul receptorilor activați și de localizarea acestora. Modularea descendentă a durerii prin serotonină implică activarea sistemului descendent de control al durerii, care are originea în trunchiul cerebral, în special în nucleul rafeului. În procesul de modulare a durerii, serotonina este eliberată de neuronii descendenți către măduva spinării, unde poate inhiba sau facilita transmiterea semnalelor nociceptive. Aceasta acționează prin intermediul unor receptori specifici (cum ar fi 5-HT1 sau 5-HT3), reducând sensibilitatea neuronilor care transmit durerea sau amplificând efectele altor mecanisme inhibitorii, cum ar fi cele bazate pe opioidele endogene. Sistemul serotonergic este esențial în gestionarea durerii, fiind activat în contexte precum stresul, mișcarea fizică sau administrarea unor medicamente antidepresive, care pot crește nivelul serotoninei, contribuind astfel la reducerea durerii resimțite [30-32].
- *Noradrenalina* intervine în modularea descendentă a durerii prin activarea căilor descendente inhibitorii ale transmiterii durerii care își au originea în trunchiul cerebral, în special în *locus coeruleus*. Eliberată de neuronii descendenți la nivelul măduvei spinării, noradrenalina acționează asupra receptorilor adrenergici, în special alfa-2, aflați pe terminațiile nervoase. Prin activarea acestor receptori, noradrenalina inhibă eliberarea neurotransmițătorilor excitanți și reduce excitabilitatea neuronilor

Scanned with OKEN Scanner

nociceptivi, blocând astfel transmiterea semnalelor de durere către creier. Acest mecanism contribuie la scăderea percepției durerii, fiind parte a răspunsului natural al organismului în situații de stres sau în timpul administrării unor analgezice care amplifică activitatea noradrenergică, cum ar fi inhibitorii recaptării de noradrenalină [33-34].

- *GABA* (acidul gama-aminobutiric) este principalul neurotransmițător inhibitor din creier și măduva spinării. Acesta joacă un rol esențial în reducerea excitabilității neuronale la nivelul măduvei spinării și în procesul de suprimare a durerii prin inhibarea semnalelor nervoase. Căile descendente ale durerii, care pornesc din structuri precum materia cenușie periapeductală și nucleul rafeului, utilizează GABA pentru a inhiba activitatea neuronilor care transmit durerea la nivelul măduvei spinării. GABA acționează prin intermediul receptorilor săi specifici (GABA-A și GABA-B), reducând eliberarea neurotransmițătorilor excitatori și hiperpolarizând neuronii postsinaptici, ceea ce scade sensibilitatea lor la semnalele dureroase. Acest mecanism este esențial pentru controlul durerii cronice și acute și poate fi amplificat de medicamente care stimulează funcția GABAergică, precum benzodiazepinele sau alte substanțe cu efect analgezic indirect. GABA contribuie astfel la menținerea unei percepții reduse a durerii [35-37].

14.6.2. *Mediatori excitatori (amplificatori ai durerii)*

Pe lângă mecanismele de inhibare, există și procese de amplificare a semnalului dureros, care pot avea loc la nivelul măduvei spinării sau în creier. Acești mediatori chimici contribuie la creșterea intensității durerii percepute și la dezvoltarea durerii cronice sau neuropatice.

- *Glutamatul* este implicat în modularea descendentă a durerii prin activarea indirectă a mecanismelor inhibitorii ale durerii. În ciuda rolului său predominant în facilitarea durerii, glutamatul joacă un rol dublu, fiind implicat și în procesele de inhibare descendentă a durerii, în funcție de context și de tipul receptorilor activați [38-39]. În sistemul descendent de control al durerii, glutamatul este eliberat în structuri centrale precum substanța gri periapeductală și nucleii rafeului, unde stimulează neuronii responsabili de inițierea căilor inhibitoare descendente [40]. Acesta acționează asupra receptorilor NMDA și AMPA, declanșând eliberarea de opioide endogene, serotonină sau noradrenalină, care inhibă transmisia durerii la nivel spinal [41-42].
- Substanța P poate fi implicată indirect în modularea descendentă a percepției nociceptive. Aceasta este eliberată de neuronii nociceptivi în măduva spinării și activează receptorii NK1 de pe neuronii postsinaptici, amplificând transmiterea durerii [43]. Totuși, în cadrul sistemului de control descendent, activarea specifică a acestor receptori în structuri centrale, precum substanța gri periapeductală, poate contribui la inițierea mecanismelor inhibitorii, inclusiv eliberarea de opioide endogene sau de alți neuromodulatori inhibitori [43-44].
- *Bradikinina*, deși este în principal un facilitator al durerii, poate avea o influență indirectă asupra modulării descendente a durerii. În contextul inflamației și al durerii acute, bradikinina contribuie la sensibilizarea nociceptorilor și la eliberarea altor mediatori, precum prostaglandinele sau substanța P. Totuși, în cadrul răspunsului descendent inhibitor, efectele sale pot fi contracarate de sistemele endogene de control, cum ar

Scanned with OKEN Scanner

fi eliberarea de opioide endogene, serotonină sau noradrenalină. Interacțiunea bradikininei cu alte mecanisme modulatoare poate influența indirect procesele de inhibare descendentă a transmiterii durerii în anumite contexte fiziologice sau terapeutice [45-46].

- *Sistemul endocanabinoid* joacă un rol esențial în modularea descendentă a durerii, fiind implicat în reducerea percepției nociceptive prin mecanisme centrale și periferice. Acest sistem include endocanabinoizi, cum ar fi anandamida și 2-AG (2-arachidonoilglicerol), receptorii canabinoizi (CB1 și CB2) și enzimele care reglează sinteza și degradarea acestor molecule [47]. În modularea durerii, endocanabinoizii sunt eliberați în substanța gri periapeductală și nucleii rafeului, unde activează receptorii canabinoizi CB1. Această activare reduce eliberarea neurotransmițătorilor excitatori, inhibând astfel transmisia semnalelor nociceptive la nivel spinal. La nivel periferic, receptorii canabinoizi CB2 mediază efecte antiinflamatorii și reduc sensibilitatea nociceptorilor. Sistemul endocanabinoid funcționează adesea în sinergie cu alte sisteme de control al durerii, cum ar fi cel opioidergic, amplificând efectele inhibitorii. În plus, canabinoizii exercită un efect antiinflamator, contribuind la diminuarea durerii inflamatorii. Activarea sistemului endocanabinoid, fie natural, fie prin utilizarea canabinoizilor exogeni, are potențialul de a reduce durerea cronică și inflamația, evidențiind importanța sa în gestionarea durerii [48-49].

Modularea durerii este influențată de factori externi și interni. Starea emoțională a unei persoane (anxietatea, depresia, stresul) poate influența modul în care durerea este percepută. De exemplu, nivelurile ridicate de stres sau anxietate pot amplifica percepția durerii prin activarea căilor descendente excitatorii [50-51].

Anumite variații genetice pot influența sensibilitatea la durere și răspunsul organismului la tratamentele analgezice. De exemplu, unele persoane pot prezenta o sensibilitate mai mare la durere sau o eficiență mai scăzută a mecanismelor de inhibare a durerii [52].

Bibliografie selectivă

1. Raja S.N., Carr D.B., Cohen M. *et al.* The revised International Association for the Study of Pain definition of pain: concepts, challenges, and compromises. *Pain*; 2020, 161(9): 1976-1982.
2. Basbaum A.I., Bautista D.M., Scherrer G., Julius D. Cellular and molecular mechanisms of pain. *Cell*; 2009, 139(2): 267-284.
3. Tan P.H., Yang L.C., Shih HC. The inflammatory response and the hyperalgesic response in pain perception. *Int J Mol Sci*; 2018, 19(3): 657.
4. Petersen M.A., Pinto JD. Nociceptive pathways: Transduction to perception. *Handbook of Pain Management*; 2019, pp. 45-78.
5. Liu S., Kelliher L. Physiology of pain: A narrative review on the pain pathway and its application in the pain management. *Dig Med Res*; 2022, 5: 56.
6. Lin E.S. Physiology of pain. În: Smith T, Pinnock C, Lin T. (eds.). *Fundamentals of anaesthesia*. Ed. 3. Cambridge: Cambridge University Press; 2009.
7. Apkarian A.V., Hashmi J.A., Baliki M.N. Pain and the brain: Specificity and plasticity of the brain in clinical chronic pain. *Pain.*; 2011, 152(3 Suppl): S49-S64.
8. Tracey I., Mantyh P.W. The cerebral signature for pain perception and its modulation. *Neuron.*; 2007, 55(3): 377-391.

Scanned with OKEN Scanner

Scanned with OKEN Scanner

15. ELEMENTE DE NEUROANATOMIE INTEGRATĂ ÎN PRACTICA MEDICALĂ

Alexandra Cristina Rusu, Elena Șapte, Grigore Tinică

Medicina este știința și conștiința încălzite de iubire față de oameni.
Iuliu Hațieganu, 1885-1959

Prin creier am făcut saltul spre ființa umană, prin numărul de neuroni, îndeosebi prin cei de asociere din structura scoarței cerebrale.
Mihail Dăncescu

Scanned with OKEN Scanner

Sumar

15.1. Generalități
15.2. Niveluri de evaluare clinică
15.3. Neurocitologia și reactivitatea patologică a sistemului nervos
15.4. Corelații clinice

Scanned with OKEN Scanner

15.1. Generalități

Afectarea structurilor componente ale sistemului nervos este frecventă în practica medico-chirurgicală, identificarea alterărilor morfologice și a efectelor în plan funcțional pe termen mediu și lung, fiind peremptorii pentru orice clinician, indiferent de specialitate.

Soluția în practica medico-chirurgicală la apariția unor astfel de modificări morfo-funcționale constă în cunoașterea anatomiei, fiziologiei și a fiziopatologiei, procese cognitive medicale prin care un clinician poate diagnostica orice afectare la nivelul sistemului nervos, și implică fie aplicarea unui model de recunoaștere a substratului morfopatologic determinant, fie apelarea la un raționament medical, de tip logico-analitic și/sau inductiv-cognitiv. Anamneza și examenul clinic al pacientului trebuie să contureze istoricul de boală în funcție de cronologia apariției simptomelor și semnelor specifice, și a evoluției lor temporale, deci conturarea unui profil semiologic temporal.

În fața unui pacient cu afectări ale structurilor sistemului nervos clinicianul trebuie să răspundă la trei întrebări majore:

- *care este structura nervoasă implicată?* Semnele și simptomele identificate secundar afectării morfologice și/sau funcționale a unei structuri aparținând sistemului nervos, răspunsul la această întrebare fiind complicat în absența unor cunoștințe temeinice de neuroanatomie clinică;
- *unde este localizată structura nervoasă implicată?* Răspunsul la această întrebare implică corelarea semiologiei și simptomatologiei cu localizarea anatomică a leziunii nervoase și presupune abilități de observare și corelare a cunoștințelor medicale cu înțelegerea și interpretarea celor relatate de pacient; odată cu localizarea leziunii într-o arie specifică a sistemului nervos, medicul trebuie să identifice natura leziunii (de exemplu, infarct, tumoră sau abces, afectări caracterizate frecvent prin simptomatologii similare, greu de decelat); maniera în care simptomele evoluează, deci profilul temporal semiologic, permite identificarea unor elemente discriminative care pot orienta spre identificarea modificărilor histopatologice determinante în afectarea incriminată;
- *care este etiopatologia și histopatologia* afectării decelate?

Urmând un raționament clinic corect, medicul curant poate stabili diagnosticul clinic și orienta abordul terapeutic (tabelul 15.1).

Tabelul 15.1. Etape de raţionament clinic în afectările sistemului nervos

- Definirea problemei: identificare, raţionament inductiv, ipoteză.
- Ipoteze seriate de evaluare clinică, paraclinică pentru înţelegerea etiopatogeniei.
- Identificarea raţionamentului terapeutic pe baza ipotezelor clinico-paraclinice elaborate.

Abordul diagnostic simplificat al afectărilor sistemului nervos se referă la [1-2]:

- *localizare anatomică*:
  - nivel supratentorial;
  - nivelul fosei cerebrale posterioare;
  - nivel spinal;
  - nivel periferic;
  - mai mult de un nivel;
- *tip lezional*:
  - focal, localizat pe partea dreaptă a sistemului nervos;
  - focal, localizat pe partea stângă a sistemului nervos;
  - focal, implică structurile liniei mediene, contigue bilateral;
  - difuz, implică structuri omologe, simetrice, noncontigue bilaterale ale sistemului nervos;
- *morfopatologia leziunii*:
  - leziuni tumorale;
  - leziuni nontumorale;
- *etiologie lezională*:
  - vasculară;
  - degenerativă;
  - inflamatorie-imunologică;
  - neoplazică;
  - toxic-metabolică;
  - traumatică;
  - congenital-evolutivă.

Disfuncţia neurologică se defineşte ca alterarea integrităţii funcţionale a structurilor sistemului nervos central şi periferic de etiologii diferite [3] (tabelul 15.2).

Tabelul 15.2. Clasificarea etiopatogenică a disfuncţiilor neurologice

- *Structurale* (anatomice).
- *Metabolice*:
  - hipoglicemia < 50 mg/dL sau hiperglicemia > 600mg/dL;
  - diselectrolitemii: Na > 160 mEq/L sau < 120 mEq/L;
  - tulburări ale echilibrului acido-bazic (EAB): pH > 7,4 sau < 7,2;
  - tulburări ale termoreglării: hipotermia < 30°C sau hipertermia > 30°C;
  - tulburări ale osmolarităţii plasmatice.
- *Psihiatrice*.

Scanned with OKEN Scanner

15.2. Niveluri de evaluare clinică

Organizarea demersului clinic în patologia sistemului nervos include următoarele niveluri de organizare [4-5]:

- modul în care s-a dezvoltat leziunea;
- localizarea anatomică a leziunii;
- neuropatologia şi forma anatomopatologică a leziunii;
- tipul de afectare tranzitorie/definitivă şi neurofiziologia lezională.

Accentuarea şi developarea nivelurilor de cunoaştere neuroanatomică şi neurofiziologică permite stratificarea evaluărilor clinice în: *sisteme longitudinale* şi *sisteme neuroaxiale*.

15.2.1. *Sisteme longitudinale*

Sistemele longitudinale definesc grupuri de structuri neuroanatomice care îndeplinesc aceeaşi funcţie [6].

Principalele sisteme longitudinale sunt: sistemul ventricular şi lichidian cerebrospinal, sistemul senzorial, sistemul motor, sistemul reticular, sistemul nivelurilor de conştienţă şi sistemul neurochimic.

Corelarea simptomelor şi semnelor caracteristice fiecărui sistem în parte permite localizarea unidimensională a procesului etiopatologic, deci stabilirea diagnosticului primar de boală.

Sistemul ventricular şi lichidian cerebrospinal

Sistemul ventricular este localizat intracerebral, derivă embriogenetic din canalul neural şi conţine lichid cerebrospinal, format majoritar prin difuziune din structurile plexurilor coroide, care circulă prin ventriculi şi spaţiul subarahnoidian. Cavitatea conţinută în fiecare emisferă cerebrală se numeşte ventricul lateral, din care primul V1 se află în emisferul dominant, iar celălalt, V2, în emisferul controlateral. Ventriculii laterali comunică cu ventriculul III diencefalic prin orificiile lui Monro. Partea caudală a ventriculului III se îngustează şi formează apeductul lui Sylvius prin care comunică cu ventriculul IV, pontin. Comunicarea cu spaţiul subarahnoidian se face lateral prin foraminele lui Luschka şi central prin foramenul lui Magendie, localizat în peretele ventriculului IV. Partea canalului central primitiv a măduvei spinării se obliterează în sistemul nervos de tip adult unde se identifică de obicei doar un cluster de celule ependimare şi gliale în regiunea centrală a măduvei spinării.

Sistemul lichidian este prezent la nivel supratentorial, al fosei posterioare şi spinal, are rol nutritiv, protectiv şi menţine constant mediul biochimic şi umoral al structurilor sistemului nervos central.

Sistemul senzorial

Sistemul senzorial primeşte informaţii de la mediul extern, pe care le transmite sistemului nervos central (aferenţe) pentru a fi procesate şi utilizate în comportamentul adaptiv. Elemente ale sistemului somatosenzorial se identifică la toate nivelurile neurale majore, inclusiv în organele receptoare periferice, şi includ fibre aferente care se alătură traiectelor nervilor spinali şi cranieni, ganglionii rădăcinii dorsale a nervilor spinali, căile ascendente spinale şi pontomezencefalice, segmente din talamus, radiaţii talamocorticale care se termină în cortexurile primare parietale, structuri asociate sistemelor senzoriale de tip văz, auz, gust, miros, echilibru, localizate supratentorial, în fosa posterioară sau periferic [7-8].

Scanned with OKEN Scanner

Sistemul motor

Sistemul motor iniţiază şi controlează activitatea muşchilor somatici prin conexiuni eferente provenite din cortexul motor şi alte arii frontale, căi descendente care traversează capsula internă, pedunculii cerebrali, piramidele medulare şi arii din trunchiul cerebral, segmente ale măduvei spinării, inclusiv coarnele ventrale, rădăcinile ventrale ale nervilor spinali, fibre eferente care se alătură traiectelor nervilor spinali şi cranieni, muşchilor, componente majore efectorii ale sistemelor motorii, structuri cerebeloase, ganglioni bazali şi căi interneurale. Sistemul motor este prezent la toate nivelurile şi implicat în performanţa activităţilor motorii mediate şi realizate prin musculatura striată.

Sistemul reticulat

Sistemul reticulat constituie un sistem de reglare neurală endogenă alcătuit din structuri implicate în coordonarea funcţiilor viscerale şi glandulare. Sistemul reticulat conţine componente aferente şi eferente care interacţionează intrinsec şi extrinsec, modulând homeostazia. Structurile cu care interacţionează elementele sistemului reticulat aparţin sistemului limbic, hipotalamusului, deci nivelurilor supratentoriale, formaţiunii reticulare (nivelul fosei cerebrale posterioare) şi căilor longitudinale (măduva spinării, ganglionii spinali), dar şi nivelurilor periferice prin ganglionii autonomi, receptori şi efectori periferici [9].

Sistemul nivelurilor de conştienţă

Sistemul stării de conştienţă este un sistem aferent adiţional care permite persoanei să identifice şi să izoleze stimuli şi să menţină nivelul de conştienţă. Structurile asociate aparţin nivelurilor supratentorial, de fosă posterioară, şi includ segmente centrale ale sistemului nervos, diencefal, emisfere cerebrale, formaţiunea reticulată, segmente din talamus, nuclei bazali, proiecţii difuze spre arii corticale, toţi lobii cerebrali.

Nivelul de conştienţă defineşte o stare corticală particulară, caracterizată printr-o sensibilitate specială, individuală, la stimuli interni sau externi, marcând conştientizarea persoanei şi a mediului ambiant.

Conştienţa este un fenomen nervos, un aspect al funcţionării creierului, propriu organismelor cu sistem nervos central bine dezvoltat, şi devine progresiv mai complexă în evoluţia filogenetică, atingând gradul maxim la specia umană, odată cu apariţia limbajului.

Conştienţa presupune percepţia, adică reflectarea în structurile nervoase centrale ale evenimentelor ambientale, memorie, adică stocarea temporară sau permanentă de informaţii privind evenimente endo- sau exogene, integrare gnostică, atenţie, activitate voliţională, afectivitate etc. Nivelul conştienţei depinde de gradul de excitabilitate cerebrală, impunând la nivel de sistem nervos starea de veghe [10].

Conştienţa defineşte funcţia de sinteză integrativă a sistemului nervos, care, pe fundalul stării de veghe, integrează mesajele primite prin aferenţele senzitivosenzoriale din mediul extern sau intern al organismului (tabelul 15.3).

Tabelul 15.3. Clasificarea tipurilor de conştienţă

Conştienţa elementară	asigură nivelul de veghe, de vigilenţă, de prezenţă temporospaţială (al cărei substrat neurofiziologic este prezent la om şi la animale).
Conştienţa operaţional-logică	procesele intelectuale, perceptuale şi de gândire au coerenţă şi realitatea este reflectă în mod real.
Conştienţa axiologică	opţiune pentru anumite valori în funcţie de criterii socioculturale.

Scanned with OKEN Scanner

Conştienţa implică existenţa şi funcţionarea sinergică a unui complex de sisteme aferente senzitivosenzoriale şi a unor centri coordonatori, flexibili funcţional, care înregistrează, transformă informaţia şi coordonează efectele stimulilor intrinseci şi/sau extrinseci. La nivelul centrilor superiori, mesajele capătă o anumită semnificaţie, sunt integrate, iar răspunsurile sunt ulterior transmise pe căi eferente, spre efectori [11].

La om se descriu patru formaţiuni nervoase implicate în activarea corticală, respectiv în menţinerea stării de veghe:

1. formaţiunea reticulată a trunchiului cerebral (predominant mezencefalică), constituind sistemul activator ascendent (SAA), cu rol fundamental în menţinerea stării de veghe, fără de care discriminările senzitivosenzoriale şi efectele eferente adecvate ar fi imposibile;
2. talamusul nespecific, care asociază sistemul de proiecţie difuz talamic (SPDT);
3. hipotalamusul posterior, care este integrat în formaţia reticulară;
4. scoarţa cerebrală şi, în special, alocortexul, rinencefalul, sistemul limbic, cornul Ammon, hipocampul şi amigdala.

Sistemele de conducere a excitanţilor spre cortexul cerebral sunt de două tipuri:

- sistemul specific, ale cărui căi primesc impulsuri nervoase numai de la un anumit tip de receptori specializaţi, pe care le conduce pe căi pansinaptice, cu viteză mare şi le proiectează localizat în ariile corticale specializate ale analizatorului respectiv;
- sistem nespecific, care conţine şi formaţiunea reticulată ai cărei neuroni realizează convergenţa impulsurilor care insinuează informaţii multisenzoriale transmise pe căi multisinaptice cu viteză mai mică şi care se proiectează difuz pe întregul cortex.

Decesul cerebral defineşte starea în care toate funcţiile cerebrale, inclusiv corticale, subcorticale şi ale trunchiului cerebral, sunt ireversibil pierdute, cu dispariţia ulterioară a controlului asupra centrilor inferiori respiratori şi cardiovasculari şi absenţa activării cortexului cerebral prin căile reticulare ascendente.

Etiologia decesului cerebral este multifactorială: traumatism craniocerebral, hemoragia intracraniană spontană (anevrism, hemoragie hipertensivă), ca urmare a ineficienţei tratamentului într-o gamă de boli neurologice (tumori, infecţii) sau eşecul resuscitării cardiopulmonare în moartea de cauză extracraniană [12].

În funcţie de profilul temporal, modificările stării de conştienţă pot fi de scurtă sau de lungă durată:

- modificări de scurtă durată:
  - *lipotimia* (leşinul) reprezintă o tulburare parţială a conştienţei indusă de variaţi factori, precum ortostatismul, mediul ambiant inadecvat, tensiune psihică etc. Persoana ameţeşte, devine palidă, prezintă epigastralgii, sialoree, diaforeză, tulburări vizuale etc.;
  - *sincopa* (gr. *synkoptein* – a tăia) defineşte o stare de pierdere scurtă a stării de conştienţă secundar scăderii acute a fluxului sanguin cerebral, cu suprimarea totală a funcţiilor vitale, consecinţă a insuficienţei activităţii cardiace, respiratorii şi/sau scăderii irigaţiei cerebrale. Sincopa durează de la câteva secunde până la minute. Bolnavul cade brusc, este inert, hipoton, pulsul slab, aritmic, zgomotele cardiace slabe, presiunea arterială foarte scăzută. La ieşirea din sincopă prezintă amnezie pentru perioada crizei;

Scanned with OKEN Scanner

- modificări de lungă durată:
  - *obnubilarea* conştienţei reprezintă reducerea stării de veghe şi vigilenţei şi poate include hiperexcitabilitate şi iritabilitate alternante cu o stare de somnolenţă (implicând modificări ale atenţiei);
  - *soporul* reprezintă o stare de obtuzitate sau lentoare mintală, cu reducerea uşoară până la moderată a stării de alertă, acompaniată unui interes scăzut faţă de mediul ambiant;
  - *stuporul* este o stare de somn profund sau o stare de areactivitate comportamentală similară, în care subiectul poate fi trezit numai prin stimuli puternici şi repetitivi;
  - *coma* reprezintă un sindrom clinic caracterizat printr-o gravă perturbare cantitativă a conştienţei cu alterarea profundă a funcţiilor de relaţie şi păstrarea până la un anumit grad a celor vegetative (respiraţia, circulaţia) [13].

Tabelul 15.4. Principale tipuri de modificări ale stării de conştienţă

1.	Stare conştientă	recunoaşte propria persoană şi mediul înconjurător.
2.	Stare de agitaţie psihomotorie sau excitaţie psihomotorie	stare de nelinişte care poate fi pur motorie obiectivată prin mişcări dezordonate sau psihomotorii în care la agitaţia motorie se adaugă logoreea, asociată cu un grad de confuzie.
3.	Stare de confuzie	dezorientare, diminuarea recunoaşterii mediului înconjurător.
4.	Stare de delir	dezorientare, frică, iritabilitate, percepţie alterată, halucinaţii.
5.	Stare de stupor	stare de inerţie psihică şi motorie, în care activitatea psihomotorie e suspendată, imobilitate, păstrează ochii deschişi, nu reacţionează decât la stimuli puternici; obtuzitate sau lentoare mintală, reducere uşoară până la moderată a stării de alertă, acompaniată unui interes scăzut faţă de mediul ambient; poate fi trezit la stimulări viguroase, repetate.
6.	Stare de torpoare	stare de indiferenţă sau apatie posttraumatică, uşoară dezorientare temporospaţială şi lipsă de iniţiativă; reacţionează la stimuli repetaţi.
7.	Stare de obnubilare	stare de somnolenţă, confuzie; reacţionează lent, doar la stimuli puternici; poate include hiperexcitabilitate şi iritabilitate ce alternează cu stare de somnolenţă (implică dereglări de atenţie); retard psihomotor, somnolenţă, reducerea atenţiei.
8.	Stare de comă	sindrom clinic caracterizat printr-o gravă perturbare cantitativă a conştienţei cu alterarea profundă a funcţiilor de relaţie şi păstrarea până la un anumit grad a celor vegetative (respiraţia, circulaţia); inconştienţă; nu răspunde la stimuli şi nu poate fi trezit.
9.	Stare vegetativă	comă prelungită, peste o lună, cu menţinerea activităţii trunchiului cerebral şi a refelexelor motorii; nu răspunde la stimuli şi nu poate fi trezit.
10.	Stare de mutism akinetic	comă prelungită, cu alterarea tonusului motor.
11.	Sindrom *locked-in* (blocat în sine)	conştient, incapabil să mişte orice parte a corpului cu excepţia ochilor.
12.	Deces cerebral	abolirea tuturor funcţiilor cerebrale, inclusiv corticale, subcorticale şi ale trunchiului cerebral, cu pierderea controlului asupra centrilor inferiori respiratori şi absenţa activării cortexului cerebral prin căile reticulate ascendente.

Scanned with OKEN Scanner

Tabelul 15.5. Etape de evaluare a bolnavilor cu starea de conştienţă alterată

- Tratament de urgenţă.
- Determinarea istoricului comei (aparţinători sau personalul din serviciul de urgenţă).
- Examen fizic general:
  - evaluarea semnelor vitale;
  - identificarea şi evaluarea leziunilor traumatice;
  - identificarea afectărilor cronice subiacente;
  - identificarea semnelor de intoxicaţie acută.
- Evaluare neurologică şi stabilirea naturii comei:
  - dacă coma e secundară lezării nivelurilor supra- sau subtentoriale;
  - dacă coma e metabolică;
  - aprecierea gradului de profunzime a comei;
  - stabilirea scalei Glasgow.
- Tratament specific.
- Stabilirea prognosticului imediat şi la distanţă.

Scala Glasgow apreciază în baza răspunsului la diverşi stimuli externi gradul de profunzime a comei, calitatea răspunsului verbal, motor şi de deschidere a ochilor [7]. Aceasta permite o evaluare între 3 şi 15 puncte (3 puncte scor minim, 15 puncte scor maxim) şi este compusă din trei parametri: deschiderea ochilor, răspuns verbal şi răspuns motor.

Tabelul 15.6. Calcularea scorului Glasgow

Deschiderea ochilor (O) 4p	Spontană	4
	La stimul verbal	3
	La durere	2
	Absentă	1
Răspuns motor (M) 6 p	Mişcări voluntare la comenzi verbale	6
	Localizează stimulul dureros	5
	Retrage membrul la stimulul dureros	4
	Postură anormală în flexie la stimulul dureros	3
	Postură în extensie la stimulul dureros	2
	Absent	1
Răspuns verbal (V) 5 p	Orientat	5
	Confuz, dezorientat	4
	Cuvinte sporadice, inteligibile	3
	Cuvinte neinteligibile	2
	Absent	1
Scor Glasgow	**E + M + V**	
Valoare maximă	**15**	
Valoare minimă	**3**	

Important este să se noteze valoarea fiecărui element în parte: de exemplu: O3 M5 V3 = GCS 11.

În leziuni traumatice, GCS mai mare sau egal cu 13 indică traumatism minor; între 9 şi 12 – traumatism moderat; mai mic sau egal cu 8 – traumatism sever [14].

Scanned with OKEN Scanner

Tabelul 15.7. Elemente de evaluare a stărilor de comă

- Este vorba de o suferinţă cerebrală focală sau difuză?
- Este o leziune morfologică sau metabolică?
- Sunt interesate funcţiile trunchiului cerebral?
- Prezintă semne de hipertensiune intracraniană?
- Bolnavul este stabil, se ameliorează sau se deteriorează?

Reflexele evaluate sunt: fotomotor, oculomotor, oculovestibular (absenţa indică leziunea trunchiului cerebral), reflexul de deglutiţie, reflexul de tuse.

Pupilele: se observă dimensiunile pupilei şi simetria acesteia. O pupilă dilatată unilateral, care nu răspunde la stimulul luminos, indică o leziune de nerv III cranian de aceeaşi ca urmare a hernierii transtentoriale. Reflexul oculomotor prezent arată că trunchiul cerebral este intact.

Anizocoria indică [15]:

- în prezenţa unui traumatism cranian: hematom epidural sau subdural sau intracerebral ipsilateral;
- în absenţa unui traumatism cranian: tumoră supratentorială, infarct cerebral sau hemoragie cerebrală.

Pupilele mici punctiforme care reacţionează la naloxonă apar în intoxicaţiile cu opioide. Se observă şi în hemoragia sau în infarctul pontin.

Absenţa reflexului ochilor de păpuşă (devierea conjugată a ochilor în direcţia opusă rotaţiei pasive a capului) indică lezarea trunchiului cerebral.

Un bolnav în comă profundă, de obicei, nu prezintă mişcări spontane ale globului ocular.

Tabelul 15.8. Examenul funcţiilor vegetative

- Respiraţia – tulburări ale frecvenţei respiratorii în diferite grade:
  - polipnee;
  - dispnee – apnee;
  - tulburări ale ritmului respirator – respiraţie tip *cheyne-stokes* sau *küssmaul*.
- Circulaţia sub control cortical şi a unor centri cardiovasculari bulbari:
  - tulburări ale ritmului cardiac;
  - tulburări de vasomotricitate.
- Termoreglarea – control diencefalo-mezencefalic (stare de hipertermie).
- Examenul motilităţii efectuat pe segmente, începând cu musculatura cefei:
  - redoarea cefei – contractura musculaturii cefei împiedică flexia capului; iritaţie meningeală;
  - flaciditatea musculaturii cefei – în leziuni grave de trunchi cerebral;
  - concordanţa mişcării globilor oculari cu mişcările capului sau imobilitatea acestora;
  - starea tonusului muscular în caz de comă prin aprecierea amploarei şi forţei mişcărilor de apărare la stimulii nociceptivi;
  - sindromul piramidal – examinarea reflexelor osteotendinoase, a reflexelor cutanate abdominale şi cremasterian, bilateral.

Sistemul vascular

Sistemul vascular al sistemului nervos central este constituit din două sisteme arteriale care se anastomozează şi formează la baza emisferelor cerebrale cercul arterial (poligonul arterial Willis): anterior, sistemul carotidian intern, iar posterior, sistemul vertebrobazilar.

Scanned with OKEN Scanner

Drenajul venos al structurilor cerebrale se realizează prin sinusuri venoase conținute între foițele *durei mater*, care părăsesc craniul prin foramen jugular, formând vena jugulară internă.

Sistemul vascular aparține tuturor nivelurilor menționale, supratentorial, de fosă posterioară, spinal și periferic.

Sistemul neurochimic

Sistemul neurochimic este modulat de neurotransmițători, neuromodulatori sau mediatorii chimici, substanțe chimice din sistemul nervos prin intermediul cărora se realizează transmiterea, modularea și amplificarea impulsurilor nervoase la nivel sinaptic.

Cercetările lui Otto Loewi confirmă prezența neurotransmițătorilor, iar Paton introduce condițiile necesare pentru ca o substanță să fie considerată neurotransmițător [16]:

- să fie sintetizată și stocată în spațiul presinaptic în formă finală sau ca precursor;
- să coexiste cu enzimele de sinteză;
- să coexiste cu enzimele de inactivare;
- să fie eliberat în fanta sinaptică prin stimularea terminațiilor presinaptice;
- să acționeze pe membrana postsinaptică producând un răspuns.

Clasificarea neuromediatorilor:

- aminele biogene:
  - articol principal: amină biogenă;
  - catecolaminele: noradrenalină (norepinefrină), adrenalină (epinefrină), dopamină;
  - serotonină (5-hidroxitriptatmină), melatonină;
  - histamină;
- aminoacizii:
  - excitatori: glutamat, gentamat, aspartat;
  - inhibitori: GABA (acid gamaaminobutiric), glicină;
- neuropeptidele:
  - opioizii endogeni: endorfină, enkefalină, dinorfină, corticotropină (hormonul adrenocorticotrop – ACTH), leumorfină;
  - substanța P, neuropeptidul Y, colecistokinină (CCK), somatostatină (16);
  - angiotensină, *vasoactive intestinal peptide* (VIP);
  - gastrină;
  - purinele;
  - adenozină și ATP (adenozintrifosfat), ADP (adenozindifosfat), AMP (adenozinmonofosfat);
- alte molecule cu funcție neuromodulatorie:
  - gaze: monoxid de azot (NO), monoxid de carbon (CO);
  - steroizi: aldosteron, cortizon, progesteron, estrogen, testosteron;
  - prostaglandine;
  - interferoni;
  - interleukină;
  - anandamină.

În afară de neurotransmițătorii propriu-ziși, neuronii mai secretă și alte substanțe folosite pentru transmiterea impulsului nervos:

- cotransmițătorii eliberați concomitent cu neurotransmițătorii, implicați în modularea răspunsului postsinaptic și în reglarea cantității de neurotransmițător care se eliberează;

Scanned with OKEN Scanner

- neuromodulatori care nu acţionează direct în producerea răspunsului postsinaptic, dar produc modificări de durată ale sensibilităţii membranei postsinaptice;
- neurotransmiţătorii intraveziculari ce conţin mai multe molecule de mediator. Când potenţialul de acţiune ajunge la sinapsă, se deschid canalele de Ca^{+2}. Ca^{+2} pătruns în butonul terminal presinaptic stimulează transportul veziculelor de neuromediator spre membrana sinaptică, unde fuzionează cu membrana, iar moleculele sunt eliberate în fanta sinaptică prin exocitoză. Mediatorul se cuplează cu receptorul specific, ceea ce determină schimbări în membrana postsinaptică cu deschiderea/închiderea unor canale ionice sau transducţia semnalului la mesagerii de ordin 2 sau proteine G. Majoritatea neurotransmiţătorilor sunt îndepărtaţi din fanta sinaptică de enzime specifice pentru a nu se provoca o acţiune neintenţionată [16-17].

Efectul neurotransmiţătorului este condiţionat de receptorul pe care acţionează. De exemplu, GABA poate acţiona pe două tipuri de receptori inhibitori: GABA-A(rapid) şi GABA-B(lent). Neurotransmiţătorii pot provoca potenţiale postsinaptice inhibitorii sau excitatorii, adică pot provoca transmiterea, respectiv netransmiterea unui impuls nervos. În sistemul nervos central, este de obicei nevoie de o sumare spaţială sau temporală a potenţialelor locale pentru a se produce un potenţial de acţiune. Unii mediatori sunt utilizaţi în tot sistemul nervos central (glutamat, GABA), alţii acţionează în zone specifice ale creierului, sau doar în sistemul nervos periferic. De exemplu, serotonina este utilizată în nucleii rafeului. Dopamina este utilizată în sistemul de recompensă şi în controlul mişcării.

În farmacologia clinică există droguri care conţin substanţe asemănătoare unor neurotransmiţători specifici (de exemplu, LSD). Alte tipuri de droguri blochează îndepărtarea neuromediatorilor din fanta sinaptică, cum ar fi cocaina, care blochează neutralizarea dopaminei. Există o serie de medicamente utilizate în psihiatria modernă care funcţionează pe acelaşi principiu (de exemplu, Prozac inhibă neutralizarea serotoninei, crescându-i astfel puterea de acţiune).

Mecanismele neuromodulării [16]:

- recaptarea neuromediatorului din fanta sinaptică de pompe de recaptare;
- distrugerea neuromediatorului în fanta sinaptică (de enzimele COMT) sau în neuron (de către enzimele MAO);
- inhibarea eliberării de neuromediator aflat în exces, prin fixarea acestuia pe autoreceptorii α2 presinaptici;
- intervenţia unui alt neuromediator pe heteroreceptorii α2 presinaptici.

Fazele procesului de neurotransmisie:

- sinteza substanţelor neurotransmiţătoare pe cale enzimatică;
- stocarea la nivelul butonului terminal în vezicule presinaptice din zona terminaţiilor efectoare;
- eliberarea mediatorilor sub influenţa impulsurilor nervoase;
- acţionarea mediatorilor pe receptori cu formarea complexului mediator-receptor;
- inactivarea rapidă a substanţei eliberate;
- procesul de reglare a eliberării neuromediatorilor, prin receptorii presinaptici.

Transmiterea impulsului nervos de la terminaţiile nervoase motorii la fibrele musculare se face printr-o formaţiune similară cu sinapsa numită placă motorie (joncţiune neuroefectoare).

Scanned with OKEN Scanner

Clasificarea sistemelor neurale prin neurotransmiţători [16]:

- *sisteme catecolaminergice*:
  - *sistem dopaminergic*:
    - *localizare*:
      - telencefal: bulb olfactiv, regiunea septală;
      - diencefal: zona incerta, hipotalamus, retină;
      - tegmentum trunchiului cerebral: neuroni noradrenergici în punte, neuroni adrenergici în bulb;
      - nu conţin neuroni dopaminergici: cordoanele spinale, nucleii senzitivi şi motori ai nervilor cranieni, nucleii talamici, cortexul cerebral şi cerebelos;
    - *căi*:
      - substanţa neagră: axoni nigromezencefalici, tractul mesostriatal, axoni nigrodiencefalici, axoni nigrocorticali;
      - nucleul dopaminergic tegmental paramedian ventral: proiecţii caudale spre măduva spinării şi rostrale spre componentele mesolimbice, mesoallocorticale şi mezoneocorticale;
  - *sistem noradrenergic* localizat în: diencefal, bulb, area septală şi punte, concentraţi în *locus coeruleus* şi nuclei accesori;
  - *funcţia sistemelor catecolaminergice*:
    - sistemele dopaminergice sunt supraorganizate pe modelul topografiei corporale;
    - sistemele catecolaminergice sunt difuze, cu topografie indistinctă, şi prezumabil modulează difuz funcţii generale de tipul atenţie, memorie, vigilenţă, etc.;
    - acţiunea este de tip ansiform; stimularea neuronilor inhibitori reduce activităţi specific; inhibarea neuronilor inhibitori augmentează anumite comportamente; stimularea sau inhibarea neuronilor excitatori produce efecte inverse;
  - *clinica disfuncţiilor sistemelor catecolaminergice*:
    - excesul de dopamină în terminaţiile sinaptice sau hipersensibilitatea la dopamină determină mişcări involuntare;
    - scăderea sinapselor dopaminergice determină bradikinezie şi parkinsonism;
    - în schizofrenie, sistemul dopaminergic este hiperexprimat, dar medicaţia efectivă poate determina sindroame de tip extrapiramidal, respectiv diskinezie tardivă;
    - în maladia Alzheimer şi Parkinson, neuronii *locus coeruleus* degenerează, la fel ca şi alţi neuroni din nucleul bazal, substanţa neagră şi cortexul cerebral;
- *sisteme serotoninergice*:
  - *localizare*:
    - pericarionul de la extremitatea caudală bulbară spre extremitatea rostrală mezencefalică, în plan median şi paramedian;
    - nucleul dorsal şi median al rafeului;
    - nucleul magnus al rafeului
    - nucleul pallidus al rafeului;
    - formaţiunea reticulată ventrolaterală;
  - *funcţii*:
    - modulează comportamente specifice, neuroni inhibitori;
    - controlează funcţiile cardiovasculare, bariera hematoencefalică, funcţie hemostatică, agresiunea şi nivelul de activare corticală, comportamentul sexual, învăţarea şi memorarea, răspunsul la durere;

Scanned with OKEN Scanner

- *clinic*: inhibarea farmacologică a sintezei de serotonină sau distrucția nucleilor rafeului produc insomnia [17-19];

- *sisteme colinergice*:
  - *localizare*: axonii autonomi preganglionari, axonii postganglionari ai SNVPS, axonii postganglionari simpatici ai glandelor sudoripare și medulosuprarenalieni, motoneuronii mușchilor scheletici (Renshaw), SNP;
  - *funcție*: neurotransmițător excitator;
  - *circuite colinergice posibile*: interneuroni striatali și eferenți, nuclei talamici posteromediali și ventrali, ganglioni geniculați laterali și nuclei cohleari, unii neuroni hipotalamici, unii neuroni corticali;
  - *circuite colinergice probabile*: colaterale recurente Renshaw din motoneuroni ventrali, aferențe primare pentru văz și auz, tractul septohipocampic, nucleul bazal Meynert și complexul gigantocelular, proiecții ale nucleului pedunculopontin și tegmental laterodorsal spre formațiunea reticulată medulară, talamică, striatală și corticală, nuclei supraoptici și paraventriculari.
- *sisteme gamma-aminobutirice și GABAergice*:
  - *localizare*: celule gliale, neuroni Golgi II, neuroni intrinseci cerebeloși; neuroni Purkinje, neuroni din pars reticulata a substanței negre, striatum, coarnele dorsale spinale, cerebel, hipotalamus, globus pallidum, nucleul cuneat, telencefal, rinencefal; regiunea amigdaliană, 30% din interneuronii corticali, hipocamp;
  - *funcție*: GABA și glicina sunt inhibitori;
  - *clinic*: coreea Huntington, crize epileptice;
- *sisteme variate de neuromediatori* care au originea în nucleii infracorticali ai bulbului, tegumentului, hipotalamusului sau telencefalului bazal, *by-pasează* talamusul și se proiectează direct cortical, profuz și difuz;
- *sistemul glutamat și aspartat*: localizat în interneuronii de tip excitator din coarnele spinale, striat, talamus, celule Betz; afectați în caz de hipoxie, când devin neurotoxici;
- *sistemul neuropeptidic*:
  - neuropeptidele sunt secretate în ribozomi prin mARN și se localizează în pericarion sau dendrite; neuropeptidele sunt clivate sub acțiunea enzimelor proteolitice din prohormone și depozitate în vezicule prin care sunt transportate spre terminațiile axonale de unde sunt eliberate sub acțiunea unor mecanisme calciu dependente [19];
  - rolul neuropeptidelor: în SNC și SNP acționează ca și comediatori, modulând acțiunea mediatorilor primari, de tipul adrenalină sau acetilcolină; în cursul ontogenezei, neuronii pot altera formarea neuropeptidelor, explicând plasticitatea neuronală, funcții precum învățarea, memorarea sau condiționarea reflex de tip pavlovian;
  - *clase funcționale de neuropeptide*:
    - neuropeptide neurohipofizare – respectiv hormonii neurohipofizari, de exemplu, ocitocina și vasopresina cu origine în nucleii supraoptic și paraventricular;
    - neuropeptide adenohipofizare:
      - nucleii arcuați ai eminenței mediane produc ACTH, beta-endorfine și dopamine;
      - neuronii hipotalamici produc: TRF, GRF, CRF, SST (inhibă eliberarea somatotropinei și a altor hormoni adenohipofizari) [17];
    - neurotransmițători neuropeptidici:
      - opiocortine: ACTH, Corticotropină, beta-endorfină, MSH, enkefaline, dynorfine;

Scanned with OKEN Scanner

- nuclei opioidici hipotalamici:
  - nucleul arcuate şi paramedian care distribuie spre substanţa reticulată (inclusiv grupurile nucleare monoaminergice), substanţa cenuşie periapeductală, glanda pituitatră, talamus, formaţiunea reticulată rinencefalică;
  - neuroni hipotalamici laterodorsali care distribuie axoni structurilor telencefalice: bulb olfactiv, formaţiunea hipocampică, ectocortexul;
- funcţie:
  - mediază activitatea cardiovasculară, respiratorie şi reflexele gastrointestinale prin nerviii cranieni IX şi X;
  - reglarea circuitelor *vasopresin-like* şi *ocitocin-like*;
  - reglarea nociceptivă, presiunea arterială, temperatura şi reproducerea;
  - mediază starea de bine;

- neuropeptide nonopioide care includ factori eliberatori hipotalamici şi endocrini şi neurohormoni;
- *substanţa P şi VIPs* (aflată în intestine şi SNC):
  - *funcţie*: intervine în modularea producerii senzaţiei dureroase şi transmiterea durerii;
  - *localizare*: rădăcinile dorsale şi substanţa gelatinoasă a măduvei spinării, nervii pulpei dentare, pericarionul ganglionilor spinali, substanţa cenuşie periapeductală, substanţa neagră, regiunea interpeduculară, area preoptică medial şi habenula, striatul, amigdala şi cortexul cerebral;
  - *acţiune*:
    - interneuronii supraspinali controlează transmiterea durerii şi sunt concentraţi în mezencefal şi bulb; nuclei rafeului trimit axoni bulbospinali serotoninergici;
    - interneuronii din nucleul gigantocelular şi cei monoaminergici din bulb transmit durerea periferică;
    - interneuronii spinali activaţi eliberează enkefalină, care se cuplează de receptorii opioizi pe terminaţiile axonale ale substanţei P, droguri opioide de tipul morfinei se pot ataşa de astfel de terminaţiile receptoare, blocând eliberarea substanţei P în fanta sinaptică, deci transmiterea impulsurilor nociceptive prin tracturile spinotalamice printr-un mecanism de inhibiţie presinaptică [20];
- *divergenţa şi convergenţa modelelor excitatorii şi inhibitorii de interacţiuni ale neuromodulatorilor* se developează la nivelul nucleilor bazali, caracterizaţi prin multiple circuite neuromotorii.

15.2.2. *Sisteme neuroaxiale*

Sistemele neuroaxiale realizează integrarea morfofuncţională a sistemelor longitudinale şi modulează elaborarea diagnosticului clinic de certitudine corespunzător fiecărui nivel constitutiv: nivel periferic, nivel spinal, nivelul fosei posterioare, nivel supratentorial.

Structurile localizate central sau derivate din componente ale tubului neural reprezintă filogenetic căi vechi de conducere, cu funcţii indirecte, difuze, nonspecifice, corelate cu sistemele reticulat şi de conştienţă. Structurile localizate spre suprafaţă, provenite din

Scanned with OKEN Scanner

derivate ale componentelor superficiale ale tubului neural, conţin căi directe, cu funcţii de releu specifice, corelate cu sistemele senzorial şi motor.

Structurile majore ale sistemului nervos central, respectiv creierul şi măduva spinării, sunt acoperite de trei straturi fibroconjunctive contigue, numite meninge (*dura mater*, arahnoidă şi *pia mater*) şi se află în cavităţi osoase, cutia craniană, respectiv canalul rahidian. Elemente ale sistemului nervos periferic, respectiv nervii cranieni şi nervii spinali, părăsesc aceste structuri osoase şi se distribuie celorlalte organe ale corpului uman [21].

Nivelul supratentorial

Craniul este separat prin planul Frankfurt în calvarie şi bază, fiecare prezentând o parte internă, endocalvaria şi endobaza, şi o suprafaţă externă, exocalvaria şi exobaza.

Baza craniului este divizată în trei compartimente: fosa cerebrală anterioară, mijlocie şi posterioară. *Tentorium cerebelli*, o membrană fibroasă dură contiguă, dispusă orizontal, care se inserează lateral pe porţiunea pietroasă a osului temporal şi posterior pe osul occipital, separă fosele craniene anterioară şi mijlocie de cea posterioară. Clinic, porţiunea din sistem nervos situată deasupra tentoriului cerebelli formează nivelul supratentorial, care conţine majoritatea derivaţilor din telencefal şi diencefal, respectiv emisferele cerebrale, nucleii bazali, talamus, hipotalamus şi nervii cranieni I (olfactiv) şi II (optic) [22].

Veziculele telencefalice proliferează, cresc şi se diferenţiază în două emisfere cerebrale, separate prin fisura interemisferică (longitudinală), prezentând pe suprafaţă girusuri (circumvoluţiuni) separate prin şanţuri şi fisuri care delimitează patru lobi: frontal, parietal, temporal şi occipital. Anumite structuri ale sistemului nervos central sunt mai vizibile pe faţa mezială a emisferelor cerebrale, nefiind incluse tradiţional în lobulaţia emisferelor cerebrale, respectiv *corpus callosum*, sistemul limbic, capsula internă, corpul calos etc.

Diencefalul constituie o zonă de tranziţie între emisferele cerebrale supratentoriale şi structurile fosei posterioare, fiind alcătuit din ventriculul III, talamus, hipotalamus, metatalamus, epitalamus şi subtalamus. La baza hipotalamusului se identifică glanda hipofiză, structură neuroendocrină dispusă pe faţa superioară a corpului osului sfenoid, în *sella turcica*.

Bulbul şi tractul olfactiv sunt localizate la baza fiecărei emisfere cerebrale, corespunzător lobilor frontali, segmentele intracraniene ale nervilor I şi II aparţinând nivelului supratentorial.

Leziuni ale nivelului supratentorial determină alterări senzoriomotorii controlaterale.

Leziuni extensive ale trunchiului cerebral afectează sistemele stării de conştienţă şi induc starea de comă.

Nivelul fosei cerebrale posterioare

Structurile sistemului nervos situate intracranian, caudal de *tentorium cerebelli*, cranial de foramen magnum constituie nivelul fosei cerebrale posterioare, care conţine mezencefalul, puntea, *medulla oblongata* şi cerebelul, derivaţi ai veziculei secundare mezencefalice, metencefalice şi mielencefalice, împreună cu nervii cranieni III-XII. Anatomic, aceşti nervi cranieni sunt analogi celorlalţi nervi periferici, dar funcţional aparţin mezencefalului, metencefalului şi mielencefalului. După ce părăsesc craniul, aceşti nervi cranieni fac parte din sistemul nervos periferic [21].

Scanned with OKEN Scanner

Trunchiul cerebral (*brain stem*) nu este definit printr-un termen anatomic precis, motiv pentru care în clinică utilizarea lui se referă la partea encefalului care rămâne după secționarea emisferelor cerebrale și cerebeloase.

Cerebelul este un derivativ metencefalic asociat structural cu puntea de care este separat prin ventriculul IV și cu care este conectat prin pedunculii cerebeloși: superiori, mijlocii și inferiori.

Nervii cranieni III-XII aparțin, prin traiectul lor intracranian, fosei cerebrale posterioare.

Leziuni la nivelul structurilor fosei posterioare produc alterări segmentare și intersegmentare, ipsi- sau controlaterale.

Nivelul spinal

Nivelul spinal conține segmentul sistemului nervos central localizat caudal de foramen magnum, dar conținut în canalul rahidian, deci măduva spinării de la craniu la sacrum, acoperită de meningele spinal. De la acest nivel pornesc o serie de nervi spinali, care părăsesc canalul vertebral prin foramine intervertebrale. Coloana vertebrală aparține nivelului spinal.

Leziunile la nivel spinal alterează funcțiile segmentare și intersegmentare, în cazul în care nu se constată transecțiune medulară completă. Dacă afectarea interesează brațele și antebrațele, leziunea este localizată la nivel cervical, dacă afectarea interesează trunchiul, leziunea este la nivel toracic, iar dacă alterează funcția genitourinară, leziunea este la nivel sacral [14].

Nivelul periferic

Nivelul periferic include structurile neuromusculare localizate extracranian și extrarahidian, joncțiunile neuromusculare, mușchii striați, receptorii senzoriali, inclusiv nervii cranieni și spinali, cu ramurile lor și structurile inervate corespunzătoare, plexurile cervical, brahial, lombosacrat, ganglionii autonomi și nervii autonomi [22].

Nervii spinali și cranieni, după emergența din craniu și coloana vertebrală, definesc segmente de inervație. Leziuni cu interesare a nivelurilor periferice pot determina clinic hipo/anestezie, hipo/atonie și durere.

15.3. Neurocitologia și reactivitatea patologică a sistemului nervos

În descrierea leziunilor sistemului nervos trebuie luate în considerare topografia și morfologia leziunii:

- topografia leziunii:
  - leziune focală – localizată la o arie anatomică circumscrisă, bine definită;
  - leziune difuză – interesarea structurilor unuia sau mai multor niveluri; leziunile difuze implică arii simetrice bilateral, fără extensie controlaterală;
- morfologia leziunii: integrarea descrierii topografice și morfologice permite diagnosticul anatomopatologic, respectiv:
  - leziune nontumorală;
  - leziune tumorală.

Scanned with OKEN Scanner

Fiecare element celular al sistemului nervos poate suferi modificări fizice identificabile ca răspuns la afectarea patologică subiacentă [23]:

- reacţii patologice ale neuronilor: neuronii derivă din ectoderm şi constituie unităţile funcţionale ale sistemului nervos, capabile de generare şi conducere a activităţii electrice ce susţine performanţa sistemului nervos;
  - reacţii nonspecifice;
  - reacţii specifice:
    - modificări ischemice;
    - excitotoxicitate;
    - cromatoliză centrală;
    - degenerare walleriană;
    - degenerare transneuronală;
    - degenerare neurofibrilară;
- reacţii patologice ale oligodendrogliei şi ale celulelor Schwann: celule de susţinere de origine neuroectodermică: oligodendrocite – formarea tecii de mielină, celule Schwann, astrocite, celule ependimare [24-25];
- reacţii patologice ale microgliilor: celule de susţinere de origine mezodermică (microglii şi celule tisulare conjunctive);
- reacţii patologice ale astrocitelor;
- edem cerebral: citotoxic şi vasogenic, tipuri de edem cerebral care nu sunt mutual exclusive şi deobicei apar împreună în cazul unui proces patologic de tip infarct, cu afectarea concomitentă a barierei hematoencefalice, a membranelor neuronale şi a celulelor gliale;
- alte reacţii patologice.

15.4. Corelaţii clinice

Diagnosticul clinic neurologic impune analiza şi corelarea mai multor date, după cum urmează [12, 17]:

- clasificarea afectării neurologice în tip focal, multifocal sau difuz;
- localizarea anatomică a procesului patologic în funcţie de unul dintre nivelurile menţionate;
- evoluţia temporală a simptomatologiei: acut (minute), subacut (zile), cronic (luni şi ani);
- evoluţia simptomelor: tranzitorii (se remit complet după perioada acută), ameliorare (scad în intensitate, dar nu se remit complet), progresiv (continuă să crească în intensitate şi apar chiar simptome noi) şi staţionar (rămân neschimbate după atingerea maximului de evoluţie);
- stabilirea tipului patologic al leziunii: nontumorală sau tumorală.

Scanned with OKEN Scanner

Tabelul 15.9. Caracteristici temporale și spațiale ale afectărilor neurale majore

	Focal	*Difuz*
Acut	Vascular (infarct sau hemoragie intraparenchimatoasă)	Vascular (hemoragie subarahnoidiană)
Subacut	Inflamator (abces, meningită)	Inflamator (meningită, encefalită)
Cronic	Neoplasm	Degenerativă

Interpretarea profilului temporal al afecțiunii depinde de înțelegerea felului în care procesul patologic afectează țesutul nervos și ratele diferitelor procese distructive sau reparative.

Generic, putem identifica următoarele modificări patologice [5]:

- *afectări degenerative* de etiologie virală, metabolică, familială, biochimică caracterizate prin alterarea graduală a funcției neurale. Degenerarea neuronală cu atrofie sau apoptoză se însoțește de proliferare astrocitară. Topografic, afectarea degenerativă interesează sistemul nervos într-o manieră difuză, simetric și bilateral, pe mai multe niveluri anatomice. Corelarea clinică a afectărilor degenerative poate fi sumarizată în termenii progresiv și difuz.
- *afectări neoplazice*: etiopatogenia este obscură, genetică, infecțioasă sau chimică, afectarea fiind numită cu sufixul *-oma*, care succede numele tipului celular determinant. Corelarea clinică a afectărilor neoplazice poate fi sumarizată în termenii focal, progresiv sau cronic;
- *afectări vasculare* secundare deprivării suportului metabolic neuronal de aportul sanguin pentru secunde sau minute. Caracteristica acestor afectări este debutul brusc, cu alterarea abruptă a funcției neurale imediat după deprivarea de oxigen și glucoză. Cea mai frecvent întâlnită afectare vasculară este de tip infarct.

Tabelul 15.10. Cronologia evenimentelor neurale

6-12 ore	Edem neuronal, cu modificări ischemice tipice.
24-48 ore	Apariția leucocitelor în fluxul sanguin și migrarea lor în substanța cerebrală.
48-72 ore	Proliferare microglială, până la trei săptămâni, după care scad numeric; stadiile precoce corespund encefalomalaciei și ulterior formării chistice.
4-5 zile	Astrocitele proliferează cu un maxim în săptămâna 6, după care se formează cicatricea glială.
2 săptămâni	Capilarele proliferează și încep procesele de reparație.

Tipuri de afectări vasculare sunt edemul cerebral localizat și hemoragia cerebrală.

Semiologia complexă a afectărilor vasculare presupune:

- debut acut;
- distribuție focală de tip infarct sau hemoragie;
- distribuția difuză: hemoragie subarahnoidiană sau leziuni axonale difuze.

Afectările inflamatorii apar ca răspuns la diseminarea microorganismelor, reacții imunologice, toxice, chimice, cu reacții inflamatorii subsecvente de tip acut, subacut sau de abcedare. Leziuni inflamatorii tipice sunt numite cu sufixul *-ită*, care succedă localizarea anatomică a infecției/inflamației, și sunt de tipul meningite, encefalite, nevrite, polinevrite. Corelația clinică a afectărilor inflamatorii poate fi sumarizată printr-o evoluție

Scanned with OKEN Scanner

de tip subacut sau progresivă şi printr-o distribuţie fie difuză (meningite, encefalite), fie focală (mielite, nevrite, abces) [9].

Afectări imunologice sunt prin mecanisme umorale sau celulare:

- mecanisme umorale care implică activarea limfocitelor B şi producţia de anticorpi pot afecta structural neuronii prin cuplarea la situsul receptor al neurotransmiţătorilor sau la canalele ionice transmembranare;
- mecanisme celulare care implică activarea limfocitelor T pot distruge celulele T citotoxice de care se cuplează. Limfocitele T produc un grup de substanţe numite citokine care includ interleukine, interferon şi factori de necroză tumorală.

În afectări imunologice cerebrale, simptomatologia este în general difuză, evoluţia fiind după un profil temporal de tip subacut sau cronic.

Afectările toxico-metabolice sunt influenţate de acţiunile diferiţilor agenţi chimici, endogeni sau exogeni, care alterează funcţia neurală (de exemplu, deficite vitaminergice, alterări biochimice genetice, encefalopatii, hepatopatii etc). În funcţie de natura toxinei specifice sau a anomaliei metabolice incriminate, efectele se succedă în manieră acută, subacută sau cronică, modificările patologice fiind variabile, de tip ischemie, edem, demielinizare şi moarte celulară [14].

Afectările traumatice au debut acut, evenimentul precipitant fiind identificabil (de exemplu, lovire activă, accident rutier, cădere, proiectil etc.). Afectarea sistemului nervos periferic este focală. Afectarea sistemului nervos central este frecvent difuză la manifestarea iniţială, prezentând sindrom de concuzie, ce reflectă diseminarea afectării patologice. Evoluţia este ondulantă şi multifactorială, spre contuzie, laceraţie şi hematom. Excepţia de la regulă o constituie hematomul în doi timpi, respectiv hemoragiile epidurale şi subdurale.

Sumar privind examenul clinic al unui pacient cu traumatism craniocerebral:

- interesarea traumatică a creierului este solidară cu a craniului – element esenţial în generarea polimorfismului manifestărilor clinice;
- tipul de leziune cerebrală, patologică/posttraumatică, respectiv substratul morfopatologic lezional explică diferitele forme de manifestare clinică;
- potenţialul evolutiv, spre agravare, al unor leziuni craniocerebrale, iniţial aparent simple, după un interval de timp „liber" sau „remisiv" care variază între 14 şi 21 de zile posttraumatic, impune supravegherea atentă şi continuă a acestor bolnavi, pentru a surprinde eventualele manifestări de agravare, revelatoare pentru leziunea cerebrală şi a interveni prompt terapeutic;
- examinarea unui pacient cu traumatism craniocerebral [11]:
  - analiza stării de conştienţă, modificările survenite;
  - analiza intervalului de timp de la traumatism;
  - examinarea funcţiilor vegetative;
  - tulburări de motilitate;
  - tulburări de sensibilitate;
  - examinarea nervilor cranieni.

Hemoragia epidurală apare frecvent în urma unei fracturi de os temporal şi dilacerării arterei meningee mijlocii, sângerarea interesând osul temporal şi *dura mater*, cu formarea unui hematom ce se acumulează progresiv posttraumatic, în decurs de minute şi ore. Simptomele progresează rapid.

Scanned with OKEN Scanner

Hematomul subdural rezultă din dilacerarea venelor din spațiul subdural, respectiv din sinusurile venoase ale *durei mater*. Sângerarea venoasă este lent progresivă, sângele curgând la presiuni joase. Progresia simptomelor este lentă, în decurs de zile, săptămâni sau luni.

Corelațiile clinice ale afecțiunilor traumatice pot fi sumarizate astfel:

- leziunile traumatice în sistemul nervos periferic se caracterizează prin simptomatologie de tip focal;
- leziunile traumatice în sistemul nervos central se caracterizează prin simptomatologie difuză; tardiv, leziunile pot deveni focale;
- debutul simptomatologic este de tip acut;
- evoluția simptomelor este spre ameliorare sau stabilizare, progresia fiind subacută sau cronică.

Obiectivele generale ale examenului clinic în cazul leziunilor la nivelul sistemului nervos central:

- definirea rolului funcțional și a originii embrionare a neuronilor, astrocitelor, oligodendrocitelor, celulelor microgliale, celulelor ependimare și celulelor Schwann care determină leziunea;
- descrierea modificărilor ischemice, degenerării neurofibrilare, formării corpilor de incluziune, cromatoliza centrală, degenerarea walleriană, astrocitoza, demielinizarea, edem cerebral;
- descrierea caracteristicilor clinice ale afectărilor vasculare, degenerative, neoplazice, inflamatorii, toxic-metabolice, traumatice;
- decelarea substratului histopatologic și confirmarea supoziției diagnostice clinice;
- stabilirea diagnosticului clinic;
- stabilirea etiopatogeniei lezionale.

Bibliografie selectivă

1. Nolte J. *The Human Brain: An Introduction to its Functional Anatomy*. Ed. 7. Philadelphia: Elsevier; 2016.
2. Standring S. (ed.). *Gray's Anatomy: The Anatomical Basis of Clinical Practice*. Ed. 41. New York: Elsevier; 2016.
3. Guyton A.C., Hall J.E. *Textbook of Medical Physiology*. Ed. 14. Philadelphia: Elsevier Saunders; 2021.
4. Blumenfeld H. *Neuroanatomy Through Clinical Cases*. Ed. 3. Sunderland: Sinauer Associates; 2020.
5. Crossman A.R., Neary D. *Neuroanatomy: An Illustrated Colour Text*. Ed. 6. Edinburgh: Elsevier Churchill Livingstone; 2018.
6. Waxman S.G. *Clinical Neuroanatomy*. Ed. 39. New York: McGraw-Hill; 2020.
7. Adams R.D., Victor M. *Principles of Neurology*. Ed. 11. New York: McGraw-Hill; 2019.
8. Aminoff M.J., Greenberg D.A., Simon R.P. *Clinical Neurology*. Ed. 11. New York: McGraw-Hill; 2021.
9. Campbell W.W. *DeJong's The Neurologic Examination*. Ed. 8. Philadelphia: Wolters Kluwer; 2020.
10. Teasdale G., Jennett B. Assessment of coma and impaired consciousness. A practical scale. *Lancet*; 1974. 2(7872): 81-84.

Scanned with OKEN Scanner

Scanned with OKEN Scanner

16. DISECȚIA CREIERULUI ȘI A MĂDUVEI SPINĂRII

Lavinia-Paraschiva Cornici, Diana Bulgaru-Iliescu,
Tatiana Iov, Denis Pârțac

Disecția nu este doar tăierea trupului,
ci și dezvăluirea misterelor vieții ascunse în el.
Vesalius, 1514-1564

Scanned with OKEN Scanner

Sumar

16.1 Disecția creierului

16.2. Disecția măduvei spinării

16.3. Descrierea necroptică medico-legală a creierului și măduvei spinării

Scanned with OKEN Scanner

16.1. Disecția creierului

16.1.1. *Introducere*

Termenul „disecție" este definit ca procesul de deschidere a unui organism, urmat de separarea și analiza minuțioasă a componentelor sale, macro-, mezo- sau microscopice, prin mijloace chirurgicale, în scopul studierii anatomice sau al realizării unei intervenții chirurgicale.

În accepțiune anatomică, termenul „disecție" are caracter demonstrativ, în timp ce din perspectivă medico-legală, disecția are o valoare semnificativ crescută, reprezentând maniera prin care se poate determina cauza de moarte [2].

În ceea ce privește creierul, atât în afara lumii specializate a neuroanatomiei, cât și în viața de zi cu zi, acesta poate fi considerat adesea o entitate abstractă.

De-a lungul timpului, creierul nu a fost întotdeauna considerat locul în care se desfășoară o facultate extrem de complexă și contradictorie, respectiv mintea umană [3].

Probabil cea mai veche referire explicită la creierul uman se regăsește într-un papirus egiptean fără nume datat acum aproximativ 6.000 de ani [8]. Totuși, cel mai cunoscut exemplu timpuriu al unei dovezi scrise despre creierul uman și informații despre efectele alterării acestuia se regăsesc în papirusul Edwin Smith, un document vechi de circa 3.500 de ani (probabil o copie a unei surse anterioare), recunoscut de obicei ca primul text oficial despre medicina traumatologică [6] (figura 16.1).



Figura 16.1. Posibil cel mai vechi exemplu cunoscut al cuvântului *creier* într-o limbă scrisă: hieroglife egiptene antice (după Pagán OR. [6])

În Egiptul Antic, se credea că sufletul şi funcţiile mentale erau localizate în inimă, deşi unii savanţi atribuiau acest rol ficatului.

În secolul al IV-lea î.e.n., Hippocrate a identificat creierul drept „interpretul conştiinţei" şi a dedus că diferite forme de nebunie ar putea apărea dintr-un creier nesănătos. Hippocrate credea că acest organ era de fapt o glandă prin care aerul, cu proprietăţile sale vitale, era atras în corp şi pătrundea în sânge.

Aristotel considera creierul doar un organ de răcire, situat în partea de sus a corpului.

Interesul faţă de acest organ fascinant a crescut, urmându-şi cursul în Antichitate, în Epoca Modernă şi în cea Contemporană, devenind un subiect central în descoperirile ştiinţifice [3].

Din punct de vedere structural, creierul face parte din sistemul nervos central (*systema nervosum centrale*), care este alcătuit din măduva spinării (*medulla spinalis*) şi encefal (*encephalon*) [7] (figura 16.2).

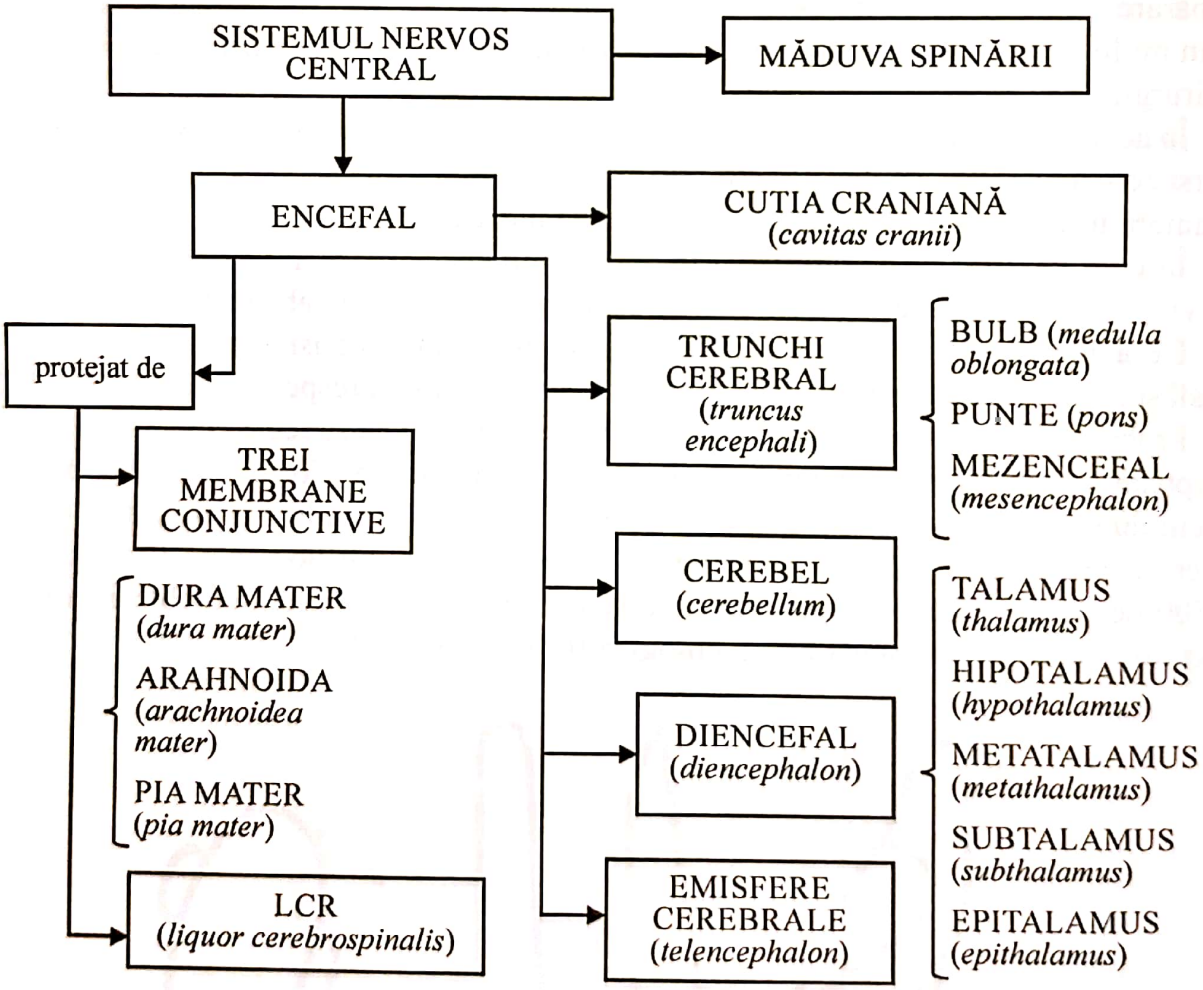

Figura 16.2. Alcătuirea nevraxului

Scanned with OKEN Scanner

16.1.2. *Tehnica disecției creierului*

Tabelul 16.1. Etapele disecției creierului

1.	Secționarea și decolarea pielii capului.
2.	Fierăstruirea și îndepărtarea calotei craniene (*calvaria*).
3.	Secționarea și îndepărtarea pahimeningelui (*pachymeninx: dura mater*).
4.	Examenul leptomeningelui (*leptomeninx: arachnoidea mater et pia mater*) și al suprafeței convexe a emisferelor cerebrale in situ.
5.	Scoaterea conținutului cavității craniene.
6.	Examenul creierului.
7.	Îndepărtarea în bloc a cerebelului, protuberanței, bulbului rahidian.
8.	Secționarea cerebelului.
9.	Secționarea protuberanței cerebrale.
10.	Secționarea bulbului rahidian.
11.	Scoaterea și secționarea epifizei (*glandula pinealis*).
12.	Secționarea emisferelor cerebrale.
13.	Scoaterea și secționarea hipofizei (*glandula pituitaria*).
14.	Examenul bazei craniului (*basis cranii*).
15.	Deschiderea cavităților osoase de la baza craniului.

16.1.2.1. *Secționarea și decolarea pielii capului*

Disectorul se poziționează la extremitatea cefalică a cadavrului, plasat în decubit dorsal, cu un suport de lemn plasat la nivelul cefei. În cazul unei persoane de sex feminin, părul se împarte în două porțiuni, cea din partea anterioară răsfrângându-se peste fața cadavrului, pentru a ușura incizia tegumentelor calotei craniene.

Se realizează o incizie semicirculară la nivelul tegumentelor calotei craniene, cu ajutorul bisturiului, de-a lungul unei linii care pornește de la baza procesului mastoidian (*processus mastoideus*) drept, trece prin vertex (*vertex*) și se termină la baza procesului mastoidian controlateral. O incizie corect realizată are următoarele caracteristici: pătrunde până la os, interesează pielea și țesutul conjuctiv subcutanat.

În urma acestei incizii se obțin două lambouri: un lambou cutanat anterior și unul posterior. Lamboul cutanat anterior se prinde cu mâna stângă, la nivelul marginii anterioare a inciziei, și se decolează de pe calota cranianã cu ajutorul bisturiului, ajungând până la marginile superioare ale arcadelor orbitare și se răsfrânge cu mâna stângă peste fața cadavrului. Aceeași tehnică se folosește și pentru decolarea lamboului cutanat posterior, până sub protuberanța occipitală externă (*protuberantia occipitalis externa*), și se răsfrânge peste ceafă.

Se examinează macroscopic integritatea mușchilor temporali (*m. temporalis*), motiv pentru care se secționează pielea regiunii temporale (*regio temporalis*) printr-o incizie anteroposterioară, de-a lungul axului mare, inițial pe partea dreaptă și ulterior pe partea stângă. Se decolează lambourile musculare pe o întindere de 1-2 cm, până la nivelul marginii superioare a arcadei zigomatice (*arcus zygomaticus*) [5].

Scanned with OKEN Scanner

cadavru în decubit dorsal → medic poziţionat la extremitatea cefalică a cadavrului → cadavru de sex feminin → părul se împarte în două porţiuni → partea anterioară se răsfrânge peste faţă

↓

incizie semicirculară cu bisturiul de-a lungul unei linii bimastoidiene, prin vertex

↓

se obţin un lambou cutanat anterior şi unul posterior

- lamboul cutanat anterior se decolează complet cu bisturiul până la marginile superioare ale arcadelor orbitare
- lamboul cutanat posterior se decolează până sub protuberanţa occipitală externă

↓

muşchii temporali se secţionează printr-o incizie anteroposterioară, de-a lungul axului lor mare

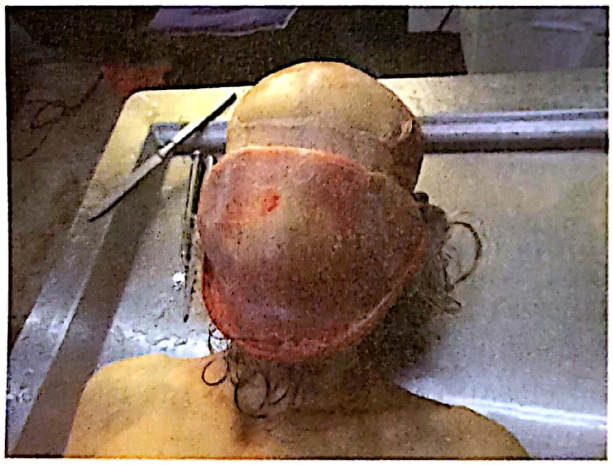

Figura 16.3. Lamboul cutanat anterior (Colecția Institutului de Medicină Legală Iași)

Figura 16.4. Secțiune prin mușchiul temporal drept (Colecția Institutului de Medicină Legală Iași)

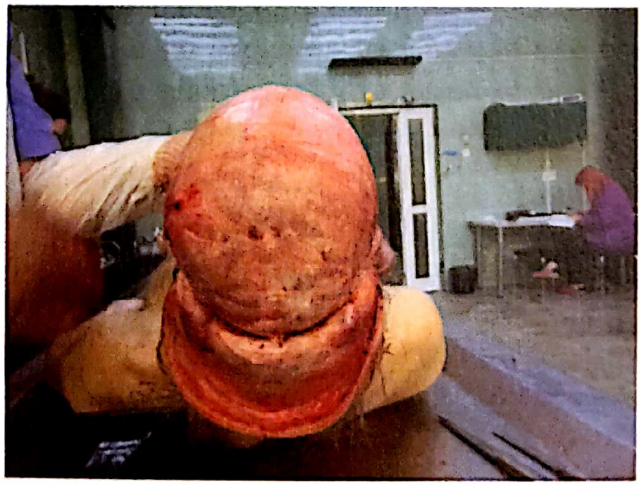

Figura 16.5. Lamboul cutanat posterior (Colecția Institutului de Medicină Legală Iași)

Scanned with OKEN Scanner

16.1.2.2. *Fierăstruirea și îndepărtarea calotei craniene*

Se imobilizează extremitatea cefalică a cadavrului cu mâna stângă la nivelul vertexului; se fierăstruiește calota până la *dura mater*, de-a lungul unei linii circulare care trece anterior, la 1-2 cm deasupra arcadelor orbitare, lateral în dreptul vârfului urechii și posterior prin protuberanța occipitală externă. Procedura se realizează în raport cu planul Frankfurt și cu atenție, astfel încât să nu se secționeze *dura mater* și creierul.

Se introduce dalta cu mâner transversal în porțiunea anterioară și mediană a liniei de fierăstruire și se răsucește brusc și puternic în ax, pentru a separa calota craniană de *dura mater*. Dacă *dura mater* este aderentă la calotă, se secționează cu foarfecele de-a lungul liniei de fierăstruire a osului, iar anterior se secționează inserția coasei creierului (*falx cerebri*) pe apofiza crista galli (*crista galli*).

Calota craniană, *dura* de la nivelul endocalvariei și coasa creierului se scot în bloc.

Se examinează suprafața externă și internă a calotei, grosimea osului, suturile (*suturae*), fontanelele (*fonticulus*), șanțurile vasculare (*sulcus vascularis*) sau orice alterări morfologice.

La copiii mici, care prezintă suturi neosificate și oase craniene moi, deschiderea cutiei craniene se face prin secționarea cu foarfecele a membranelor conjunctive dintre suturi [5].

se fierăstruiește calota până la dura mater
- anterior: la 1-2 cm deasupra arcadelor orbitare;
- posterior: prin protuberanța occipitală externă;
- lateral: paralel cu arcurile zigomatice;

↓

se poate folosi un fierăstrău arcuit, lamelar sau electric → *dura mater* aderentă puternic la calotă → se va secționa cu foarfecele de-a lungul liniei de fierăstruire a osului, iar anterior se va secționa inserția coasei creierului de pe apofiza *crista galli*

↓

se îndepărtează în bloc *calvaria*, *dura* și *falx cerebri*

↓

se examinează suprafața externă și internă a calotei, grosimea osului, suturile, fontanelele, șanțurile vasculare

Figura 16.6. Fierăstruirea calotei craniene (Colecția Institutului de Medicină Legală Iași)

Scanned with OKEN Scanner

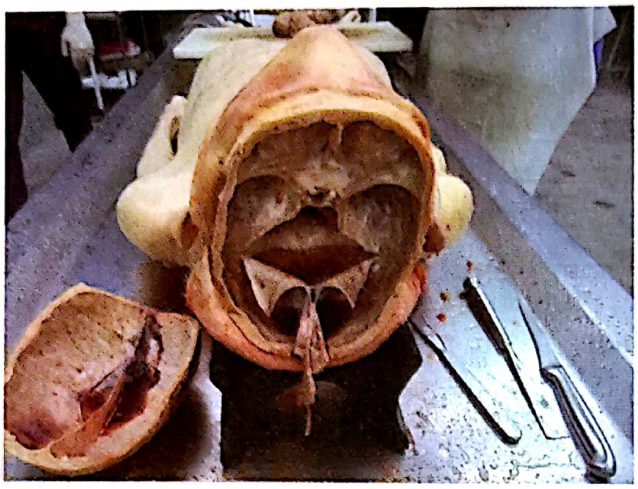

Falx cerebri
=
coasa creierului

Figura 16.7. Îndepărtarea calotei craniene, a calotei durale și a coasei creierului (Colecția Institutului de Medicină Legală Iași)

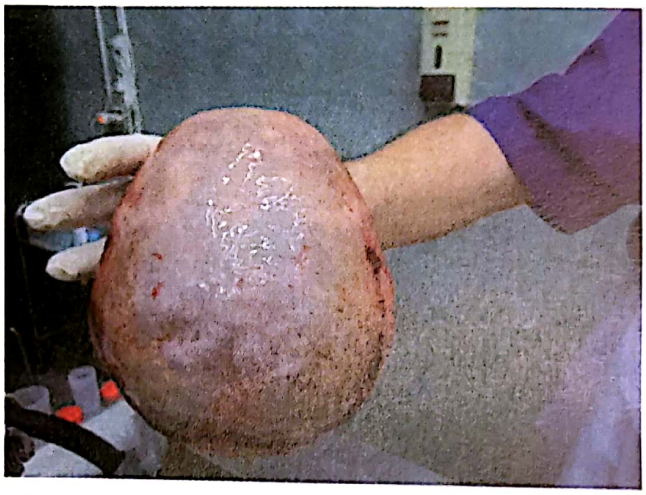

Figura 16.8. Examinarea suprafeței externe a calotei craniene (Colecția Institutului de Medicină Legală Iași)

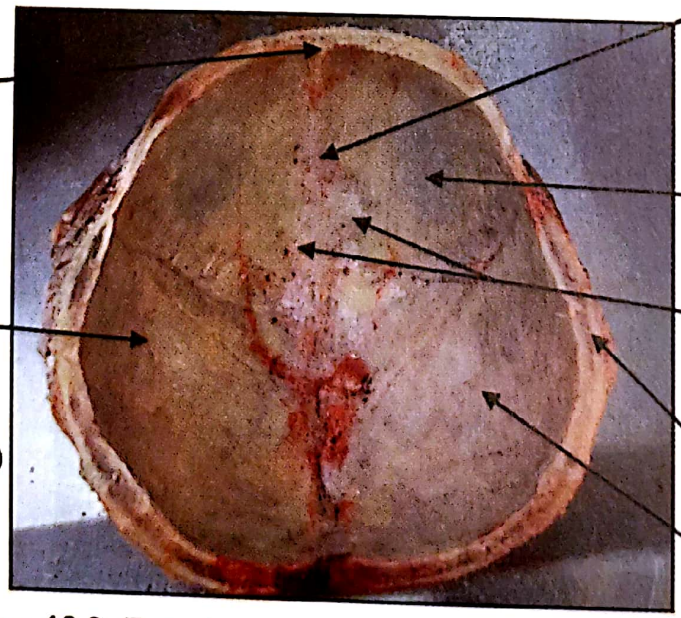

Figura 16.9. Examinarea suprafeței interne a calotei craniene (Colecția Institutului de Medicină Legală Iași)

Scanned with OKEN Scanner

16.1.2.3. *Secționarea și îndepărtarea pahimeningelui*

După îndepărtarea calotei craniene se examinează *dura mater* pe fața ei externă, se deschide sinusul longitudinal superior, în direcție posteroanterioară, utilizând foarfecele cu vârf ascuțit sau bisturiul și sonda canelată.

Se examinează conținutul sinusului, care poate fi format din sânge lichid, cheaguri sau trombi.

Se secționează *dura mater* cu foarfecele, circular, de-a lungul liniei de fierăstruire a calotei, începând de la nivelul fiecărui lob frontal (*lobus frontalis*), unde se face câte o incizie tip butonieră. Pentru examinarea feței sale interne (profunde), *dura mater* de pe o emisferă cerebrală se răsfrânge pe emisfera opusă.

Se secționează cu foarfecele partea anterioară a coasei creierului, la locul de inserție, pe apofiza *crista galli* a osului etmoid (*os ethmoidale*) și cu pensa Koher se tracționează și se reflectă *dura mater* posterior și inferior, îndepărtând-o de pe emisferele cerebrale.

În cazul prezenței unor aderențe între *dura mater* și fața internă a calotei, *dura mater* se îndepărtează împreună cu osul, după secționarea coasei creierului [2].

după îndepărtarea calotei craniene

↓

se examinează *dura mater* pe fața ei externă → se deschide sinusul longitudinal superior, în direcție postero-anterioară și se examinează

↓

se realizează o butonieră la nivelul *durei mater* frontale și se secționează circular

↓

se inspectează *dura* pe fața ei internă, răsfrângându-se de la nivelul unei emisfere pe emisfera controlaterală

↘

se secționează coasa creierului de pe apofiza *crista galli* și se trage *dura mater* înapoi și în jos, îndepărtând-o astfel de pe emisfere

↓

aderențe între *dura mater* și fața internă a calotei – *dura mater* se îndepărtează împreună cu osul, după secționarea coasei creierului

Pahimeningele = Dura mater

- membrană dură, sidefie, lucioasă;
- aderentă de bolta craniană, mai puternic la nivelul suturilor, datorită granulațiilor Pacchioni;
- neaderentă în regiunea temporo-parietală;
- de pe suprafața internă se desprind patru septuri: *coasa creierului, cortul cerebelului (tentorium cerebelli), coasa cerebelului (falx cerebelli) și cortul hipofizei;*

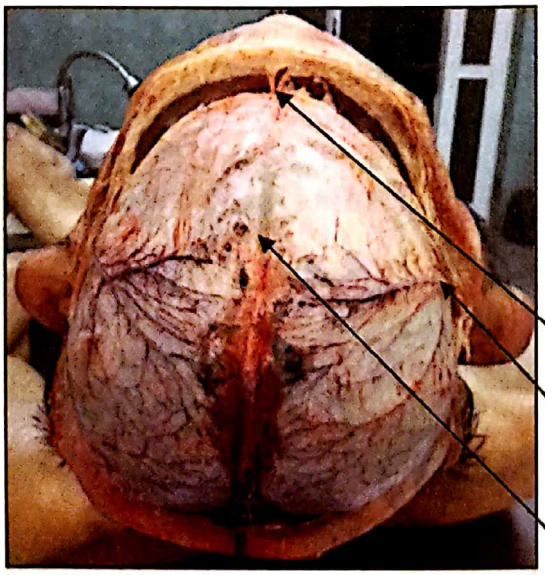

locul de realizare a butonierei în *dura mater* la nivelul lobului frontal

artera meningee medie

sinusul venos longitudinal superior

Figura 16.10. Inspecția *durei mater* pe fața externă (Colecția Institutului de Medicină Legală Iași)

Scanned with OKEN Scanner

16.1.2.4. *Examenul in situ al leptomeningelui și al suprafeței superolaterale a emisferelor cerebrale*

Leptomeningele

- Membrană lucioasă, netedă, subțire, transparentă.
- Aderentă la substanța cerebrală.
- Formată din arahnoidă și *pia mater*, între care se află spațiul subarahnoidian.
- Din leptomeninge se dezvoltă corpusculii Pacchioni (granulații mici, alb-cenușii, moi, semidense sau dure) [5].

16.1.2.5. *Extragerea organelor cavității craniene*

Scoaterea creierului este ușoară, cu condiția efectuării unor manevre metodice și calme, respectând ordinea etapelor menționate mai sus.

Disectorul se plasează la capul cadavrului în decubit dorsal.

Se introduc indexul (*digitus secundus*) și mediusul mâinii (*digitus tertius*) stângi sub polii lobilor frontali, care se ridică cu atenție la eventualele aderențe durale care ar putea dilacera suprafața inferioară; cu ajutorul unui cuțit mare se secționează toate formațiunile care conectează partea anterioară a feței inferioare emisferice de etajul anterior al bazei craniului: nervii optici (*nervus opticus*) la intrarea în canalul optic *(canalis opticus)*, artera carotidă internă (*arteria carotis interna*) la emergența din sinusul cavernos (*sinus cavernosus*), nervul oculomotor (*nervus oculomotorius*) și tija hipofizară (*infundibulum neurohypophyseos*); se ridică cu mâna stângă lobul temporal drept și se basculează creierul către partea stângă, punându-se astfel în evidență partea dreaptă a cortului cerebelos (*tentorium cerebelli*), care se va secționa cu vârful cuțitului de-a lungul inserției pe procesele clinoide posterioare (*processus clinoidei posteriores*), marginea superioară a porțiunii pietroase a osului temporal (*margo superior partis petrosae ossis temporalis*) și fața endocraniană a scuamei osului occipital (*squama occipitalis*). Pentru secționarea cortului cerebelului pe partea stângă, se repetă manevra descrisă mai sus, basculând spre dreapta creierul [5].

După efectuarea acestor secțiuni, mâna stângă a disectorului se plasează la polul posterior al creierului pentru a-l sprijini și a evita producerea de rupturi la nivelul pedunculilor cerebrali (*pedunculi cerebrales*) sau la nivelul bulbului. Se secționează apoi la dreapta și la stânga, cu vârful unui cuțit lung, celelalte formațiuni care conectează creierul de baza craniului: nervii abducens (*nervus abducens*), trigemen (*nervus trigeminus*), oculomotor, facial (*nervus facialis*), intermediarul Wrisberg, auditiv, glosofaringian (*nervus glossopharyngeus*), vag (*nervus vagus*), spinal, hipoglos (*nervus hypoglossus*) și arterele vertebrale (*arteriae vertebrales*) la emergența din cavitatea craniană. Continuând să se susțină creierul, se evidențiază bulbul rahidian și, pătrunzând cu lama cuțitului mare cât mai jos posibil în canalul rahidian (*canalis vertebralis*), se secționează transversal joncțiunea spinobulbară. Cu ajutorul indexului și mediusului mâinii drepte a disectorului, care se introduc între cerebel, bulb și planul osos, se împing ușor organele cavității craniene care cad pe palma mâinii stângi [2].

În general, datorită consistenței scăzute, secționarea creierului în stare proaspătă face imposibil un examen de finețe și un studiu macroscopic precis, topografic. Chiar dacă structurile cerebrale rămân în aer liber pe masa de disecție sau pe tăblia de lemn, vor suferi modificări morfologice externe datorită greutății proprii și consistenței, cu aplatizare și dilacerare oarecum iatrogenă a substanței nervoase.

Scanned with OKEN Scanner

În vederea efectuării unui studiu macro- și microscopic corect și pentru înlăturarea oricăror artefacte, este necesar ca, înainte de a fi secționat, creierul să fie fixat în formaldehidă. Este indicat ca, imediat după extragerea din cavitatea craniană, creierul să fie poziționat cu baza în sus într-un vas cu 4-5 litri de formol 15-20%. Creierul plutește în soluția fixatoare și nu atinge pereții sau fundul vasului. În vasul în care se fixează creierul nu se imersează alte organe, pentru a înlătura orice posibilitate de deformare a rezultatelor. După trei săptămâni de fixare, creierul poate fi secționat și examinat micro- sau electronomicroscopic.

Pentru examene histochimice, prelevarea se face din creier proaspăt [5].

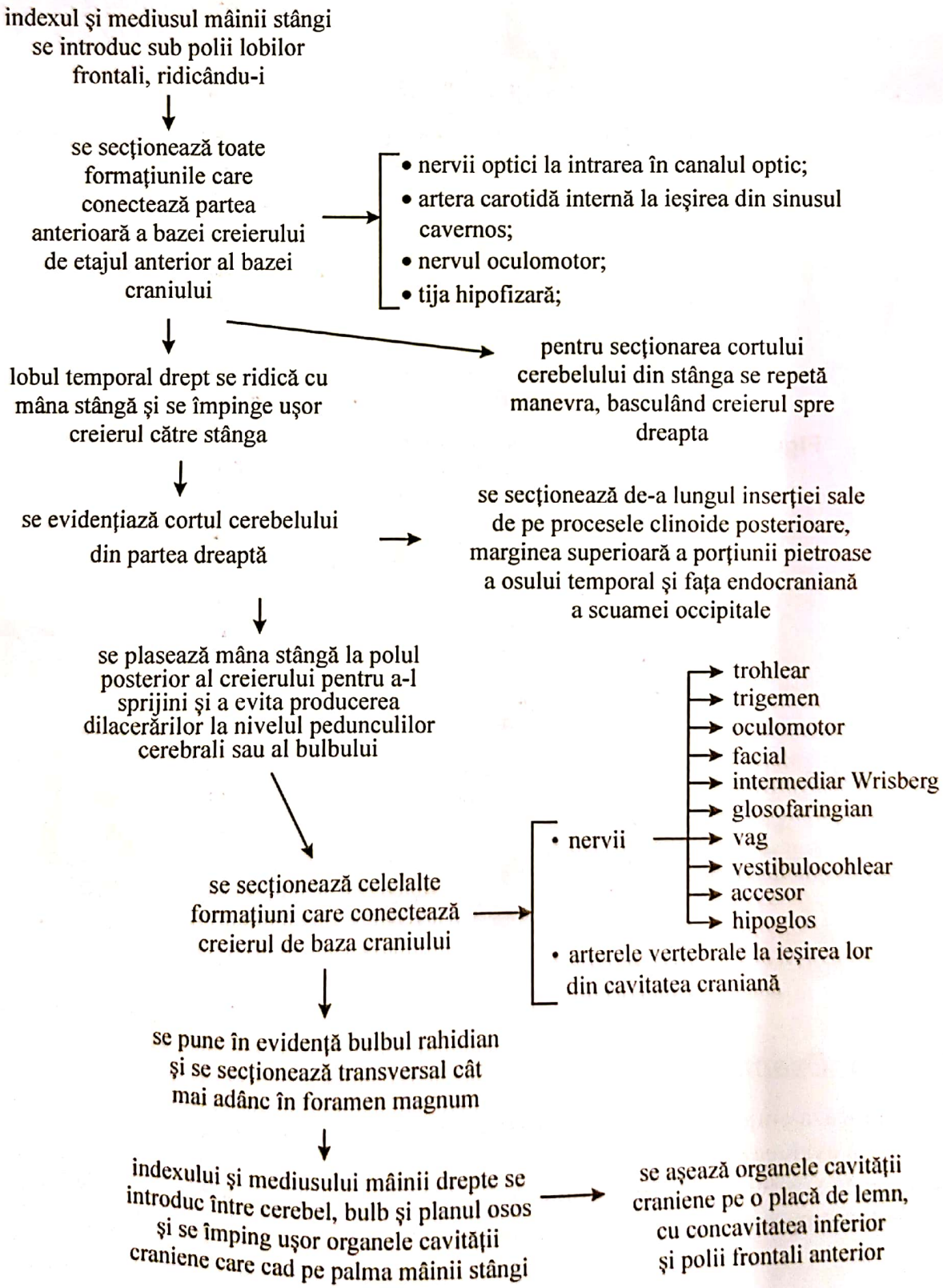

Figura 16.11. Secționarea și extragerea formațiunilor cerebrale (Colecția Institutului de Medicină Legală Iași)

Figura 16.12. Manevra de scoatere a creierului (Colecția Institutului de Medicină Legală Iași)

16.1.2.6. *Examenul creierului*

Se examinează emisferele cerebrale pe fața convexă, se poziționează creierul pe convexitate și se evaluează fața inferioară, împreună cu formațiunile sale, nervii și vasele. Se pot inspecta și artera sylviană și lobul insulei *(insula)*, îndepărtând cu mâna stângă vârful lobului temporooccipital și secționând cu foarfecele leptomeningele [5].

Scanned with OKEN Scanner

Girusul cinguli = circumvoluția corpului calos (*corpus callosum*)

Etapele examinării creierului:

- se măsoară și se cântăresc emisferele cerebrale;
- se consideră o greutate normală → 1.300-1.450 g la bărbați;
  → 1.200-1.350 g la femei;
- suspendarea în formol adaugă cel puțin încă 8% din greutatea inițială a creierului;
- se examinează suprafețele superolaterale și inferioare ale emisferelor cerebrale;
- se examinează integritatea vaselor cerebrale, în special a celor care participă la formarea cercului arterial al lui Willis (*circulus arteriosus cerebri*);
- se examinează simetria generală a emisferelor cerebrale;
- se apreciază aspectul circumvoluțiunilor și al șanțurilor dintre ele;
- se apreciază hernierea sau proeminența emisferelor cerebrale prin *foramen magnum* (datorită scăderii presiunii intracerebrale);
- se deschid ventriculii laterali (*ventriculi laterales*):
  - incizie semicirculară cu vârful bisturiului;
  - la 1 cm deasupra girusului cinguli (*gyrus cinguli*);
  - în sens rostrocaudal;
- se examinează integritatea plexurilor coroide;
- se examinează lichidul cerebrospinal;
- se secționează emisferele cerebrale, prin una din cele trei metode:
  - metoda Pitres;
  - metoda Virchow;
  - metoda Fleshig Brisaud [2].

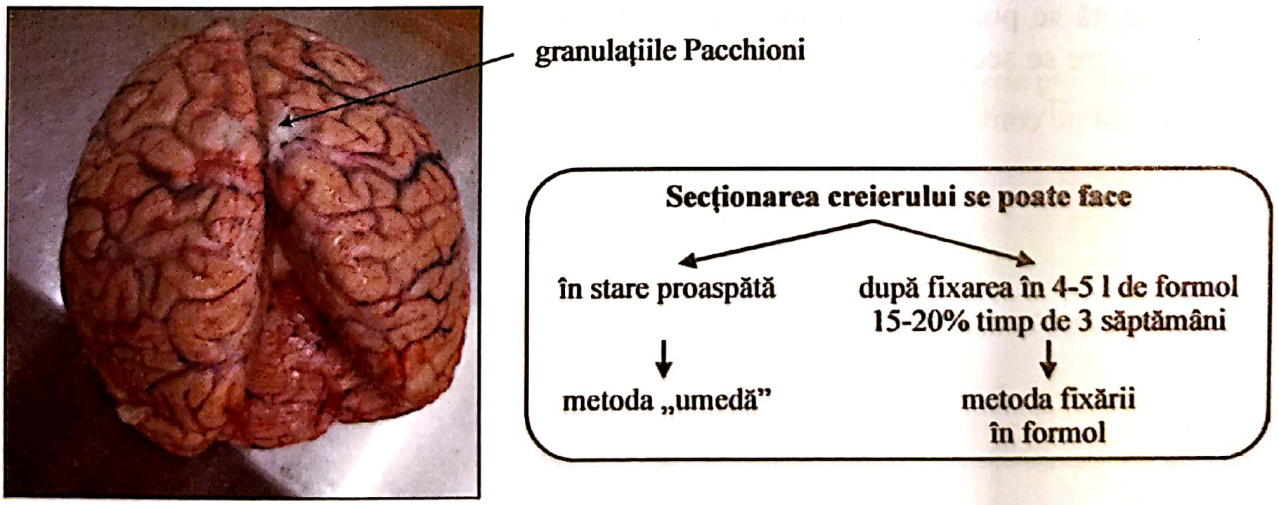

Figura 16.13. Examinarea feței convexe a emisferelor cerebrale (Colecția Institutului de Medicină Legală Iași)

Scanned with OKEN Scanner

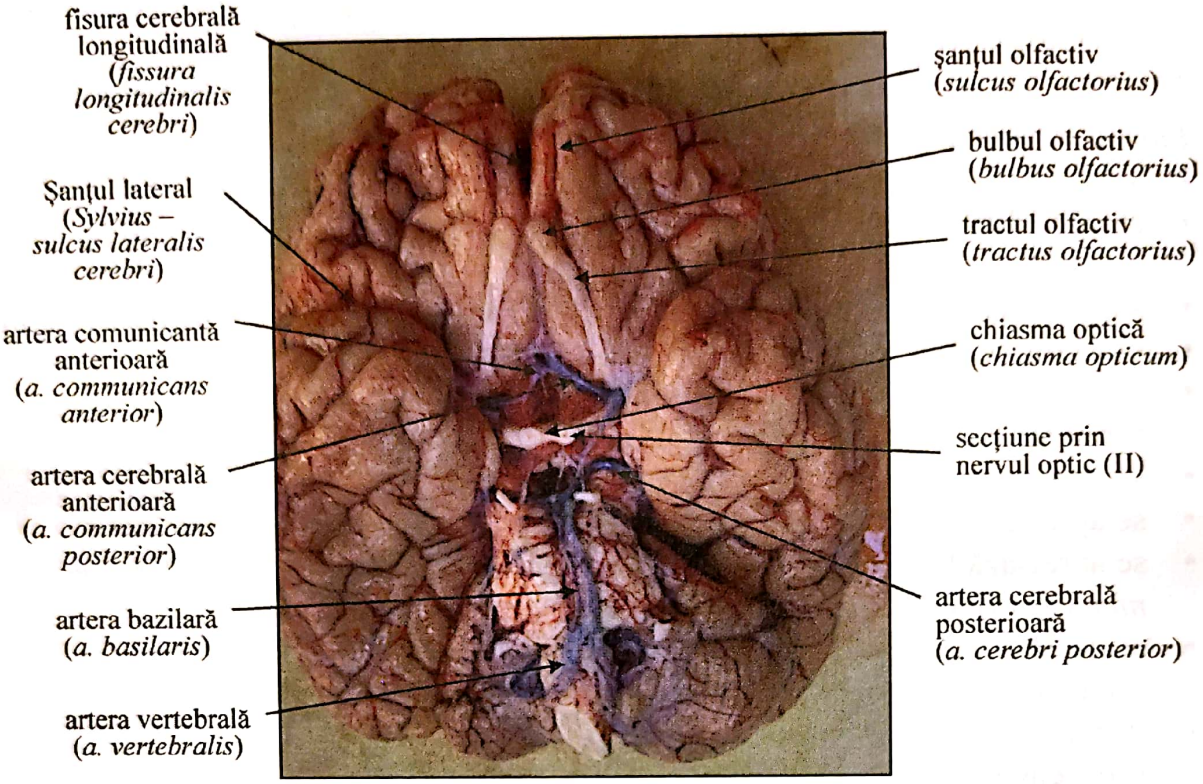

Figura 16.14. Examinarea feţei inferioare a emisferelor cerebrale
(Colecţia Institutului de Medicină Legală Iaşi)

16.1.2.7. *Îndepărtarea în bloc a cerebelului, protuberanţei şi bulbului rahidian*

Creierul este aşezat pe convexitate, cu lobii frontali spre disector.

Se ridică cu mâna stângă emisferele cerebelului în poziţie aproape verticală, iar cu mâna dreaptă se poziţionează cuţitul la nivelul extremităţii posterioare a pedunculilor cerebrali, care se secţionează la locul de unire al acestora cu protuberanţa inelară [5].

creier aşezat pe convexitate → se ridică emisferele cerebeloase cu mâna stângă, până în poziţie aproape verticală → se secţionează la locul de unire al pedunculilor cerebrali cu protuberanţa inelară

↓

lobii frontali spre cel ce realizează disecţia

Protuberanţa inelară
=
Puntea lui Varolio

Figura 16.15. Tehnica de secţionare în bloc a cerebelului, protuberanţei inelare şi bulbului rahidian
(Colecţia Institutului de Medicină Legală Iaşi)

Scanned with OKEN Scanner

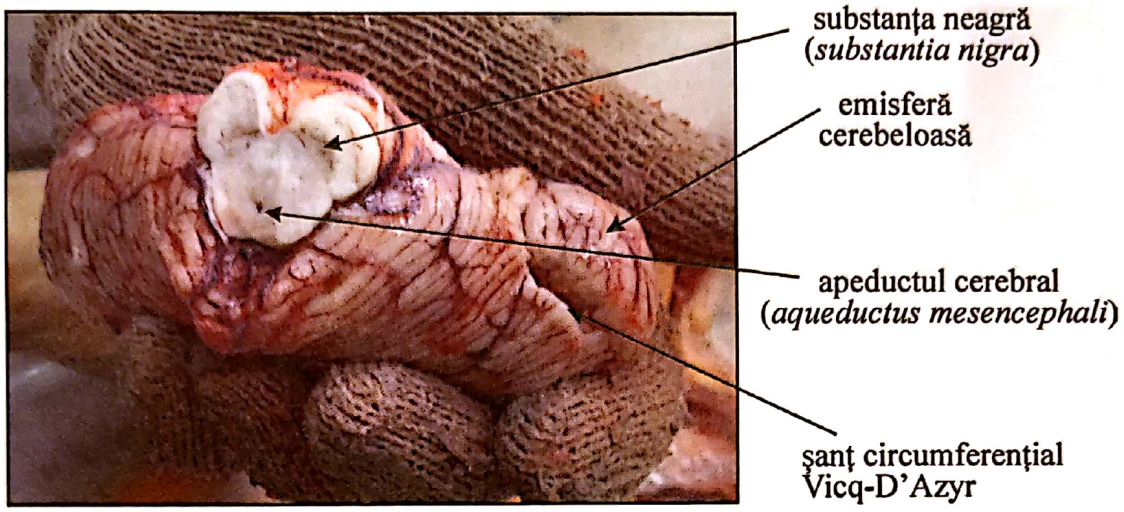

Figura 16.16. Cerebelul, protuberanța inelară și bulbul rahidian îndepărtate în bloc
(Colecția Institutului de Medicină Legală Iași)

16.1.2.8. *Secționarea cerebelului*

După ce s-a evaluat suprafața externă a cerebelului, se deschide ventriculul IV (*ventriculus quatrus*) printr-o incizie longitudinală de-a lungul vermisului superior, inspectându-se cavitatea cu atenție. În continuare, se secționează fiecare emisferă cerebeloasă printr-o incizie transversală care trece prin marele șanț circumferențial Vicq-D'Azyr, examinând suprafețele cerebeloase pe secțiune [4-5].

se examinează
meningele cerebelos
↓
se deschide inițial
ventriculul IV → se secționează fiecare
emisferă cerebeloasă
↓ ↓
printr-o incizie longitudinală
de-a lungul vermisului superior
printr-o incizie transversală prin marele
șanț circumferențial Vicq-D'Azyr

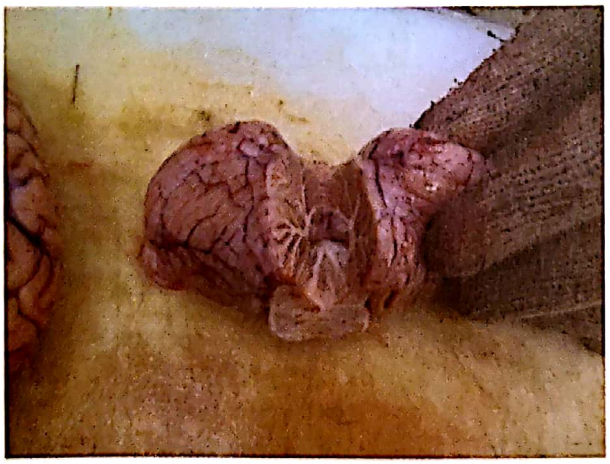

Figura 16.17. Secțiune prin ventriculul IV
(Colecția Institutului de Medicină Legală Iași)

Figura 16.18. Secțiune prin emisfera cerebeloasă
(Colecția Institutului de Medicină Legală Iași)

Scanned with OKEN Scanner

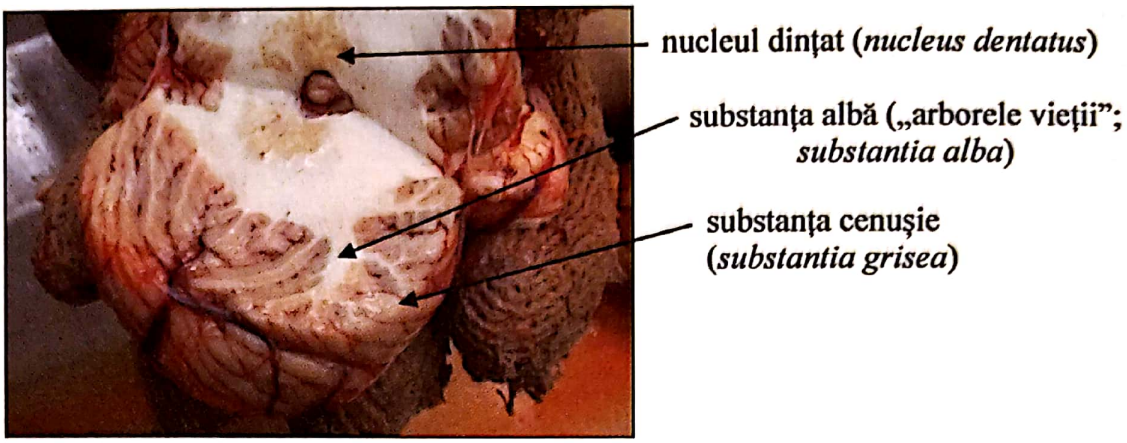

Figura 16.19. Secțiune prin emisfera cerebeloasă (Colecția Institutului de Medicină Legală Iași)

16.1.2.9. *Secționarea punții*

Puntea se secționează printr-o serie de secțiuni transversale, perpendiculare pe axul lor anteroposterior și paralele între ele, la distanță de 0,5 cm una față de cealaltă. La final, se examinează secțiunile efectuate [5].

16.1.2.10. *Secționarea bulbului rahidian*

Se examinează suprafața externă a bulbului, apoi se efectuează o serie de secțiuni transversale, perpendiculare pe axul longitudinal, paralele între ele și la distanță de 0,5 cm una față de cealaltă, la final examinându-se secțiunile [5].

secțiunile trunchiului cerebral →
- transversale
- perpendiculare pe axul lor anteroposterior
- paralele între ele
- la distanță de 0,5 cm una față de cealaltă

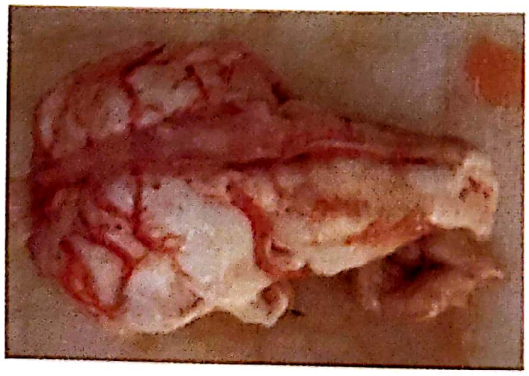

Figura 16.20. Examenul suprafeței externe a trunchiului cerebral înainte de secționare (Colecția Institutului de Medicină Legală Iași)

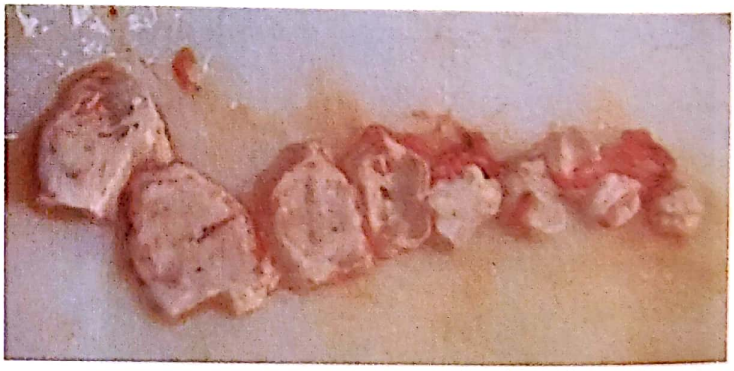

Figura 16.21. Secțiunile componentelor trunchiului cerebral (Colecția Institutului de Medicină Legală Iași)

Scanned with OKEN Scanner

16.1.2.11. *Scoaterea și secționarea epifizei*

Epifiza este situată în șanțul dintre cei doi tuberculi cvadrigemeni superiori (*colliculi superiores*), sub bureletul corpului calos. Se pune în evidență epifiza, ridicându-se pedunculii cerebrali (*pedunculi cerebri*) și tuberculii cvadrigemeni inferiori (*colliculi inferiores*) (posteriori) și superiori (anteriori) cu ajutorul degetelor medius și index ale mâinii stângi. Epifiza se eliberează prin secționarea bazei sale cu bisturiul sau cu foarfecele; ulterior, se examinează suprafața externă realizându-se secționarea printr-o incizie transversală și perpendiculară pe axul ei [5].

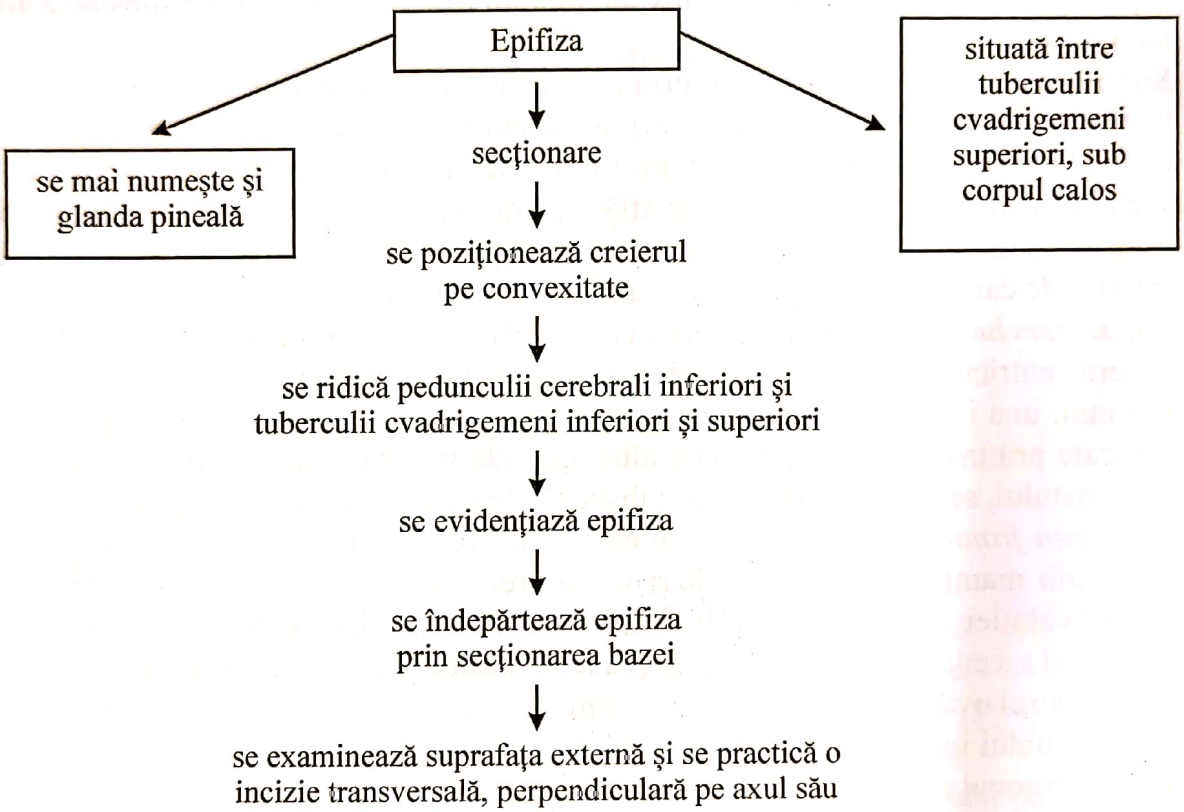

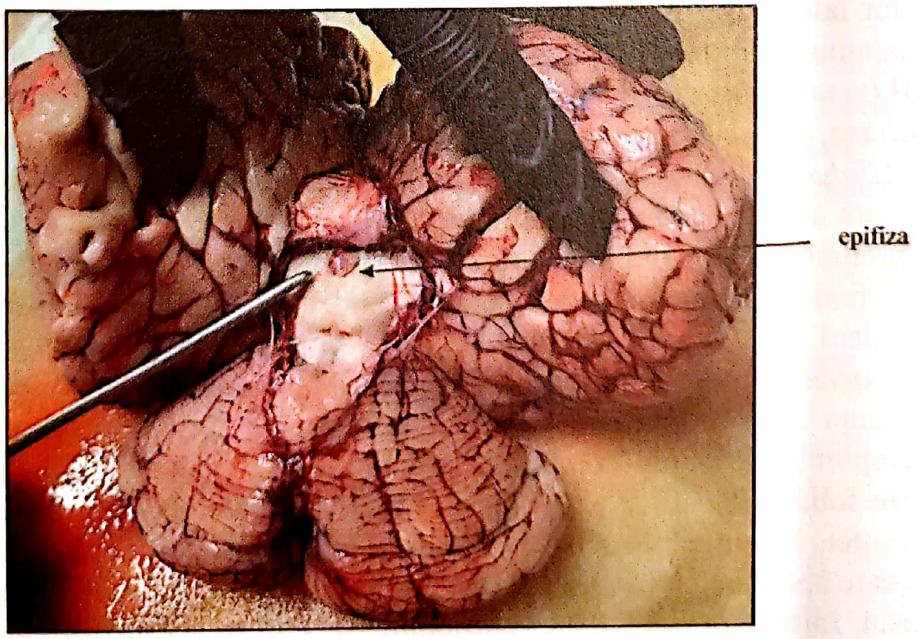

Figura 16.22. Epifiza
(Colecția Institutului de Medicină Legală Iași)

Scanned with OKEN Scanner

16.1.2.12. *Secționarea emisferelor cerebrale*

I. Metoda Pitres

La secționarea creierului, cuțitul se umezește cu apă pentru a preveni ruperea țesutului nervos, care s-ar putea lipi de el. Se plasează creierul cu baza în jos, cu lobii frontali spre dreapta și se execută, cu ajutorul cuțitului mare cu tăiș dublu, șase secțiuni paralele cu scizura Rolando, reperând inițial scizurile Sylvius, scizurile Rolando (*sulcus centralis*) și scizurile perpendiculare externe.

a) *Secțiunea prefrontală*, situată la 5 cm înainte și paralel cu scizura Rolando, prezintă, la periferie substanța cenușie a cortexului lobului frontal care învelește substanța albă, numită centrul oval.

b) *Secțiunea pediculo-frontală* trece prin picioarele circumvoluțiilor frontale și prezintă în centru substanța albă (centrul oval), iar la periferie substanța cenușie a cortexului circumvoluției corpului calos, lobului frontal, temporal și orbitar. Între lobul frontal și circumvoluția lobului temporal se află scizura Sylvius, cu lobul insulei (lobul Reil). În mijloc, între cele două emisfere se află corpul calos, o bandă transversală albă, inferior de care se observă prelungirea frontală a celor doi ventriculi laterali, separați prin *septum lucidum*, o membrană albă cu o mică cavitate centrală (ventriculul septului). Extern ventriculilor se află o masă de substanță cenușie, neostriatul, alcătuită din două porțiuni: una internă (nucleul caudat – *nucleus caudatus*) și una externă (putamen), separate printr-o lamă de substanță albă, capsula internă (*capsula interna*). În afara neostriatului, se găsește o bandă de substanță albă, capsula externă (*capsula externa*).

c) *Secțiunea frontală* interesează circumvoluțiile frontale ascendente, având ca reper tuberculii mamilari (secțiunea Charcot), și prezintă la periferie substanța cenușie a circumvoluției corpului calos, frontalei interne, frontalei ascendente, a piciorului parietalei ascendente, a temporalelor și a temporooccipitalelor, care acoperă substanța albă, centrul oval. Între lobul frontal și temporal se află scizura Sylvius, cu circumvoluțiile lobului insulei (lobul Reil). În mijlocul secțiunii se identifică corpul calos, iar caudal trigonul cerebral, de o parte și de alta a căruia se află ventriculii laterali. Extern ventriculilor laterali se observă nucleul caudat, iar sub ventriculi se află radiațiile optice și talamusul. Între radiațiile optice și inferior de trigonul cerebral se află ventriculul III (*ventriculus tertius*). Extern radiațiilor optice se observă: capsula internă, *globus palidus*, putamenul, capsula externă, claustrumul și capsula extremă (*capsula extrema*). *Globus palidus* și putamenul formează nucleul lenticular (*nucleus lentiformis*), sub care se află nucleul amigdaloid, în afara căruia se descriu coada nucleului caudat și prelungirea sfenoidală a ventriculului lateral. Sub radiațiile optice se observă nucleii tuberculilor mamilari și fasciculul ascendent Vicq D'Azyr, lateral de care se găsește nucleul Luys, iar inferior, *locus niger*.

d) *Secțiunea parietală* trece prin circumvoluția parietală ascendentă și prezintă la periferie substanța cenușie a circumvoluției corpului calos, a parietalei ascendente, a lobului temporal și a lobului temporooccipital, care acoperă substanța albă (centrul oval). Între lobul parietal și temporal se descrie scizura Sylvius și circumvoluția lobului insulei. În mijlocul secțiunii se observă corpul calos și ventriculii laterali, lateral de care apar nucleii caudați. Sub ventriculii laterali se observă radiațiile optice și talamusul, între care este situat ventriculul III. Extern acestor formațiuni se află capsula internă, nucleul lenticular redus la un singur segment (putamen), capsula externă, claustrum și capsula extremă.

Scanned with OKEN Scanner

e) *Secțiunea pediculoparietală* trece prin picioarele circumvoluției parietale superioare și inferioare și prezintă la periferie substanța cenușie a circumvoluției corpului calos, lobului parietal superior și inferior, lobului temporal, temporooccipital și hipocampului (*hippocampus*). Între lobul parietal și temporal se află scizura Sylvius. Substanța cenușie acoperă centrul oval. În mijlocul secțiunii se observă corpul calos, ventriculii laterali, nucleul caudat, tracturile optice, chiasma optică și ventriculul III. Nu se mai observă nucleul lenticular și antezidul.

f) *Secțiunea occipitală* trece la 1 cm înaintea scizurii perpendiculare interne și prezintă la periferie substanța cenușie a lobului occipital, iar în interior centrul oval [5].

creier poziționat
cu lobii frontali spre dreapta

↓

se realizează
6 secțiuni paralele cu șanțul lui Rolando

1. secțiunea prefrontală:
   - la 5 cm anterior și paralel cu scizura Rolando
   - se examinează cortexul frontal care înconjoară substanța albă
2. secțiunea pediculofrontală:
   - la baza girusurilor frontale
   - se examinează:
     - corpul calos
     - cortexul frontal
     - cortexul temporal
     - cortexul parietal
     - lobul insulei (Reil)
     - coarnele frontale ale ventriculilor laterali
     - *septum pellucidum*
     - nucleul caudat
     - nucleul putamen
     - capsula internă
     - capsula externă
     - capsula extremă
3. secțiunea frontală:
   - prin girusurile frontale ascendente (secțiunea Charcot)
   - se examinează:
     - cortexul cerebral
     - substanța albă
     - lobul insulei (Reil)
     - corpul calos
     - trigonul cerebral
     - corpul striat
     - ventriculii laterali
     - nucleul caudat
     - talamusul
     - ventriculul III
     - capsula internă
     - capsula externă
     - capsula extremă
     - *globus palidus*
     - nucleul lenticular (*globus palidus* + putamen)
     - nucleul amigdaloid
     - nucleul Luys (nucleul subtalamic)
     - nucleii mamilari
     - substanța reticulară
4. secțiunea parietală:
   - prin girusurile parietale
   - se examinează:
     - cortexul cerebral
     - nucleii caudați
     - ventriculii laterali
     - substanța albă
     - corpul calos
     - capsula internă
     - capsula externă
     - capsula extremă
     - talamusul

Scanned with OKEN Scanner

5. secţiunea pediculoparietală:
   - prin girusurile parietale superior şi inferior
   - se examinează:
     - cortexul cerebral
     - corpul calos
     - ventriculii laterali
     - talamusul
     - ventriculul III
6. secţiunea occipitală:
   - la 1 cm anterior de scizura perpendiculară internă
   - se examinează cortexul cerebral şi substanţa albă occipitală

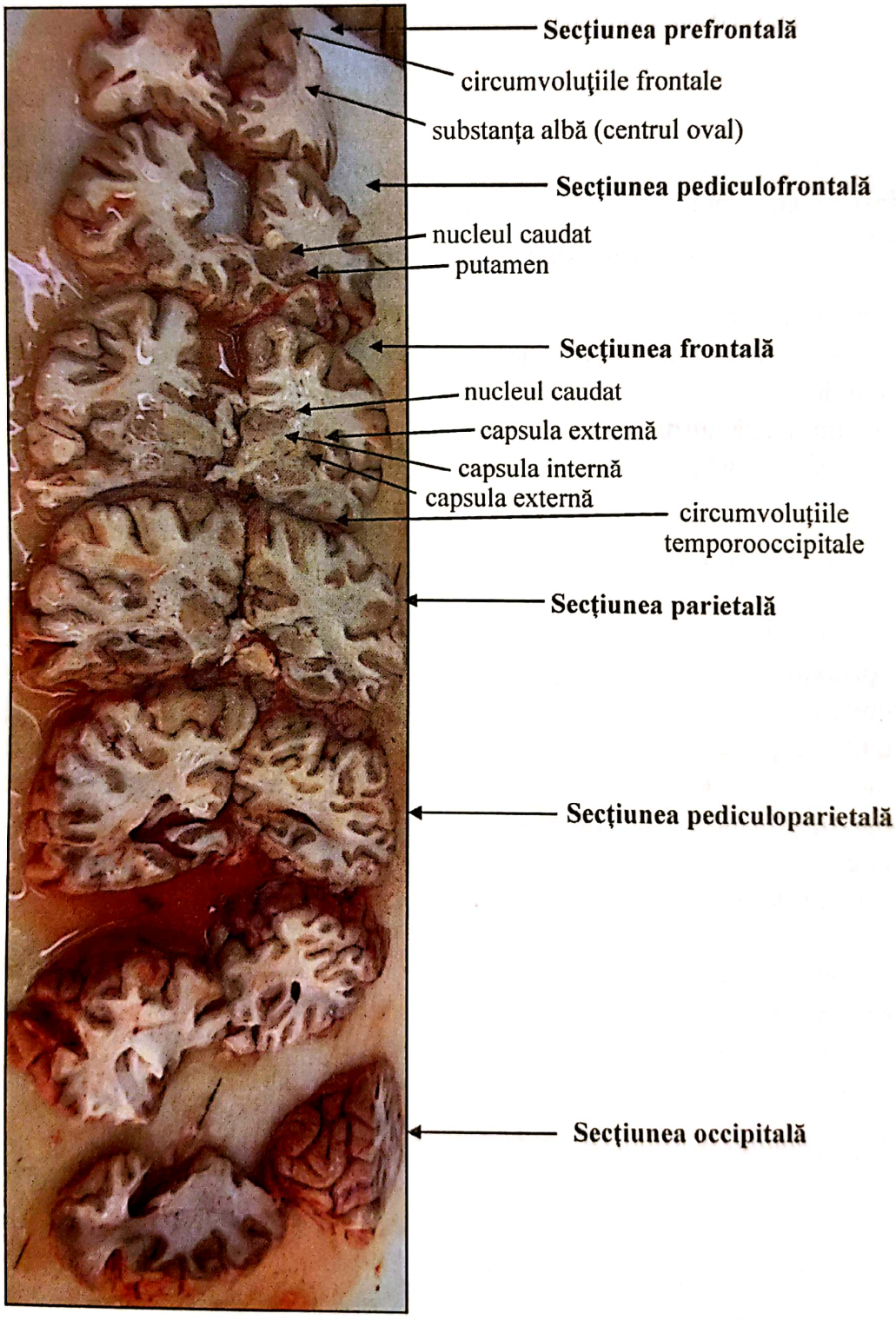

Figura 16.23. Secţionarea emisferelor cerebrale după metoda Pitres (Colecţia Institutului de Medicină Legală Iaşi)

Scanned with OKEN Scanner

II. Metoda Virchow

Pentru studiul nucleilor de la bază, emisferele cerebrale se secționează după metoda Virchow, creierul fiind plasat cu fața inferioară în jos și lobii occipitali spre disector. Se deschid inițial ventriculii laterali. Cu policele de la mâna stângă se împinge în afară marginea superioară a emisferei stângi, îndepărtând-o de șanțul interemisferic până apare corpul calos. Cu vârful cuțitului mare se face o secțiune longitudinală pe fața internă a emisferei cerebrale stângi, la limita dintre corpul calos și circumvoluția corpului calos, pe o adâncime de 1,5-2 cm, puțin oblic, de sus în jos, dinăuntru în afară. Se deschide ventriculul lateral stâng. Prelungirile lui anterioară (frontală) și posterioară (occipitală) se deschid continuând secțiunea spre vârful lobului frontal și spre vârful lobului occipital. Aceeași tehnică se aplică pentru deschiderea ventriculului lateral drept, creierul fiind orientat cu lobii frontali spre disector. Se răsfrâng lateral emisferele pentru etalarea ventriculilor laterali și se adâncește incizia până la fața inferioară a creierului. Se mai face câte o incizie lungă frontooccipitală în afara corpului striat, fără a pătrunde în toată grosimea emisferelor. Pentru a pune în evidență restul substanței cerebrale, se mai fac secțiuni în interiorul și în exteriorul primei secțiuni și paralel cu aceasta [5].

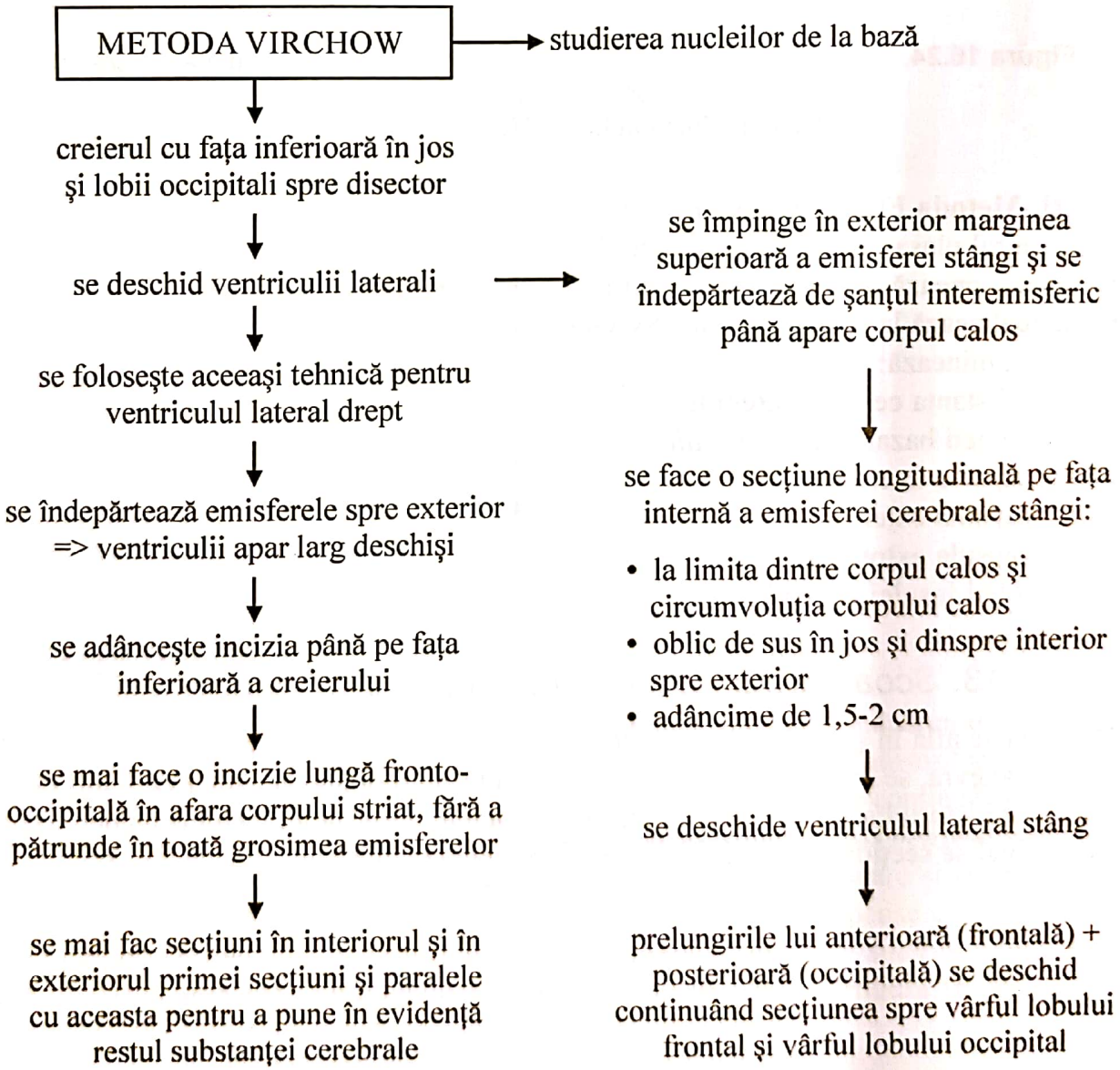

Scanned with OKEN Scanner

Figura 16.24. Punerea în evidență a ventriculilor laterali, prin secționarea creierului după metoda Virchow
(Colecția Institutului de Medicină Legală Iași)

III. Metoda Flechsig-Brissaud

Creierul plasat pe placa de disecție:

- se secționează cu ajutorul unui cuțit lung, în plan orizontal;
- se realizează la nivelul scizurii Sylvius;
- se examinează:
  - substanța cenușie cerebrală;
  - nucleii bazali (*nuclei basales*);
  - capsula internă;
  - capsula externă;
  - capsula extremă;
  - lobul insulei (Reil) [2].

16.1.2.13. *Scoaterea și secționarea hipofizei*

Hipofiza se află în șaua turcească (*sella turcica*), acoperită de cortul hipofizei. Pentru a ușura manevra, se îndepărtează procesele clinoide posterioare. Se practică o incizie circulară cu bisturiul a cortului hipofizei, care se ridică cu pensa, hipofiza fiind decolată de os. În final se secționează glanda și se examinează [5].

Scanned with OKEN Scanner

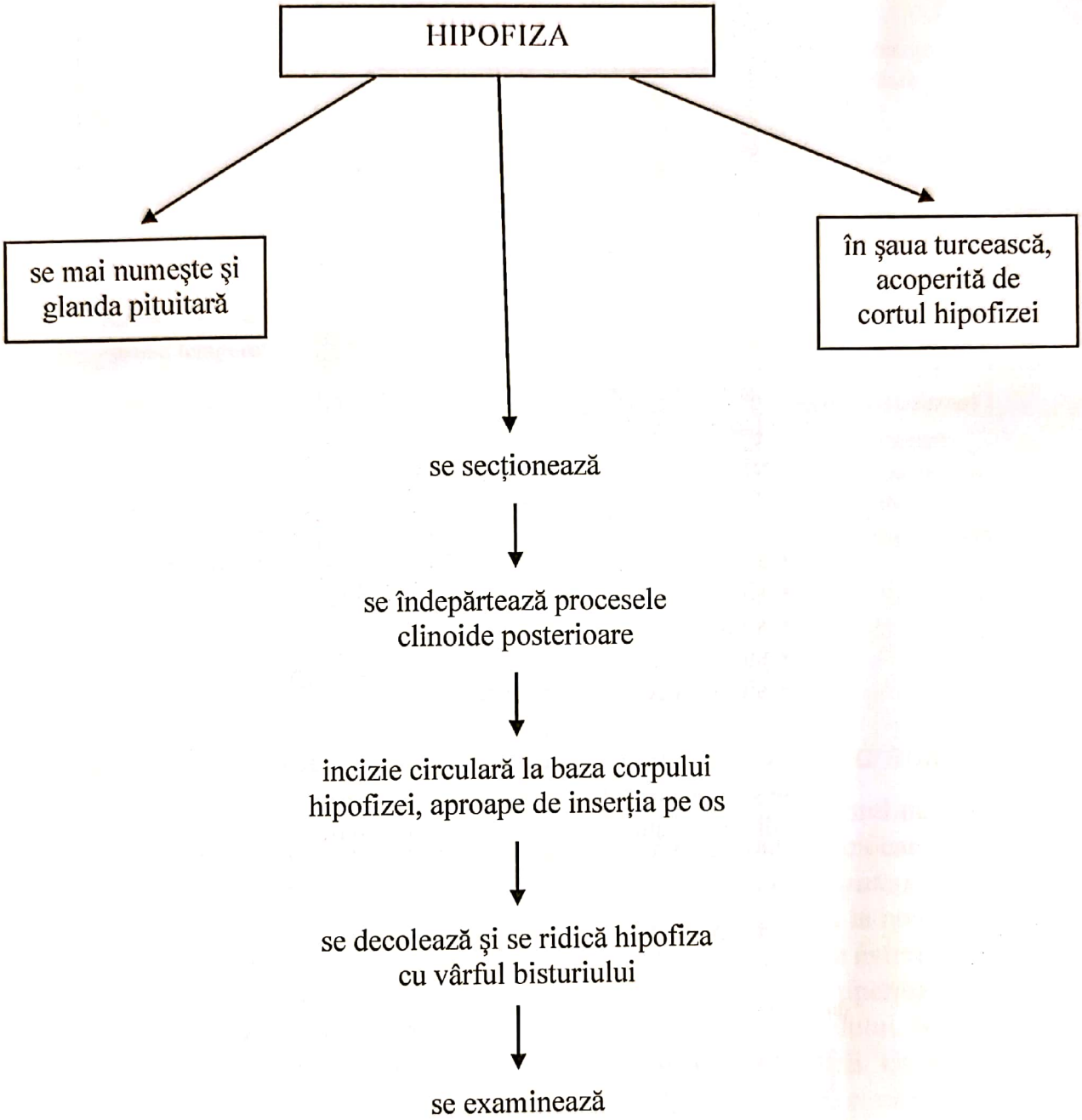

16.1.2.14. *Examenul bazei craniului*

Examenul bazei craniului constă în examinarea *durei mater*, continuând cu deschiderea sinusurilor venoase cu ajutorul bisturiului. Se începe deschiderea sinusurilor durale de la nivelul confluenței din regiunea occipitală (*torcula Herophili*) și se continuă cu sinusurile venoase laterale, sinusurile pietroase superioare și inferioare (*sinus petrosus superior, inferior*), sinusurile cavernoase (*sinus cavernosus*), sinusurile coronare și sinusul occipital transvers. După examinare, se îndepărtează cu ajutorul unei pense cu dinți sau al unui bisturiu, cu care se secționează aderențele fibroase, din etajul anterior spre fosele cerebeloase, și apoi se examinează oasele de la baza craniului [5] (figura 16.26).

Scanned with OKEN Scanner

Examenul bazei craniului

↓

examinarea *durei mater*

↓

deschiderea sinusurilor venoase
cu ajutorul bisturiului

↓

la nivelul confluenței lor din regiunea
occipitală (torcula Herophili)

↓

se continuă cu:
- sinusuri venoase laterale;
- sinusuri pietroase superioare și inferioare;
- sinusuri cavernoase;
- sinusuri coronare;
- sinusul occipital transvers;

↓

se secționează aderențele fibroase, începând
din etajul anterior spre fosele cerebeloase

↓

se examinează oasele de la baza
craniului

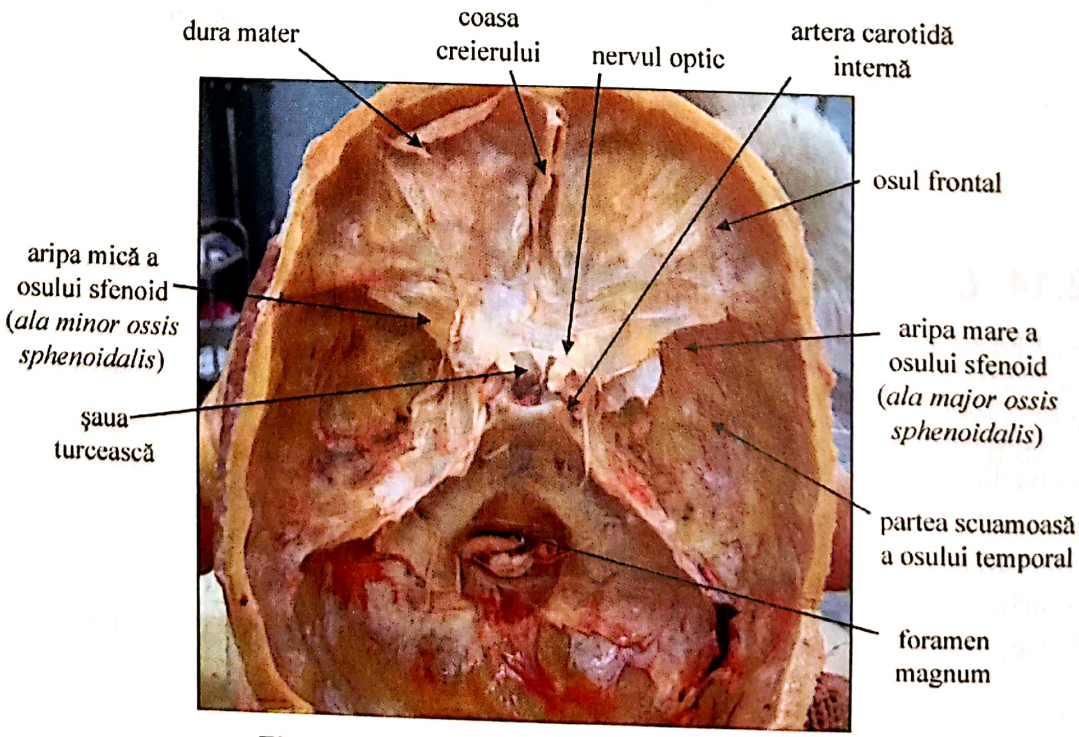

Figura 16.25. Examenul bazei craniului
(Colecția Institutului de Medicină Legală Iași)

Scanned with OKEN Scanner

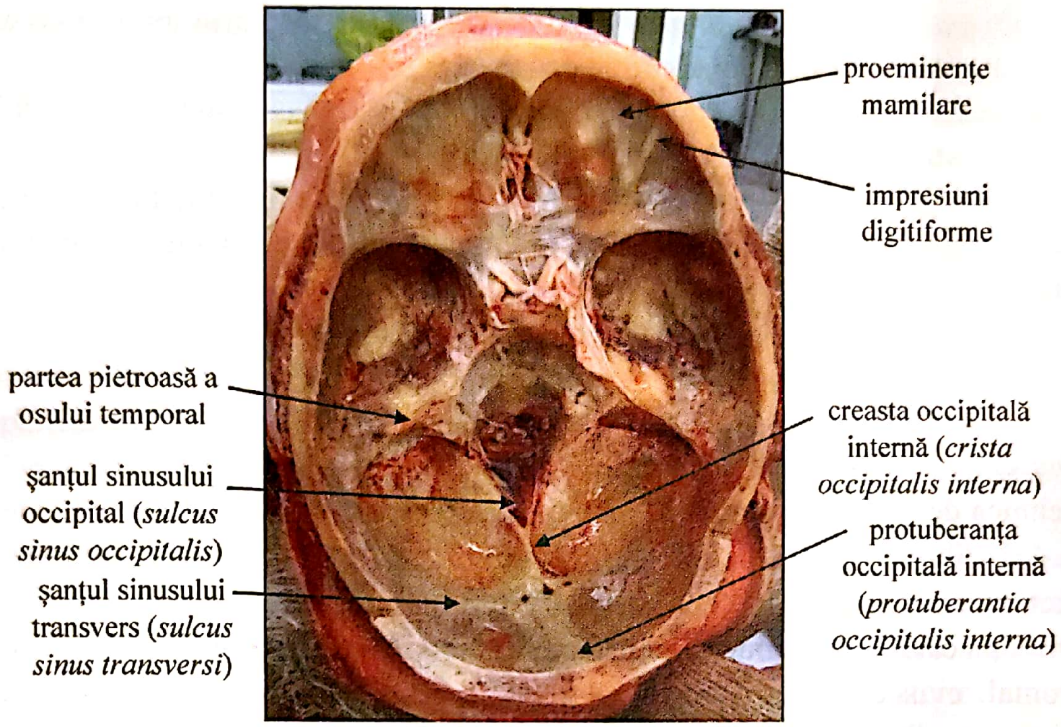

Figura 16.26. Examenul bazei craniului
(Colecția Institutului de Medicină Legală Iași)

16.1.2.15. *Deschiderea cavităților osoase de la baza craniului*

Cavitățile accesorii de la baza craniului se deschid doar când examenul macroscopic al acestei regiuni este absolut necesar. Deschiderea se face cu dalta și ciocanul.

a) *Deschiderea cavității stâncii temporale (pars petrosa ossis temporalis)* se face pentru examinarea urechii interne și medii. Acest timp este obligatoriu la nou-născuți și la copii. Se face o trepanație cu direcție oblică dinspre interior spre exterior și dinainte înapoi, la 45°, mai întâi în porțiunea inferioară a feței anterosuperioare și apoi în porțiunea inferioară a feței posterosuperioare a stâncii temporalului. Se unesc cele două linii prin trepanarea extremității interne și externe a stâncii. Cu ajutorul unei pense se scoate porțiunea de stâncă trepanată și se pun în evidență cavitățile timpanice (*cavitas tympani*) (urechea medie) pentru examinare.

b) *Deschiderea antrului mastoidian (antrum mastoideum) și a celulelor mastoidiene* implică decolarea și îndepărtarea tegumentelor ce acoperă procesul mastoidian, se îndepărtează lama osoasă externă cu dalta pentru evidențierea celulelor mastoidiene. Se realizează o trepanație la nivelul peretelui posterior al cavității timpanice sau la nivelul procesului mastoidian.

c) *Deschiderea cavităților orbitare (cavitas orbitalis)* se face prin trepanarea porțiunii orbitare a osului frontal, care constituie plafonul orbitei și delimitează canalul optic. Pentru extragerea globului ocular cu formațiunile nervoase (nervul optic și nervul oculomotor comun) și vasculare, se incizează cu un bisturiu fin fundul de sac oculopalpebral (fără a se secționa pleoapa superioară), se luxează globul ocular și se extrage ochiul.

d) *Deschiderea sinusurilor frontale (sinus frontalis)* se face prin trepanarea porțiunii respective din osul frontal. Se evidențiază celulele etmoidale prin trepanarea etajului anterior al bazei craniului, a porțiunii cuprinse între lama ciuruită a osului etmoid și pereții interni ai orbitei, paralel cu *crista galli*.

Scanned with OKEN Scanner

e) *Deschiderea sinusului etmoidal* (*sinus ethmoidalis*) se face prin lovituri cu ciocanul şi cu dalta, trasate paralel cu apofiza *crista galli*.
f) *Deschiderea sinusului sfenoidal* (*sinus sphenoidalis*) se face prin trepanarea bilaterală a corpului sfenoidului.
g) *Deschiderea sinusului maxilar* (*sinus maxillaris*) se face prin lovituri cu ciocanul şi dalta în planşeul orbitei (sau trepanaţie endocraniană), după îndepărtarea globilor oculari [2, 5].

De reţinut

- Disecţia cavităţii timpanice este obligatorie la nou-născuţi şi copii.
- Tehnica de disecţie a cavităţii timpanice se realizează printr-o trepanaţie oblică, la 45°, din interior spre exterior şi din anterior spre posterior, la nivelul porţiunii pietroase a osului temporal.
- Disecţia cavităţilor orbitare: trepanarea şi îndepărtarea porţiunii orbitare a osului frontal; eviscerarea globului ocular; tracţionarea globului ocular, secţionarea conjunctivei palpebrale şi eliberarea globului ocular.
- Deschiderea sinusurilor maxilare: trepanarea endocraniană a peretelui inferior al orbitei, după scoaterea globului ocular.
- Deschiderea sinusurilor frontale: trepanarea porţiunii verticale a osului frontal.
- Disecţia sinusului sfenoidal: trepanarea bilaterală a corpului sfenoidului.
- Disecţia antrului şi a celulelor mastoidiene: trepanarea la nivelul peretelui posterior al cavităţii timpanice sau la nivelul procesului mastoidian.

16.2. Disecţia măduvei spinării

16.2.1. *Tehnica disecţiei măduvei spinării*

Tabelul 16.2. Etapele disecţiei măduvei spinării

1.	Deschiderea canalului rahidian
2.	Examenul meningelui rahidian (*meninx spinalis*) in situ
3.	Scoaterea meningelui rahidian şi a măduvei spinării
4.	Examenul canalului rahidian

16.2.1.1. *Deschiderea canalului rahidian*

Cadavrul se aşează în decubit ventral, iar sub torace şi abdomen se introduce câte un suport de lemn. Disectorul se poziţionează la stânga cadavrului. Deschiderea canalului rahidian cuprinde doi timpi:

Scanned with OKEN Scanner

a) *Secționarea și decolarea tegumentelor și a mușchilor de pe fața posterioară a rahisului*
Se realizează cu bisturiul o incizie longitudinală a tegumentelor și țesuturilor moi, de-a lungul apofizelor spinoase (*processus spinosi*), de la protuberanța occipitală externă până la extremitatea crestei sacrate. Pielea și mușchii subiacenți se desfac cu bisturiul de pe apofizele spinoase și lamele vertebrale posterioare, de ambele părți ale inciziei, exercitându-se concomitent tracțiuni laterale asupra lambourilor cutano-musculare. Pentru a ușura fierăstruirea lamelor vertebrale (*laminae vertebrarum*) se îndepărtează cu răzușa de oase țesuturile moi care au mai rămas în șanțurile vertebrale. Serozitatea sanguinolentă acumulată în șanțurile vertebrale, datorită manevrelor, se îndepărtează prin tamponare cu un burete sau cu o bucată de tifon.

b) *Secționarea și îndepărtarea în bloc a lamelor vertebrale cu procesele spinoase și ligamentele galbene* (ligamentum flavum)
Cu ajutorul fierăstrăului rahiotomic se fierăstruiesc lamele vertebrale la extremitatea externă, de o parte și de alta a proceselor spinoase, înăuntrul apofizelor articulare (*processus articulares*). Fierăstruirea începe de la extremitatea superioară a coloanei vertebrale (*columna vertebralis*) și se completează cu ajutorul daltei rahiotom prin lovituri date cu ciocanul. Se face o fierăstruire bilaterală a osului occipital, începându-se de la marginea secțiunii pentru ridicarea calotei craniene, cu aproximativ 5 cm în afara liniei mediane, oblic de sus în jos și dinafară înăuntru, până la gaura occipitală. Cu ajutorul cârligului pe care-l introducem în extremitatea superioară a canalului rahidian, printr-o mișcare puternică de smulgere, se îndepărtează în bloc, sub forma unei benzi, lamele vertebrale cu procesele spinoase și ligamentele galbene. Îndepărtarea blocului se poate face și cu pensa de oase. Secreția acumulată după îndepărtarea arcurilor vertebrale se elimină prin tamponare cu buretele sau cu o bucată de tifon. Sacul dural (*saccus durae matris spinalis*) se poate puncționa pentru a recolta lichidul cefalorahidian [5].

16.2.1.2. *Examenul in situ al meningelui rahidian*

Pe fața posterioară a *durei mater* se găsește, uneori, țesut adipos roșiatic, care o separă de lamele vertebrale, alteori serozitate vâscoasă, care reprezintă o modificare postmortem, aspecte ce nu trebuie confundate cu o leziune [5].

Scanned with OKEN Scanner

disectorul la stânga cadavrului ← cadavru în decubit ventral → suport de lemn sub torace şi abdomen

Deschiderea canalului rahidian

2 timpi

secţionarea şi decolarea tegumentelor şi a muşchilor de pe faţa posterioară a rahisului

↓

incizie longitudinală a tegumentelor şi ţesuturilor moi:
- de-a lungul apofizelor spinoase
- de la protuberanţa occipitală externă până la extremitatea crestei sacrate

↓

pielea şi muşchii subiacenţi se desfac cu bisturiul de pe apofizele spinoase şi lamele vertebrale posterioare, de ambele părţi ale inciziei

secţionarea şi îndepărtarea în bloc a lamelor vertebrale cu apofizele spinoase şi ligamentele galbene

↓

se fierăstruiesc lamele vertebrale:
- cu ajutorul fierăstrăului rahiotom
- la extremitatea lor externă
- de o parte şi de alta a apofizelor spinoase
- înăuntrul apofizelor articulare
- se începe de la extremitatea superioară a coloanei vertebrale

↓

se face apoi o fierăstruire bilaterală a osului occipital

↓

se începe de la marginea secţiunii pentru ridicarea calotei craniene, cu aproximativ 5 cm în afara liniei mediane, oblic de sus în jos şi dinafară înăuntru, până la gaura occipitală

↓

se îndepărtează în bloc lamele vertebrale cu procesele spinoase şi ligamentele galbene cu ajutorul cârligului pe care-l introducem în extremitatea superioară a canalului rahidian

16.2.1.3. *Scoaterea şi secţionarea meningelui rahidian şi ale măduvei spinării*

Se prinde *dura mater* cu o pensă cu dinţi la nivelul regiunii sacrate, fără a atinge măduva, se trage într-o parte şi, progresiv de jos în sus, se evidenţiază ganglionii spinali (*ganglioni spinali*), care se scot pe rând din găurile de conjugare (*foramen intervertebrale*) cu ajutorul bisturiului. Scoaterea lor se face mai uşor după secţionarea cu dalta sau îndepărtarea cu pensa de oase a apofizelor articulare ale vertebrelor şi a părţii adiacente a

Scanned with OKEN Scanner

pediculilor vertebrali (*pediculus arcus vertebrae*), punând în evidență orificiile intervertebrale (găurile de conjugare) cu ganglionii care se află în ele. După aceea se secționează nervii rahidieni, în afara ganglionilor. Aceeași tehnică se efectuează și de partea opusă. Manevra se practică cu delicatețe, fără tracțiuni puternice, fără torsiuni sau cuduri ale măduvei. Se prinde apoi din nou cu pensa cu dinți *dura mater* în porțiunea sacrată și se face o secțiune transversală la nivelul celei de-a treia sau a patra vertebră lombară, prin sacul dural și nervii cozii de cal. Trăgând progresiv de jos în sus, eliberăm sacul dural prin secționarea cu bisturiul a legăturilor dintre fața sa anterioară și ligamentul vertebral comun posterior. Măduva, acoperită de meninge, se scoate și se întinde pe masa de disecție cu fața posterioară în sus și cu extremitatea cervicală spre cel ce efectuează disecția. Cu un foarfece butonat se secționează *dura mater*, începând de la extremitatea cervicală până la extremitatea cozii de cal sau invers. Se examinează *dura mater* și suprafața externă a măduvei, după care se fac, la diverse niveluri ale măduvei, secțiuni transversale, ale căror suprafețe se examinează. Este mai indicat ca secționarea măduvei să se facă după o prealabilă fixare în formol 15-20% timp de două-trei săptămâni, ca și în cazul creierului [5].

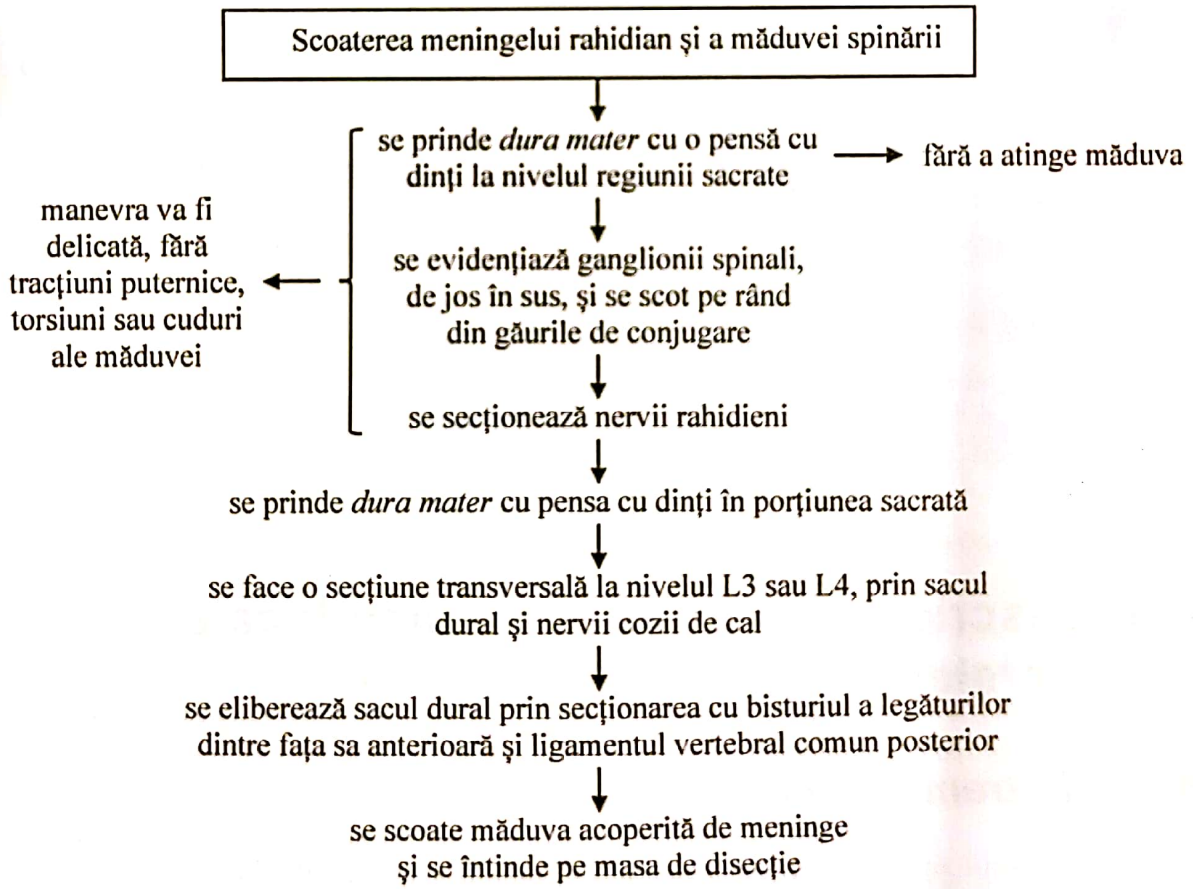

16.2.1.4. *Examenul canalului rahidian*

După scoaterea măduvei sau a segmentului spinal corespunzător, de exemplu, în cazul unui fragment rezultat dintr-o fractură vertebrală, se va face un examen atent al canalului rahidian. Vor fi evaluate eventualele proeminențe osteocartilaginoase, fracturi și luxații. Se precizează consistența corpilor vertebrali, care este evaluată cu ajutorul vârfului de bisturiu [5].

Scanned with OKEN Scanner

Secționarea meningelui rahidian și a măduvei spinării

↓

se poziționează măduva acoperită de meninge cu fața posterioară în sus și extremitatea cervicală spre cel ce efectuează disecția

↓

se secționează *dura mater*:

- cu un foarfece butonat
- de la extremitatea cervicală până la extremitatea cozii de cal sau invers

↓

se examinează *dura mater* și suprafața externă a măduvei

↓

se fac secțiuni transversale la diverse niveluri ale măduvei și se examinează suprafețele acestora

↓

este mai indicat ca secționarea măduvei să se facă după o prealabilă fixare în formol 15-20% timp de două-trei săptămâni

16.3. Descrierea necroptică medico-legală a creierului și măduvei spinării

16.3.1. *Extremitate cefalică*

- Țesuturile moi epicraniene integre, de culoare roz-gălbui pe fața internă, umede, lucioase.
- Mușchii temporali integri, pe secțiune de culoare maroniu-roșiatică, simetrici, cu aspect miofibrilar caracteristic.
- Oasele craniului integre, cu grosime pe linia de fierăstruire de x cm (se va măsura după fierăstruirea calotei și desprinderea acesteia).
- *Dura mater* integră, de culoare alb-sidefie, netedă, lucioasă, aderentă la bolta craniană (în special la copii și vârstnici), foarte aderentă la nivelul bazei craniului.
- Spațiile extradural și subdural (*spatium extradurale*, *spatium subdurale*) sunt libere.
- Sinus venos longitudinal superior integru.

Scanned with OKEN Scanner

- Leptomeningele integru, neted, lucios, transparent. Vasele meningiene sunt pline cu sânge închis la culoare.
- Emisferele cerebrale prezintă aspect caracteristic vârstei, circumvoluții cu aspect edematos, aplatizate și șanțuri cerebrale îngustate. Pe secțiuni (metoda Pitres), substanța cerebrală apare lucioasă, cu aspect omogen, cu limita dintre substanța cenușie și cea albă bine evidențiată, cu picheteuri roșiatice care dispar la spălarea cu apă. Nucleii bazali sunt prezenți, pe secțiune cu structură arhitectonică păstrată, bine delimitată de substanța albă.
- Cerebelul, bulbul și puntea aparent integre la examenul macroscopic, prezintă pe secțiune limita dintre substanța cenușie și cea albă bine evidențiată, cu grosimea substanței cenușii de x cm (se va măsura), cu picheteuri roșiatice care dispar la spălarea cu apă. Emisferele cerebeloase prezintă desen arboriform al substanței albe între nucleii de substanță cenușie (dințat, fastigial – *nucleus fastigii*, emboliform – *nucleus emboliformis*, globos – *nucleus globosus*).
- Ventriculul IV este liber.
- Ventriculii laterali conțin LCR clar, plexurile coroide de culoare violacee, integre.
- Poligonul arterial al lui Willis topografic și morfologic macroscopic normal, cu vasele de culoare violacee, integre, suple, elastice [1, 5, 7].

16.3.2. *Măduva spinării*

- *Dura mater* rahidiană integră, de culoare albicioasă, lucioasă, netedă.
- Leptomeningele rahidian integru, neted, lucios, transparent.
- Măduva se prezintă ca o formațiune cilindrică, ușor turtită anteroposterior, de culoare albă, cu greutatea de aproximativ 26-30 g, lungimea de 43-45 cm, diametrul transversal de aproximativ 12 mm și cel sagital de aproximativ 8-10 mm.
- Suprafața externă prezintă o serie de șanțuri longitudinale care limitează fețele și cordoanele medulare.
- Fața ventrală este cuprinsă între șanțurile ventrolaterale; prezintă fisura mediană ventrală (*fissura mediana anterior*), un șanț îngust și profund, care ajunge până în apropierea comisurii cenușii, de care rămâne separat prin comisura albă.
- Fața dorsală este cuprinsă între șanțurile dorsolaterale; prezintă fisura mediană dorsală (*sulcus medianum posterior*), care se întinde pe toată lungimea măduvei, din profunzimea căreia se desprinde septul median dorsal (*septum medianum dorsale*). În regiunea cervicală, cordonul dorsal medular (*funiculus posterior*) prezintă șanțul paramedian (intermediar).
- Fețele laterale sunt cuprinse între șanțurile ventrolateral (*sulcus anterolateralis*) și dorsolateral (*sulcus posterolateralis*) și corespund suprafețelor exterioare ale cordoanelor laterale.
- Pe secțiune, măduva spinării prezintă substanță cenușie dispusă central, sub forma literei H, și substanță albă dispusă la periferie, limita dintre acestea fiind vizibilă, cu picheteuri roșiatice care dispar la spălarea cu apă [5, 7].

Scanned with OKEN Scanner

Bibliografie selectivă

1. Beliş V. (coord.) *Tratat de medicină legală*. Bucureşti: Editura Medicală; 1996.
2. Bulgaru-Iliescu D., Furnică C. *Elemente de autopsie medico-legală*. Iaşi: Editura Timpul; 2018.
3. Ackerman S. *Discovering the Brain*. Washington (DC): National Academies Press (US); 1992.
4. Iwasaki Y. Brain cutting and trimming. *Neuropathology*. oct. 2022; 42(5): 343-352.
5. Leibovici M. *Necropsia şi semiologia anatomo-clinică*. Bucureşti: Editura Medicală: 1967.
6. Pagán O.R. The brain: A concept in flux. *Philos Trans R Soc Lond B Biol Sci*. 10 iun. 2019; 374(1774): 20180383.
7. Petrovanu I., Antohe D.Şt., Varlam H. *Neuroanatomie clinică. Sistem nervos central*. Volumul I. Iaşi: Editura Edit-Dan; 1996.
8. Swanson L.W. What is the brain? *Trends Neurosci*. nov. 2000; 23(11): 519-527.

Scanned with OKEN Scanner

Scanned with OKEN Scanner

Index

A

Abces cerebral 269
Abces epidural spinal 89-90, 120
Acetilcolină 28-29, 174, 262, 320-321, 323, 326, 331, 336-337, 398
Acid gama-aminobutiric (GABA) 28-29, 58, 61, 142, 168, 174, 219, 235, 239, 348, 356, 381, 395-396, 398
Adhesio interthalamica 184-185, 273, 278
Afazie Broca 365
Afazie Wernicke 365
Aferență/aferențe 53, 102, 107, 134, 137, 140-145, 165, 167, 171-174, 187-192, 198-199, 201, 208, 210, 213, 216, 218-221, 238-239, 241, 315, 318, 328-329, 358, 389-390, 398
Agenezie de corp calos 65
Agnozie vizuală 268
Agrafie 267-268
Akinezie 202-203, 242
Alocortex 261, 391
Alveus 215-216, 276
Amantadină 243
Amiculum 140, 148
Amigdala (corp amigdaloid) 59, 173, 208, 210-212, 214, 216, 218-221, 223, 230, 235, 298, 313-314, 315, 374, 379-380, 391, 399
Amine biogene 29, 395
Amnezie 203, 217, 260, 268, 391
Anandamină 395
Anencefalie 40, 65, 268
Anevrism 268-269, 301, 309, 391
Anizocorie 394
Ansa lenticulară 143-145, 200, 233, 239-240
Antru mastoidian 77, 431
Apeductul Sylvius 65, 130-131, 139, 200, 203, 273-274, 276, 280, 315, 389
Arahnoidă 23, 60, 65, 71-72, 80, 83, 96, 249, 283, 365-367, 400, 416
Arborele vieții (*arbor vitae*) 166, 357
Arc reflex 22, 52, 109, 330
Area postrema 129-130, 140, 282, 285
Arhicerebel 53, 141, 162, 164-165, 171
Arhicortex 212, 363-364
Arhipalium (*archipallium*) 56, 59, 261
Aria Broca 253, 262, 265-266
Aria Brodmann 189, 198, 208-210, 264
Aria Wernicke 263, 266
Artera bazilară 81, 154, 174, 202, 293-295, 306
Artera carotidă internă 64, 73, 78, 81, 86-87, 202, 241, 265-266, 285-286, 292-293, 297-299, 301, 416
Artera cerebeloasă anteroinferioară 154, 162, 174-175, 295-296, 305
Artera cerebeloasă posteroinferioară 81-82, 88, 154, 162, 295, 305
Artera cerebeloasă superioară 81, 154, 162, 174-175, 296, 306
Artera cerebrală anterioară 81-82, 211, 265-266, 268, 293-294, 297-299, 301, 309
Artera cerebrală mijlocie 82, 215, 265-266, 294, 300
Artera cerebrală posterioară 81-82, 87-88, 154, 174, 202, 215, 265-266, 285-286, 293-294, 296-297, 305-306
Artera comunicantă anterioară 81, 299
Artera comunicantă posterioară 293, 296, 298-299, 306
Artera coroidiană 87, 214, 217, 241, 285-286, 293-294, 298
Artera labirintină 296
Artera meningee mijlocie 73, 77, 86-87, 90, 301, 303, 404
Artera oftalmică 298-299, 301

În colecţia **BIOS**

au apărut:

Ostin C. Mungiu, Dunărea G. Ionescu, Victor Diaconescu – *Evaluarea durerii. Algeziologie experimentală*
Vasile Astărăstoae, Gheorghe Scripcaru, Petru Boişteanu, Vasile Chiriţă, Călin Scripcaru – *Psihiatrie medico-legală*
A. Hufschmidt, C.H. Lücking – *Neurologie integrală. De la simptom la tratament*
Ostin C. Mungiu – *Tratat de algeziologie*
Ostin C. Mungiu, Cristina-Maria Gavrilescu – *Farmacoepidemiologie*
Vasile Astărăstoae, Ortansa Stoica – *Genetică versus bioetică*
Aurel Ivan – *Tratat de epidemiologie a bolilor transmisibile*
Ioan Bostaca, Carol Marcu – *Diagnostic electrocardiografic*
Simona Stolnicu, Doiniţa Rădulescu, Simona Mocan, Lucian Puşcaşiu – *Patologia colului şi a corpului uterin*
Eugen Târcoveanu – *Tehnici chirurgicale*
Adrian Covic, Paul Gusbeth-Tatomir, Liviu Segall – *Afectarea cardiovasculară în boala renală cronică*
Iuliana Popovici, Lăcrămioara Ochiuz, Dumitru Lupuleasa – *Terminologie medicală şi farmaceutică* (ediţia a II-a)
Adrian Covic, Maria Covic, Liviu Segall, Paul Gusbeth-Tatomir – *Manual de nefrologie*
Eusebie Zbranca – *Endocrinologie. Ghid de diagnostic şi tratament în bolile endocrine* (ediţia a III-a)
Dumitru D. Brănişteanu – *Tulburările de creştere. Ghid de diagnostic şi tratament*
Iuliana Popovici, Dumitru Lupuleasa, Lăcrămioara Ochiuz – *Dicţionar farmaceutic* (ediţia a III-a)
Viviana Aursulesei, Florin Mitu, Ioana Dana Alexa (ed.) – *Bolile cardiovasculare la vârstnici*
Iuliana Popovici, Dumitru Lupuleasa – *Tehnologie farmaceutică* (volumul 2, ediţia a II-a)
Iuliana Popovici, Dumitru Lupuleasa – *Tehnologie farmaceutică* (volumul 3, ediţia a II-a)
Ursula Stănescu (ed.), Monica Hăncianu, Cerasela Elena Gîrd – *Farmacognozie. Produse vegetale cu substanţe bioactive*
Magdalena Iorga (coord.) – *Boala cronică. O perspectivă interdisciplinară*
Adrian Covic, Eusebiu Vlad Gorduza, Mircea Covic – *Medicina genomică şi bolile comune ale adultului*
Dumitru Lupuleasa, Lăcrămioara Ochiuz (coord.) – *Teste-grilă de tehnologie farmaceutică pentru admitere la rezidenţiat* (ediţia a II-a)
Adrian Covic, Cristina Gavrilovici, Mircea Covic – *Boli renale ereditare şi congenitale*
Mircea Covic, Ionel Sandovici, Eusebiu Vlad Gorduza, Dragoş Ştefănescu – *Genetică şi genomică medicală* (ediţia a IV-a)
Iuliana Popovici, Dumitru Lupuleasa – *Tehnologie farmaceutică* (volumul 1, ediţia a V-a)
Adrian Covic, Gabriel Ungureanu (coord.) – *Terapeutică medicală* (ediţia a IV-a)
Cristina Furnică (coord.) – *Sistemul nervos*

www.polirom.ro

Redactor: Silviu Romaniuc
Coperta: Radu Răileanu
Tehnoredactor: Irina Lăcătuşu

Bun de tipar: aprilie 2026. Apărut: 2026

Editura POLIROM

Iaşi, Bd. Carol I nr. 4, P.O. BOX 266, 700505;
Tel. & Fax: (0232) 21.41.00; (0232) 21.41.11; (0232) 21.74.40 (difuzare);
E-mail: office@polirom.ro
Bucureşti, Bd. Gheorghe Şincai nr. 9A, bl. 3A, sc. A, et. 6, ap. 18, sector 4,
040312, O.P. 53; Tel. & Fax: (021) 313.89.78; (021) 313.89.77 (difuzare);
E-mail: office.bucuresti@polirom.ro

Tipărit la R.A. MONITORUL OFICIAL

Scanned with OKEN Scanner

EDITURA POLIROM

ISBN 978-630-344-355-3

www.polirom.ro

Scanned with OKEN Scanner